

МОРФОФУНКЦІОНАЛЬНА ХАРАКТЕРИСТИКА КРОВОНОСНОГО РУСЛА ТА ПАРЕНХІМИ НИРОК ПРИ ЕКСПЕРИМЕНТАЛЬНІЙ ГОСТРІЙ ТОНКОКИШКОВІЙ НЕПРОХІДНОСТІ

Л.В.Шкробот

Кафедра анатомії людини (зав. – проф. І.Є.Герасимюк) Тернопільського державного медичного університету ім. І.Я.Горбачевського

Резюме. В експерименті на щурах досліджена динаміка морфофункціональних змін у судинах нирок при розвитку гострої тонкокишкової непрохідності і їх вплив на стан структурних елементів ниркової паренхіми.

Ключові слова: кишкова непрохідність, нирки, артерії, вени, повнокров'я, спазм, набряк.

Частота гострої спайкової кишкової непрохідності (ГСКН) становить 3,5-9% від хірургічних захворювань органів черевної порожнини [1, 2], не менше 60% від усіх хворих з механічною кишковою непрохідністю [3], 94,5% серед хворих з непрохідністю непухлинного генезу [4]. Післяопераційна летальність при даній патології сягає 19% [5]. Серед причин несприятливих наслідків ГСКН першочергово визнається розвиток поліорганної недостатності [6, 7], одим з найпоширеніших компонентів якої є гепаторенальний синдром [8]. Дані експериментальних і клінічних досліджень дають підставу припустити, що до ключових механізмів у патогенезі гепаторенального синдрому належить виражена системна вазодилатація в поєднанні з вазоконстрикцією спланхнічної ділянки та наступною гіпоксією тканин, що може стимулювати гіпофільтрацію нирок та ретенцію рідини в паренхіматозних органах [9]. Незважаючи на те, що в науковій літературі є велика кількість публікацій про стан нирок при кишкової непрохідності, більшість з них ґрунтується на результатах функціональних і клінічних досліджень.

Мета дослідження: встановити особливості морфофункціональної перебудови судинного русла нирок у динаміці розвитку гострої тонкокишкової непрохідності.

Матеріал і методи. Експерименти проведено на 30 безпородних білих щурах, яким моделювали гостру низьку странгуляційну кишкову непрохідність (СКН) шляхом перев'язування

клубової кишки шовковою лігатурою на відстані 5 см від сліпої кишки. Для цього під внутрішньом'язовим загальним кетаміновим знеболенням проводили серединну лапаротомію, виводили в рану петлю клубової кишки і через отвір у брижі між аркадами останнього порядку і стінкою кишки проводили лігатуру, якою перев'язували кишку до повного перекиривання просвіту. Лапаротомну рану поширено зашивали. Після операції тварини перебували без їжі з достатнім забезпеченням водою. Шість тварин становили контрольну групу. Щурів виводили з експерименту шляхом внутрішньоплеврального введення великих доз концентрованого тіопенталу натрію. Через 12, 24, 48 і 72 год від початку експерименту брали шматочки нирок для гістологічного дослідження. Зрізи фарбували гематоксиліном і еозинном, за Вейгертом та за методом ван Гізон. Всі дослідження проводилися з дотриманням "Правил проведення робіт з використанням експериментальних тварин".

Результати дослідження та їх аналіз. Моделювання гострої низької СКН супроводжувалося вираженими морфофункціональними змінами з боку кровоносного русла та паренхіми нирок, які були взаємопов'язаними і являли собою наслідок загальних порушень гомеостазу. Через 12 год від початку експерименту звертали на себе увагу виражені дистрофічні зміни з боку епітелію ниркових каналців. Епітеліоцити, особливо в канльцях субкортикальної зони, мали просвітлену цитоплазму і збільшені ядра.

Клубочки ниркових тілець були повнокровними, збільшеними, в результаті чого просвіт капсул Шумлянського-Боумена (КШБ) виглядав помітно звуженим. На початку ці зміни мали вогнищевий характер і відбувалися на тлі суттєвої морфофункціональної перебудови кровоносного русла. Зміни з боку кровоносних судин полягали у вираженому венозному повнокров'ї з одночасним помітним кровонаповненням артеріального русла (рис. 1). Але якщо венозні стінки були перерозтягнуті, то артерії, навпаки, повсюдно реагували підвищенням тонуусу своїх стінок. Останнє підтверджувалося як збільшенням товщини середніх оболонок і звуженням просвіту, особливо в артеріях більшого калібру, так і вираженою складчастістю їх внутрішніх еластичних мембран. В артеріях меншого калібру та артеріолах звертало на себе увагу набухання ядер ендотеліоцитів, в результаті чого вони випиналися у просвіт судин у вигляді частоколу.

Через 24 год виявлені зміни поглиблювалися. Поряд з венозним повнокров'ям наростало й артеріальне. Стінки дрібних артерій та артеріол виглядали набряклими, їх товщина помітно наростала, а просвіт виглядав значно звуженим, що свідчило про суттєве зниження їх пропускної здатності. Функціональний стан артерій більшого калібру був різним. Поряд з розширеними повнокровними судинами траплялися артерії з тонізованими стінками, про що можна було судити за станом їх внутрішніх еластичних мембран. Зони дистрофічної перебудови ниркових каналців розширювалися. За рахунок вираженого повнокров'я та набряку ниркових клу-

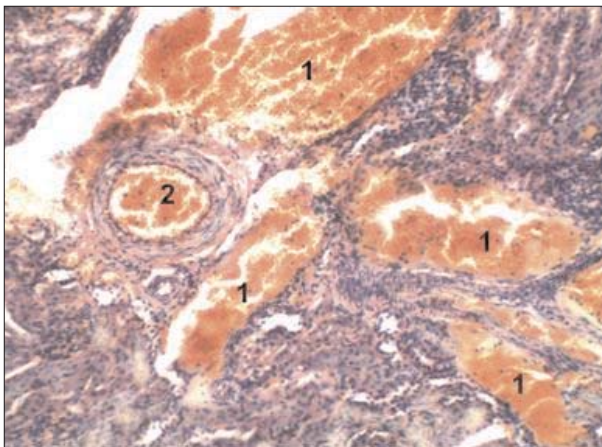


Рис. 1. Виразене венозне (1) і помірне артеріальне (2) повнокров'я через 12 год гострої тонкокишкової непрохідності. Мікропрепарат. Забарвлення гематоксиліном і еозином. Зб. 180 \times .

бочків просвіт їх капсул суттєво звужувався або й не визначався (рис. 2).

Наступний термін спостереження (через 48 год) також характеризувався вираженим як венозним, так і артеріальним повнокров'ям. Причому гілки ниркової артерії більшого калібру мали розширений просвіт, а їх внутрішні еластичні мембрани були згладженими. На відміну від них артерії м'язового типу малого калібру і, особливо, артеріоли мали виражено потовщені стінки за рахунок гіпертрофії міоцитів середньої оболонки, а просвіт їх був значно звуженим. Ендотеліальна оболонка зберігалася набряклого з випинанням ядер у просвіт судини. З боку паренхіми спостерігалася подальше поглиблення дистрофічних змін з їх переходом у некробіотичні, про що свідчили вогнища гомогенізації клітинних структур епітеліальних клітин. На відміну від попередніх термінів спостереження ниркові тільця в багатьох місцях виглядали зменшеними у розмірах, що супроводжувалося розширенням КШБ (рис. 3).

Через 72 год кровонаповнення судин нирок зменшувалося. Однак просвіт вен і артерій більшого калібру заповнений еритроцитами. В артеріях середнього калібру, як і в дрібних артеріях та артеріолах, відмічалася потовщення стінки і звуження просвіту за рахунок гіпертрофії та підвищення тонуусу лейомиоцитів середньої оболонки. Зниження внаслідок цього пропускної здатності кінцевих гілок ниркової артерії призводило до зменшення кровонаповнення

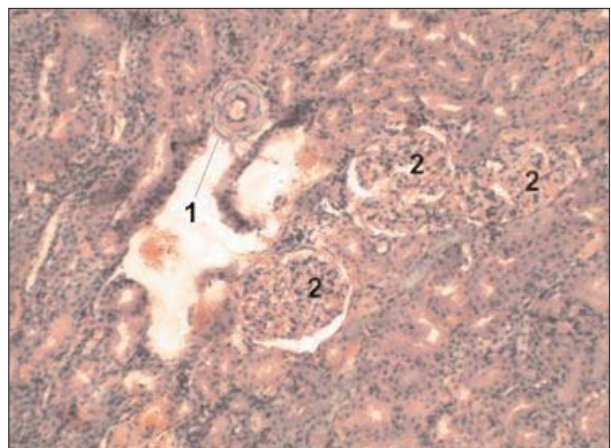


Рис. 2. Набряк і потовщення стінки артерії з ендотелієм у вигляді частоколу (1), набряк за рахунок повнокров'я ниркових клубочків зі звуженням просвіту капсул Боумена-Шумлянського (2) через 24 год гострої тонкокишкової непрохідності. Мікропрепарат. Забарвлення гематоксиліном і еозином. Зб. 180 \times .

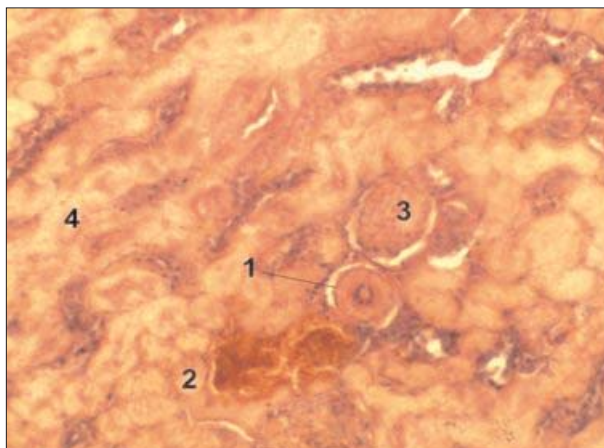


Рис. 3. Потовщення стінки артерії (1), повнокров'я вен (2), колабування клубочка (3), гомогенізація паренхіматозних структур (4) через 48 год гострої тонкокишкової непрохідності. Мікропрепарат. Забарвлення гематоксиліном і еозином. Зб. 240^х.

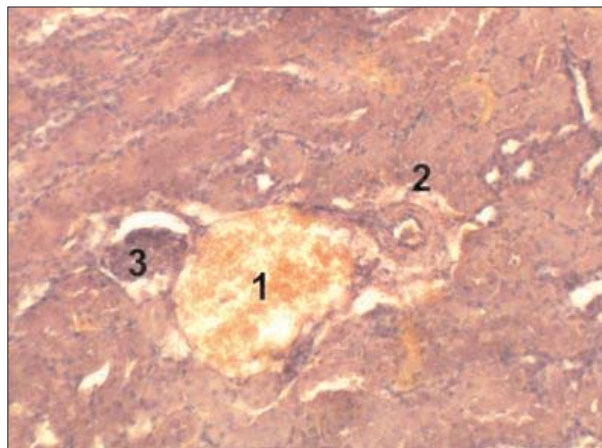


Рис. 4. Повнокров'я вени (1), гіпертрофія стінки артерії з периваскулярним розростанням сполучної тканини (2), колабований нирковий клубочок (3) через 72 год гострої тонкокишкової непрохідності. Мікропрепарат. Забарвлення гематоксиліном і еозином. Зб. 240^х.

ниркових клубочків і їх колаптоїдного стану зі значним розширенням просвіту КШБ (рис. 4). В епітелії каналців уже в багатьох місцях визначалися дистрофічні і некробіотичні зміни.

Отже, установлені особливості перебудови кровоносного судинного русла нирок при експериментальному моделюванні гострої низької СКН свідчать про виникнення на ранніх стадіях венозного застою у нирках, який може виникати внаслідок розвитку характерних загальних гемодинамічних змін [10]. Це призводить до посилення кровонаповнення і набряку ниркових тілець, що підтверджується збільшенням їх розмірів з одночасним звуженням просвіту КШБ. Проте в подальшому на тлі венозного застою розвивається зниження пропускної здатності артеріального відділу кровоносного русла нирок за рахунок підвищення тону, гіпертрофії стінки і звуження просвіту спочатку артеріол і артерій малого, а пізніше і середнього калібру як прояв відомої веноартеріальної реакції [11]. Слід зазначити, що в процесі дослідження звертало на себе увагу раннє виникнення дистро-

фічних процесів з наступним їх переходом у некробіотичні зміни. Це узгоджується з сучасними уявленнями про те, що ниркова тканина особливо чутлива до гіпоксії [12, 13], яка й може бути зумовлена як венозним застоєм, так і зниженням артеріального притоку.

Висновки та перспективи подальших досліджень. 1. Гостра СКН супроводжується суттєвими прогресуючими розладами ниркового кровообігу застійного характеру. 2. Перебудова органного ниркового кровотоку при цьому йде у напрямку зниження артеріальної перфузії, що підтверджується звуженням просвіту гілок ниркової артерії за рахунок посилення тону мускулатури їх стінок. 3. Порушення кровотоку призводить до раннього розвитку і поступового поглиблення дистрофічних процесів у паренхіматозних елементах нирки. 4. Вивчення морфофункціональних особливостей кровоносного русла нирок при гострій СКН може бути підґрунтям для обґрунтування способів профілактики розвитку реперфузійного синдрому при її хірургічному лікуванні.

Література

1. Курбанов К.М. Комплексная диагностика и хирургическое лечение острой спаечной тонкокишечной непроходимости / К.М.Курбанов, М.К.Гулов, И.Г.Нурназаров // *Вестн. хирургии.* – 2006. – Т. 165, № 3. – С. 54-57.
2. Рыбачков В.В. Нейрогуморальные изменения при острой кишечной непроходимости / В.В.Рыбачков, М.И.Майоров, О.А.Маканов // *Вестн. хирургии.* – 2005. – Т. 164, № 1. – С. 25-28.
3. Власов А.П. Липидный дистресс-синдром при спаечной болезни / Власов А.П., Рубцов О.Ю., Трофимов В.А. – Саранск: Тип. "Крас. Окт.", 2006. – 280 с.
4. Суховатых Б.С. Ранние спаечные кишечные непроходимости / Б.С.Суховатых, А.Д.Мясников // *Новые технол. в хирургии: матер. Междунар. хирург. конгр.* – Ростов-на-Дону, 2005. – С. 139.
5. Баринов Г.А. Отдаленные результаты оперативных устранений спаечной кишечной непроходимости /

Г.А.Баринов, М.Ю.Карбовский // Хирургия. – 2006. – № 7. – С. 56-59. 6. Мизиев И.А. Коррекция синдрома энтеральной недостаточности у больных с острой кишечной непроходимостью / И.А.Мизиев, З.М.Абдулаев, А.К.Жигунов // Скорая мед. помощь. – 2004. – Т. 5, № 3. – С. 109-110. 7. Милуков В.Е. Гемоциркуляторные нарушения в патогенезе несостоятельности энтероэнтероанастомоза / В.Е.Милуков, М.Р.Санин, Н.А.Ефименко // Хирургия. – 2003. – № 8. – С. 35-38. 8. Abraham E. Why immunomodulatory therapies have not worked in sepsis / E.Abraham // Intensive Care Med. – 1999. – № 25. – P. 556-566. 9. Сенси: эпидемиология, патогенез, диагностика, интенсивная терапия / Под ред. Л.В.Усенко. – Д.: АРТ-ПРЕСС, 2004. – 160 с. 10. Manu L.N.G. Malbrain and al. Incidence and prognosis of intraabdominal hypertension in mixed population of critically ill patients: A multiple-center epidemiological study / L.N.G. Manu // Crit. Care Med. – 2005. – Vol. 33. – P. 315-322. 11. Есипова И.К. Очерки по гемодинамической перестройке сосудистой стенки / Есипова И.К., Кауфман О.А., Крючкова Т.С. – М.: Медицина, 1971. – 312 с. 12. Балабай А.А. Морфологічні зміни в нирках при експериментальній артеріальній гіпертензії у постнатальному онтогенезі / А.А.Балабай // Вісн. морфол. – 2010. – Т. 16, № 1. – С. 32-35. 13. Новиков Ю.В. Почка и их сосудистая система в условиях нарушения притока артериальной крови (экспериментальное исследование) / Ю.В.Новиков, С.В.Шорманов, И.С.Шорманов // Урол. – 2006. – № 3. – С. 44-47.

МОРФОФУНКЦИОНАЛЬНАЯ ХАРАКТЕРИСТИКА КРОВЕНОСНОГО РУСЛА И ПАРЕНХИМЫ ПОЧЕК ПРИ ЭКСПЕРИМЕНТАЛЬНОЙ ОСТРОЙ ТОНКОКИШЕЧНОЙ НЕПРОХОДИМОСТИ

Резюме. В эксперименте на крысах исследована динамика морфофункциональных изменений в сосудах почек при развитии острой тонкокишечной непроходимости и их влияние на состояние структурных элементов почечной паренхимы.

Ключевые слова: кишечная непроходимость, почки, артерии, вены, полнокровие, спазм, отек.

THE MORPHOFUNCTIONAL CHARACTERISTIC OF THE BLOOD CHANNEL AND KIDNEY PARENCHYMA IN EXPERIMENTAL ACUTE INTESTINAL OBSTRUCTION

Abstract. The dynamics of morphofunctional changes in the renal vessels in case of the development of acute small intestinal obstruction and their influence on the state of the structural elements of the renal parenchyma has been studied in an experiment on rats.

Key words: intestinal obstruction, kidneys, arteries, veins, plethora, spasm, edema.

I.Ya.Horbachevs'kyi State Medical University (Chernivtsi)

Надійшла 31.05.2012 р.
Рецензент – проф. О.С.Федорук (Чернівці)