

УДК 611.973/.974.018-085-053.15  
DOI: 10.24061/1727-0847.22.1.2023.07

**О. А. Коваль**

*Кафедра анатомії, клінічної анатомії та оперативної хірургії (зав. – проф. О. М. Слободян) закладу вищої освіти Буковинського державного медичного університету МОЗ України, м. Чернівці*

### МЕТОД ПРЕПАРУВАННЯ ДЛЯ ВСТАНОВЛЕННЯ АНАТОМІЧНОЇ МІНЛИВОСТІ СТРУКТУР ПЕРЕДНІХ ЛІКТЬОВОЇ І ПЕРЕДПЛІЧНОЇ ДІЛЯНОК У ПЛОДІВ ЛЮДИНИ

---

**Резюме.** Відомо, що ділянка передпліччя забезпечує широкий діапазон рухів. Це стає можливим за рахунок унікальних особливостей будови та функціональної взаємодії всіх структур передпліччя. Дослідження анатомічної мінливості кісток, зв'язок, м'язів, нервів і судин передньої ліктьової та передплічної ділянок у людей різних вікових груп дозволить розширити спектр виконання діагностичних і лікувальних процедур.

Враховуючи теоретичне і важливе прикладне значення даних щодо фетальної топографії й анатомічної мінливості складових утворень передніх ліктьової і передплічної ділянок нами запропоновано методику анатомічного препарування фасціально-м'язових і судинно-нервових структур цих ділянок.

Метою дослідження було визначення методики послідовності дій під час анатомічного препарування фасціально-м'язових і судинно-нервових утворень передніх ліктьової і передплічної ділянок у плодів людини. Дослідження фетальної анатомії структур передніх ліктьової і передплічної ділянок проведено на препаратах верхніх кінцівок 42 плодів людини 4-10 місяців за допомогою макромікроскопічного препарування, ін'єкції судин і морфометрії.

При макромікроскопічному препаруванні у плодів різного віку встановлена анатомічна мінливість м'язів передньої групи передпліччя та судинно-нервових утворень передніх ліктьової і передплічної ділянок людини.

Отримані дані щодо фетальної топографії та варіантної анатомії складових утворень передніх ліктьової і передплічної ділянок можуть бути використанні не тільки для наукових досліджень, але також як орієнтири для лікарів-діагностів і фетальних хірургів.

**Ключові слова:** передня ділянка передпліччя, передня ліктьова ділянка, препарування, анатомічна мінливість, плід.

---

За останні роки в Україні відзначено збільшення кількості поранень кінцівок, які характеризуються ушкодженням судин і нервів, складністю хірургічного лікування та високим ризиком ускладнень, що можуть спричинити інвалідизацію хворого. Військові травми різних ділянок верхніх кінцівок вимагають індивідуальних рішень з урахуванням форм анатомічної мінливості фасціально-м'язових і судинно-нервових структур [1, 2]. Відомості про можливі варіанти топографії фас-

цій, м'язів, клітковинних просторів, кровеносних судин і нервів передніх ліктьової й передплічної ділянок людини мають важливе прикладне значення. Зокрема, вени ліктьової ямки часто використовуються для діагностики та лікування: венепункція, переливання крові, інфузія, катетеризація серця та судинний доступ для діалізу [3, 4]. Місця катетеризації вен потребують чітких знань про анатомічну мінливість суміжних судинно-нервових структур не тільки для того, щоб правильно поставити

катетер, але і для того, щоб зберегти в подальшому кровотік у судинах, які згодом можуть бути використані для формування постійного доступу. Так, передня ліктьова ділянка часто використовується для створення судинного доступу при гемодіалізі.

Всебічне розуміння можливих варіантів артеріальних судин верхньої кінцівки необхідне для впровадження нових методів діагностики та вдосконалення хірургічних маніпуляцій. Анатомічна доступність і низький рівень ускладнень зробили променеву артерію кращим місцем для артеріальної катетеризації. Однак можуть бути різні анатомічні варіанти променевої артерії. Початок променевої артерії зазвичай розташований у ліктьовій ямці на рівні шийки променевої кістки. Променева артерія може мати високий початок від плечової артерії або навіть від пахової артерії. Крім того, у рідкісних випадках променева артерія може мати більш дистальне походження, під круглим м'язом-привертачем, або навіть відсутньою. Історично ліктьову артерію зрідка розглядали для артеріальної катетеризації, оскільки її важче пальпувати. Завдяки розвитку ультразвукової діагностики та поглибленню знань про варіантні особливості, ліктьова артерія стає такою ж доступною, як і променева, і її можна розглядати як альтернативне місце для проведення аорто-коронарного шунтування [5].

У переважній кількості наукових публікацій висвітлено топографо-анатомічні взаємовідношення та анатомічну мінливість судинно-нервових утворень передньої ліктьової ділянки і передньої ділянки передпліччя на різних стадіях постнатального періоду онтогенезу людини [6-8]. Проте, у доступній нам літературі трапляються одиничні публікації щодо нервів підключичної частини плечового сплетення [9-11], варіантної анатомії м'язів передньої групи передпліччя [12], поверхневих вен верхньої кінцівки [13], гілок променевої і ліктьової артерій [14] у плодів людини. Під час здійснення літературного пошуку ми не знайшли наукових праць щодо алгоритму препарування складових утворень передніх ліктьової і передплічної ділянок у плодів людини.

З огляду на теоретичне і важливе прикладне значення даних щодо фетальної топографії і анатомічної мінливості складових утворень передніх ліктьової й передплічної ділянок нами запропоновано методику анатомічного препарування фасціально-м'язових і судинно-нервових структур цих ділянок.

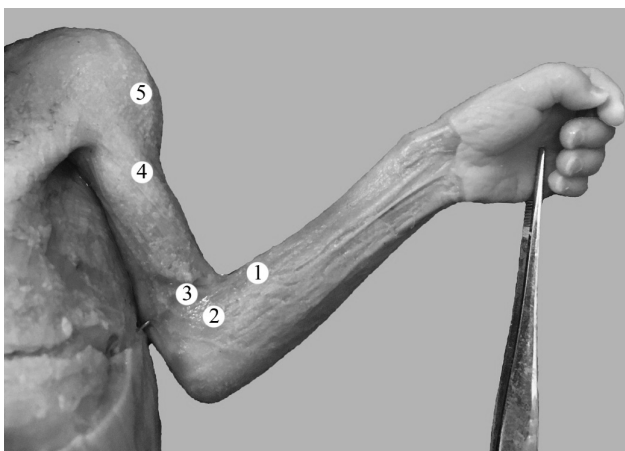
**Мета дослідження:** визначити методику послідовності дій під час анатомічного препарування фасціально-м'язових і судинно-нервових утворень передніх ліктьової й передплічної ділянок у плодів людини.

**Матеріал і методи.** Дослідження проведено на препаратах верхніх кінцівок 42 плодів людини 81,0-375,0 мм тім'яно-куприкової довжини (ТКД) за допомогою макромікроскопічного препарування, ін'єкції судин і морфометрії. Препарати плодів масою понад 500,0 г вивчали безпосередньо в Чернівецькому обласному дитячому патологоанатомічному бюро згідно з договором про співпрацю. Під час макромікроскопічного препарування ми звертали увагу на варіанти топографії шкірних нервів передньої ділянки передпліччя, а також анатомічну мінливість поверхневих і глибоких вен верхньої кінцівки та їхніх анастомозів. Також ми досліджували топографію нервів і кровоносних судин, які прямують до м'язів передньої групи передпліччя, вивчали основні та додаткові джерела іннервації і кровопостачання останніх, кут відходження та вступу м'язових нервових гілок й артерій у м'язи передньої групи передпліччя, особливості їхнього внутрішньом'язового галуження, описували топографію нервів і артерій, які беруть участь у кровопостачанні та іннервації передньої ліктьової ділянки.

Дослідження проведено з дотриманням вимог біоетики й основних положень Конвенції Ради Європи з прав людини та біомедицини (від 04.04.1997 р.), Гельсінської декларації Всесвітньої медичної асоціації про етичні принципи проведення наукових медичних досліджень за участю людини (1964-2013 рр.), наказу МОЗ України № 690 від 23.09.2009 р. та з урахуванням методичних рекомендацій МОЗ України «Порядок вилучення біологічних об'єктів від померлих осіб, тіла яких підлягають судово-медичній експертизі та патологоанатомічному дослідженню, для наукових цілей» (2018 р.). Комісією з питань біомедичної етики Буковинського державного медичного університету порушень морально-правових норм при проведенні медичних наукових досліджень не виявлено.

**Результати дослідження та їх обговорення.** У плодів людини ми спочатку оглядали ліктьову ямку, яка зверху обмежена плечовим м'язом, знизу і медіально – круглим м'язом-привертачем, знизу і латерально – плечо-променевим м'язом. Дном ліктьової ямки є плечовий м'яз. Посередині ліктьової ямки більш поверхнево проходить сухожилок двоголового м'яза плеча. Причому в межах передньої ліктьової ділянки є дві борозни: передня присередня ліктьова борозна, що розташована між круглим м'язом-привертачем і плечовим м'язом, та передня бічна ліктьова борозна, яка визначається між плечовим і плечо-променевим м'язами. У передній ліктьовій ділянці безпосередньо під шкірою проходить серединна вена ліктя, а також краніомедіаль-

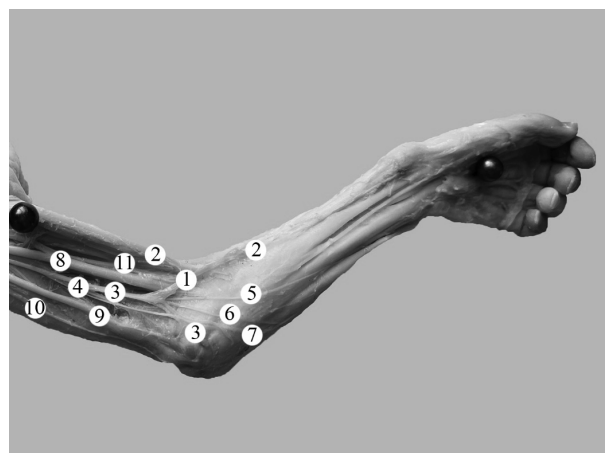
но та краніолатерально прямують відповідно основна та головна вени. Препарування поверхневих утворень передніх ліктьової і передплічної ділянок у плодів людини здійснювали в положенні відведення верхньої кінцівки під прямим кутом до тулуба. Спочатку відокремлювали шкіру від підшкірної клітковини. Пухкий шар підшкірної клітковини передньої ліктьової ділянки містить одиничні жирові скупчення та розділений тонкими сполучнотканинними пластинками на ряд шарів. У товщі глибокого шару підшкірної клітковини у футлярах, які утворені поверхневою фасцією, проходять поверхневі вени та шкірні нерви (рис. 1). Товщина підшкірної жирової клітковини передніх ліктьової і передплічних ділянок у плодів людини 4-10 місяців коливається від 1,0 до 2,4 мм. Збільшення розмірів скупчень підшкірної жирової клітковини вище вказаних ділянок, а також ущільнення фасції передпліччя спостерігається наприкінці плодового періоду онтогенезу людини. Підшкірна клітковина з власною фасцією передпліччя зв'язана слабо. Над сухожилком двоголового м'яза плеча і над плечовим м'язом, які займають середнє положення, фасція передпліччя пухка, прозора і за своєю будовою наближена до пухкої клітковини.



*Рис. 1. Рельєф ділянок лівої верхньої кінцівки плода 140,0 мм ТКД. Передня проекція. Фото макропрепарату. Зб. 1,8х: 1 – підшкірна жирова клітковина передньої ділянки передпліччя; 2 – фасція передпліччя; 3 – підшкірна жирова клітковина передньої ліктьової ділянки; 4 – підшкірна жирова клітковина передньої плечової ділянки; 5 – підшкірна жирова клітковина дельтоподібної ділянки*

З променевого боку виділяли більшого діаметру венозну судину, що дає початок головній вені, а з ліктьового боку – вену, що започатковує основну вену. Головна та основна вени прямують доверху і переходять на передню поверхню передпліччя, при цьому у більшості досліджених плодів головна вена огинає променевий край, а основна

вена – ліктьовий край передпліччя. Серединну вену ліктя, яка просвічувалася через тонесенький шар підшкірної жирової клітковини, препарували в межах середини ліктьової ямки. Препарування проводили в косому каудокраніомедіальному напрямку (рис. 2). Від центра ліктьової ямки донизу вздовж променевої борозни виокремлювали серединну вену передпліччя. Під час макромікроскопічного препарування поверхневих вен у передніх передплічній і ліктьовій ділянках встановлено їхню вікову та індивідуальну анатомічну мінливість, що характеризується білатеральною асиметрією їхньої топографії і кількості, а також формуванням варіабельних за формою венозних анастомозів: у вигляді літер «И», «N», «V», «Y» тощо.



*Рис. 2. Структури лівої ліктьової і передплічної ділянок плода 140,0 мм ТКД. Передня проекція. Фото макропрепарату. Зб. 2,0х: 1 – серединна вена ліктя; 2 – головна вена передпліччя; 3 – основна вена; 4 – присередній шкірний нерв передпліччя; 5 – бічна гілка присереднього шкірного нерва передпліччя; 6 – проміжна гілка присереднього шкірного нерва передпліччя; 7 – присередня гілка присереднього шкірного нерва передпліччя; 8 – серединний нерв; 9 – ліктьовий нерв; 10 – присередній шкірний нерв плеча; 11 – м'язово-шкірний нерв*

Разом із поверхневими венами здійснювали препарування і шкірних нервів, гілки яких йдуть уздовж венозних судин. По ходу основної вени виокремлювали поверхнево розміщений присередній шкірний нерв передпліччя, який пронизує плечову фасцію у тому ж самому місці, що й основна вена, і далі під шкірою прямує донизу, де ділиться, як правило, на дві гілки – передню і задню, що розгалужуються відповідно в шкірі присередньої ділянки передньої й верхніх двох третин задньої поверхонь передпліччя. У деяких плодів присередній шкірний нерв передпліччя розгалужується на 3 гілки. Уздовж головної і серединної вен передпліччя відпрепарувували гілки бічного шкірного нерва передпліччя, що є гілкою м'язово-шкірного

нерва. Бічний шкірний нерв передпліччя виходить з-під бічного краю двоголового м'яза плеча і в ділянці ліктьової ямки пронизує плечову фасцію та ділиться, як правило, на дві, а іноді три, гілки. При цьому, одна з гілок бічного шкірного нерва передпліччя галузиться у шкірі передньої поверхні передпліччя, а його друга гілка відхиляється вбік і вздовж головної вени переходить на бічну, а в деяких випадках – на задню поверхню передпліччя, забезпечуючи іннервацію шкіри зазначених поверхонь.

На варіабельність кількості та джерел походження гілок, що забезпечують іннервацію капсули ліктьового суглоба та шкіри ліктьової ділянки вказано в опублікованому нами раніше дослідженні [15].

Відомо, що фасція передпліччя у передній ліктьовій ділянці формує три фасціальні піхви: присередню, середню і бічну, в яких розміщені м'язи. Так, у присередній фасціальній піхві більш поверхнево розташований круглий м'яз-привертач, променевий м'яз-згинач зап'ястка, довгий долонний м'яз і ліктьовий м'яз-згинач зап'ястка, а найглибше – поверхневий м'яз-згинач пальців. У середній фасціальній піхві розміщена дистальна частина двоголового м'яза плеча і його сухожилок, а за ним – ліктьовий м'яз. У бічній фасціальній піхві розташовані плечо-променевий м'яз, а під ним – м'яз-відвертач. Слід зауважити, що над бічними м'язами фасція передпліччя більш тонка, ніж апоневротичний футляр будови м'язів, які розміщені у присередній піхві. Від фасції передпліччя у межах передньої ліктьової ділянки відходять присередня та бічна між'язові перегородки, що прикріплюються відповідно присередня – до присереднього надвиростка плечової кістки, а бічна – до капсули ліктьового суглоба і фасції м'яза-відвертача. Донизу бічна і присередня між'язові перегородки з'єднуються та утворюють передню променеву між'язову перегородку. Причому присередня перегородка на всій протяжності має фасціальну будову, а бічна перегородка являє собою пухку пластинку, в якій проходять променевий нерв, його поверхнева і глибока гілки. Передня променева між'язова перегородка проходить уздовж променевої борозни передпліччя, що обмежена збоку плечо-променевим м'язом і присередньо – променевим м'язом-згиначем зап'ястка. У променевій борозні проходять променева артерія в супроводі двох променевих вен і поверхнева гілка променевого нерва. Крім променевої борозни, фасція передпліччя утворює у передній ділянці передпліччя ще серединну і ліктьову борозни. Серединна борозна, у якій проходить серединний нерв, визначається між променевим м'язом-згиначем зап'ястка і поверхневим м'язом-згиначем

пальців. Ліктьова борозна обмежена збоку поверхневим м'язом-згиначем пальців і присередньо – ліктьовим м'язом-згиначем зап'ястка. У ліктьовій борозні прямують ліктьова артерія, дві однойменні вени і ліктьовий нерв.

Фасція передпліччя та між'язові перегородки, які відходять від неї, утворюють передне, бічне і заднє фасціальні ложа. Під час препарування структур передньої ділянки передпліччя ми вивчали будову найбільшого фасціального ложа – переднього, що містить вісім м'язів передньої групи передпліччя, що розташовані чотирма шарами. Переднє фасціальне ложе обмежене збоку передньою променевою між'язовою перегородкою, присередньо – фасцією передпліччя, що з'єднана з заднім краєм ліктьової кістки (ліктьовою між'язовою перегородкою), спереду – фасцією передпліччя та ззаду – передньою поверхнею ліктьової і променевої кісток, міжкістковою перетинкою передпліччя.

Далі у плодів людини ми видаляли фасцію передпліччя, розсікаючи її поздовжніми розрізами, зберігаючи при цьому поверхневі судини та нерви. З метою доступу до глибоких судин і нервів передньої ліктьової ділянки ми перерізували між двома лігатурами серединну вену ліктя. Під апоневрозом двоголового м'яза плеча виокремлювали кінцевий відділ плечової артерії і присередньо розташований від неї серединний нерв. Латерально від сухожилка двоголового м'яза плеча відпрепарували бічний шкірний нерв передпліччя та його гілки.

Після цього відпрепарували променеву артерію, яка за напрямком є продовженням плечової артерії і розміщена поверхнево, прикрита у верхньому відділі лише плечо-променевим м'язом. Променева артерія проходить у променевій борозні й на деякій своїй протяжності супроводжується поверхневою гілкою променевого нерва, яку відпрепарували під плечо-променевим м'язом і далі вздовж променевої артерії. При цьому глибока гілка променевого нерва відхиляється латерально і переходить на задню поверхню передпліччя. Спочатку променева артерія залягає між плечо-променевим м'язом і круглим м'язом-привертачем, а нижче – між плечо-променевим м'язом і променевим м'язом-згиначем зап'ястка. У нижній третині передньої ділянки передпліччя променева артерія розміщена поверхнево, присередньо від плечо-променевого м'яза та вкрита тільки фасцією і шкірою. У ділянці променево-зап'ясткового суглоба променева артерія відхиляється латерально, прямує під сухожилками довгого відвідного м'яза великого пальця й короткого м'яза-розгинача великого пальця і переходить на тил кисті. У передній бічній ліктьовій борозні виявляли промене-

ву поворотну артерію, що розміщена поверхнево. Завертаючись догори, променева поворотна артерія переходить на плече, де переважно анастомозує з кінцевою гілкою глибокої артерії плеча – променевою обхідною артерією. Під час препарування променевої артерії звертали увагу на м'язові гілки, що кровопостачають прилеглі м'язи променевого краю передпліччя, а також шкіру цієї ділянки. При проведенні дослідження у деяких плодів людини виявлено варіанти будови і топографії м'язів передпліччя. Так, в одиничних плодів людини (185,0, 220,0 і 305,0 мм ТКД) плечо-променевий м'яз складається з двох окремих частин, які мають особливі топографічні співвідношення [11].

Іннервація плечо-променевого м'яза забезпечується м'язовими гілками променевого нерва. Променевий нерв на межі середньої і нижньої третин передпліччя відхиляється латерально, іде під плечо-променевим м'язом, переходить на задню поверхню передпліччя, пронизує фасцію передпліччя і досягає тилу кисті.

Ліктьова артерія за діаметром дещо більша за променеву артерію. Ліктьова артерія з місця початку від плечової артерії йде косо у каудомедіальному напрямку, спочатку проходить під круглим м'язом-привертачем, а потім під поверхневим м'язом-згиначем пальців. У ділянці передньої присередньої ліктьової борозни виявляли анастомоз нижньої ліктьової обхідної артерії, яка відходить від плечової артерії над присереднім надвиростком плечової кістки, й анастомозує з передньою гілкою ліктьової поворотної артерії. Остання відгалужується від початкового відділу ліктьової артерії та ділиться на крупнішу передню і тоншу задню гілки. Передня гілка ліктьової поворотної артерії йде між плечовим м'язом і круглим м'язом-привертачем.

Як правило, посередині передньої ділянки передпліччя, ліктьова артерія заходить у ліктьову борозну, де до неї приєднується однойменні нерв і дві вени. По ходу ліктьової борозни ліктьова артерія прямує вниз, прямолінійно. У ділянці променево-зап'ясткового суглоба ліктьова артерія проходить над тримачем м'язів-згиначів разом із ліктьовим нервом і двома ліктьовими венами у ліктьовому каналі зап'ястка та заходить на долоню. При цьому топографію ліктьового нерва ми прослідковували у краніальному напрямку, де цей нерв проходить між плечовою і ліктьовою головками ліктьового м'яза-згинача зап'ястка. На передпліччі ми з'ясували особливості галуження м'язових гілок ліктьового нерва, що іннервують ліктьовий м'яз-згинач зап'ястка та ліктьову частину глибокого м'яза-згинача пальців. У ліктьовій ділянці ліктьовий нерв іде позаду присереднього надвиростка плечової кістки, прикритий тільки фасцією та шкірою.

В окремих плодів людини виявлено подвійну іннервацію плечо-променевого м'яза – серединним і променевим нервами, подвоєння ліктьового нерва [11, 15].

У плодів людини встановлено зв'язок серединної вени ліктя, а в разі її відсутності серединної вени передпліччя, з глибокими венами через 1-2 пронизні вени, а також у межах передньої ділянки передпліччя анастомози головної вени передпліччя з променевими венами і основної вени передпліччя – з ліктьовими венами. На своїй протяжності поверхневі та глибокі вени верхньої кінцівки анастомозують між собою.

Після з'ясування особливостей фетальної топографії венозних судин верхньої кінцівки, ми видаляли парні вени-супутниці, які супроводжують однойменні артерії. Одночасно здійснювали препарування передньої групи м'язів передпліччя, звертаючи увагу на особливості внутрішньом'язового розподілу артерій і нервів.

У досліджених плодів серединний нерв з ліктьової ямки, пронизавши круглий м'яз-привертач, прямує на передпліччя. Тому після завершення препарування структур передньої ліктьової ділянки ми визначали його топографо-анатомічні особливості. Для цього ми перерізали поперек ходу волокон круглий м'яз-привертач і відвертали в сторони його перерізані кінці. Глибоко в проміжку між круглим м'язом-привертачем і променевим м'язом-згиначем зап'ястка, під серединним нервом, виявляли крупну гілку ліктьової артерії – загальну міжкісткову артерію, короткий стовбур якої розгалужується на передню і задню міжкісткові артерії. На передпліччі серединний нерв розміщується між поверхневим і глибоким м'язами-згиначами пальців, прямує вниз і лягає у серединну борозну, а далі через канал зап'ястка виходить на долоню кисті.

Під час препарування гілок серединного нерва ми описували особливості галуження його м'язових гілок у круглому м'язі-привертачі, променевому м'язі-згиначі зап'ястка, довгому долоньному м'язі, поверхневому м'язі-згиначі пальців, довгому м'язі-згиначі великого пальця, променевій частині глибокого м'яза-згинача пальців і квадратному м'язі-привертачі. У досліджених плодів людини встановлена анатомічна мінливість деяких м'язів передньої групи передпліччя, що проявляється варіабельністю і білатеральною асиметрією їхньої зовнішньої форми та розмірів, мінливістю місць початку та прикріплення. Так, у плода 250,0 мм ТКД дистальні відділи сухожилків лівого поверхневого м'яза-згинача пальців не роздвоюються і прикріплюються до променевого краю середньої фаланги II-IV пальців, відсутній сухожилок до V

пальця. У плода 160,0 мм ТКД правий глибокий м'яз-згинач пальців щільно зрощений із правим довгим долонним м'язом. В іншого плода 290,0 мм ТКД відсутній правий довгий долонний м'яз.

У ліктьовій ямці від серединного нерва відходить передній міжкістковий нерв передпліччя, який прямує по передній поверхні міжкісткової перетинки передпліччя та бере участь в іннервації довгого м'яза-згинача великого пальця, променевої частини глибокого м'яза-згинача пальців і квадратного м'яза-привертача. У кровопостачанні вищезазначених м'язів передньої групи передпліччя бере участь передня міжкісткова артерія, що прямує в супроводі однойменного нерва по передній поверхні міжкісткової перетинки передпліччя, розташовуючись поміж глибоким м'язом-згиначем пальців і довгим м'язом-згиначем великого пальця та віддає на своїй протяжності м'язові гілки (рис. 3).

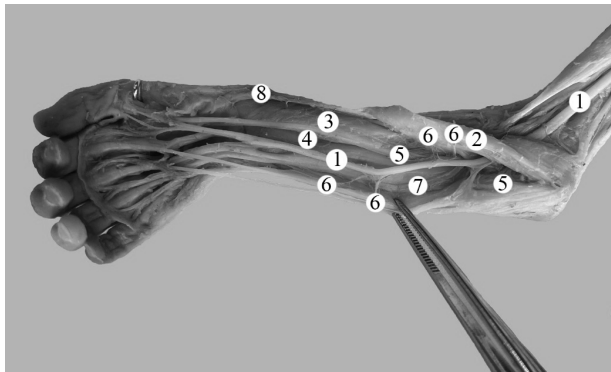


Рис. 3. Структури правої ліктьової і передплічної ділянок плода 250,0 мм ТКД. Передня проекція. Фото макропрепарату. Зб. 2,4х: 1 – серединний нерв; 2 – круглий м'яз-привертач; 3 – довгий м'яз-згинач великого пальця; 4 – глибокий м'яз-згинач пальців; 5 – передня міжкісткова артерія; 6 – м'язові гілки; 7 – ліктьова артерія; 8 – променева артерія

На рівні верхнього краю квадратного м'яза-привертача передня міжкісткова артерія віддає гілки, що беруть участь в утворенні долонної зап'ясткової сітки. Зауважимо, що з метою кращої візуалізації та встановлення топографії передніх міжкісткових судин і нерва у плодів людини слід відсунути у присередній бік глибокий м'яз-згинач пальців.

**Висновки.** Запропонована та апробована методика препарування структур передніх ліктьової і передплічної ділянок у плодів людини забезпечує стандартність одержання даних щодо типової анатомії м'язів передньої групи передпліччя, фасціально-клітковинних і судинно-нервових утворень цих ділянок.

Використання методу макромікроскопічного препарування розширює можливості наших уявлень про анатомічну мінливість м'язів передньої групи передпліччя та судинно-нервових утворень передніх ліктьової і передплічної ділянок людини, а отримані на підставі цього методу дані можуть бути використані як у теоретичній, так і в практичній медицині.

Запропонована послідовність дій під час препарування структур передніх ліктьової і передплічної ділянок у плодів людини максимально зберігає топографо-анатомічні взаємовідношення фасціально-м'язових і судинно-нервових утворень.

**Перспективи подальших досліджень.** Запропонований алгоритм препарування складових утворень передніх ліктьової і передплічної ділянок у плодів людини засвідчує потребу розробки методики найбільш раціональної послідовності дій під час препарування фасцій, м'язів, судин і нервів задніх ліктьової і передплічної ділянок.

### Список використаної літератури

1. Гайда ІМ, Бадюк МІ, Сушко ЮІ. Особливості структури та перебігу сучасної бойової травми у військовослужбовців Збройних Сил України. Патологія. 2018;15(1):73-6. doi: 10.14739/2310-1237.2018.1.129329.
2. Rivera JC, Glebus GP, Cho MS. Disability following combat-sustained nerve injury of the upper limb. Bone Joint J. 2014;96-B(2):254-8. doi: 10.1302/0301-620x.96b2.31798.
3. Lee HS, Song YR, Kim JK, Choi SR, Joo N, Kim HJ, et al. Anatomical variants of upper arm veins on preoperative mapping venography for hemodialysis access in Korean adults. J Vasc Access. 2019;20(3):270-5. doi: 10.1177/1129729818803870.
4. Yamada K, Yamada K, Katsuda I, Hida T. Cubital fossa venipuncture sites based on anatomical variations and relationships of cutaneous veins and nerves. Clin Anat. 2008;21(4):307-13. doi: 10.1002/ca.20622.
5. Roux J, Kohn MA, Sinskey J, Nguyen H, Boor M, Rouine-Rapp K. The ulnar artery: A site suitable for arterial cannulation in pediatric patients. Paediatr Anaesth. 2021;31(12):1357-63. doi:10.1111/pan.14311.
6. Beheiry EE. Anatomical variations of the median nerve distribution and communication in the arm. Folia Morphol (Warsz). 2004;63(3):313-8.

7. Neto JHS, Neto BC, Eiras ABD, Botelho RHS, Carmo JMM, Passos MARF. The 2-Dimensional and 3-Dimensional Anatomy of the Adult Brachial Plexus Divisions and Cords. *Hand (NY)*. 2022;17(1):50-4. doi: 10.1177/1558944720906510.
8. Konarik M, Musil V, Baca V, Kachlik D. Upper limb principal arteries variations: A cadaveric study with terminological implication. *Bosn J Basic Med Sci*. 2020;20(4):502-13. doi: 10.17305/bjbms.2020.4643.
9. Kirik A, Mut SE, Daneyemez MK, Seçer Hİ. Anatomical variations of brachial plexus in fetal cadavers. *Turk Neurosurg*. 2018;28(5):783-91. doi: 10.5137/1019-5149.jtn.21339-17.2.
10. Коваль ОА, Хмара ТВ. Фетальна топографія нервів ліктьової ділянки. Науковий вісник Ужгородського університету. Серія Медицина. 2022;2:117-21. doi: 10.32782/2415-8127.2022.66.22.
11. Koval OA, Khmara TV, Bilyk YaO, Kryvchanska MI, Vlasova KV. Variations of the structure, topography, blood supply and innervation of the brachioradialis in human fetus. *Wiad Lek*. 2022;75(11, 2):2752-8. doi: 10.36740/wlek202211207.
12. Andring N, Kennedy SA, Iannuzzi NP. Anomalous Forearm Muscles and Their Clinical Relevance. *J Hand Surg Am*. 2018;43(5):455-63. doi: 10.1016/j.jhsa.2018.02.028.
13. Ziętek ZM. Unusual variability of the superficial venous system of the upper limb and its consequences for deep venous system. *Folia Morphol (Warsz)*. 2022;81(1):254-7. doi: 10.5603/fm.a2020.0147.
14. Yildiz S, Kocabiyik N, Elvan O, Yalcin B, Comert A. Branches of ulnar artery in human fetuses: anatomical and morphometric study. *Surg Radiol Anat*. 2019;41(11):1325-32. doi: 10.1007/s00276-019-02297-6.
15. Коваль ОА, Хмара ТВ. Фетальна анатомічна мінливість довгих гілок плечового сплетення. Вісник медичних і біологічних досліджень. 2022;3:24-8. doi: 10.11603/bmbr.2706-6290.2022.3.13164.

#### References

1. Gaida IM, Badyuk MI, Sushko Yu I. Osoblyvosti struktury ta perebihu suchasnoi boiovoi travmy u viis'kovosluzhbovtiv Zbroinykh Syl Ukrainy. *Pathologia*. 2018;15(1):73-6. doi: 10.14739/2310-1237.2018.1.129329. [in Ukrainian].
2. Rivera JC, Glebus GP, Cho MS. Disability following combat-sustained nerve injury of the upper limb. *Bone Joint J*. 2014;96-B(2):254-8. doi: 10.1302/0301-620x.96b2.31798.
3. Lee HS, Song YR, Kim JK, Choi SR, Joo N, Kim HJ, et al. Anatomical variants of upper arm veins on pre-operative mapping venography for hemodialysis access in Korean adults. *J Vasc Access*. 2019;20(3):270-5. doi: 10.1177/1129729818803870.
4. Yamada K, Yamada K, Katsuda I, Hida T. Cubital fossa venipuncture sites based on anatomical variations and relationships of cutaneous veins and nerves. *Clin Anat*. 2008;21(4):307-13. doi: 10.1002/ca.20622.
5. Roux J, Kohn MA, Sinskey J, Nguyen H, Boor M, Rouine-Rapp K. The ulnar artery: A site suitable for arterial cannulation in pediatric patients. *Paediatr Anaesth*. 2021;31(12):1357-63. doi:10.1111/pan.14311.
6. Beheiry EE. Anatomical variations of the median nerve distribution and communication in the arm. *Folia Morphol (Warsz)*. 2004;63(3):313-8.
7. Neto JHS, Neto BC, Eiras ABD, Botelho RHS, Carmo JMM, Passos MARF. The 2-Dimensional and 3-Dimensional Anatomy of the Adult Brachial Plexus Divisions and Cords. *Hand (NY)*. 2022;17(1):50-4. doi: 10.1177/1558944720906510.
8. Konarik M, Musil V, Baca V, Kachlik D. Upper limb principal arteries variations: A cadaveric study with terminological implication. *Bosn J Basic Med Sci*. 2020;20(4):502-13. doi: 10.17305/bjbms.2020.4643.
9. Kirik A, Mut SE, Daneyemez MK, Seçer Hİ. Anatomical variations of brachial plexus in fetal cadavers. *Turk Neurosurg*. 2018;28(5):783-91. doi: 10.5137/1019-5149.jtn.21339-17.2.
10. Koval OA, Khmara TV. Fetal'na topografiia nerviv likt'ovoi dilianky. Scientific bulletin of Uzhhorod University. Series Medicine. 2022;2:117-21. doi: 10.32782/2415-8127.2022.66.22. [in Ukrainian].
11. Koval OA, Khmara TV, Bilyk YaO, Kryvchanska MI, Vlasova KV. Variations of the structure, topography, blood supply and innervation of the brachioradialis in human fetus. *Wiad Lek*. 2022;75(11 Pt 2):2752-8. doi: 10.36740/wlek202211207.
12. Andring N, Kennedy SA, Iannuzzi NP. Anomalous Forearm Muscles and Their Clinical Relevance. *J Hand Surg Am*. 2018;43(5):455-63. doi: 10.1016/j.jhsa.2018.02.028.
13. Ziętek ZM. Unusual variability of the superficial venous system of the upper limb and its consequences for deep venous system. *Folia Morphol (Warsz)*. 2022;81(1):254-7. doi: 10.5603/fm.a2020.0147.

14. Yildiz S, Kocabiyik N, Elvan O, Yalcin B, Comert A. Branches of ulnar artery in human fetuses: anatomical and morphometric study. *Surg Radiol Anat.* 2019;41(11):1325-32. doi: 10.1007/s00276-019-02297-6.
15. Koval OA, Khmara TV. Fetal'na anatomichna minlyvist' dovhykh hilok plechovoho spletennia. *Bulletin of Medical and Biological Research.* 2022;3:24-8. doi: 10.11603/bmbr.2706-6290.2022.3.13164. [in Ukrainian].

### THE PREPARATION METHOD FOR DETERMINING THE ANATOMICAL VARIABILITY OF THE STRUCTURES OF THE ANTERIOR REGION OF THE ELBOW AND ANTERIOR REGION OF THE FOREARM IN HUMAN FETUSES

**Abstract.** It is known that the area of the forearm provides a wide range of motion. This becomes possible due to the unique features of the structure and functional interaction of all structures of the forearm. The study of the anatomical variability of the bones, ligaments, muscles, nerves, and vessels of the anterior region of the elbow and anterior region of the forearm in people of different age groups will allow us to expand the range of diagnostic and treatment procedures.

Taking into account the theoretical and important applied value of the data on fetal topography and anatomical variability of the constituent formations of the anterior region of the elbow and anterior region of the forearm, we have proposed a method of anatomical preparation of the fascial-muscular and vascular-nerve structures of these areas.

The purpose of the study was to determine the methodology of the sequence of actions during the anatomical preparation of fascial-muscular and vascular-nervous formations of the anterior region of the elbow and anterior region of the forearm in human fetuses.

The study of fetal anatomy of the structures of the anterior region of the elbow and anterior region of the forearm was carried out on preparations of the upper limbs of 42 human fetuses of 4-10 months using macromicroscopic dissection, injection of vessels, and morphometry.

In the case of macromicroscopic dissection of fetuses of different ages, anatomical variability of the muscles of the anterior group of the forearm and vascular-nerve formations of the anterior region of the forearm and anterior region of the elbow of a person was established.

The obtained data on the fetal topography and variant anatomy of the component formations of the anterior region of the forearm and anterior region of the elbow can be used not only for scientific research but also as guidelines for diagnosticians and fetal surgeons.

**Key words:** anterior region of the forearm, anterior region of the elbow, dissection, anatomical variability, fetus.

*Відомості про автора:*

**Коваль Олександр Анатолійович** – кандидат медичних наук, докторант кафедри анатомії, клінічної анатомії та оперативної хірургії Буковинського державного медичного університету, м. Чернівці.

*Information about the author:*

**Koval Oleksandr A.** – Candidate of Medical Sciences, doctoral student of the department of anatomy, clinical anatomy and operative surgery of Bukovinian State Medical University, Chernivtsi.

Надійшла 23.12.2022 р.

Рецензент – проф. О. В. Цигикало (Чернівці)