

УДК 617.576-002-02:616.379-008.64]-07-085.835.3:615.385
DOI: 10.24061/1727-0847.21.2.2022.16

С. О. Якобчук, В. Д. Фундюр, В. К. Гродецький, Ю. В. Фундюр, О. В. Фундюр, О. Й. Хомко*, Ю. С. Царюк

*Кафедри хірургії № 2 (зав. – проф. І. В. Шкварковський); *догляду за хворими та вищої медсестринської освіти (зав. – проф. І. А. Плеш) Буковинського державного медичного університету МОЗ України, м. Чернівці*

УЛЬТРАСТРУКТУРНІ ЗМІНИ МОНОНУКЛЕАРНИХ МАКРОФАГІВ ПІД ДІЄЮ ОЗОНОТЕРАПІЇ ТА ЛОКАЛЬНОГО ЗАСТОСУВАННЯ АУТОЛОГІЧНОЇ ПЛАЗМИ, ЗБАГАЧЕНОЇ ТРОМБОЦИТАМИ ПРИ ЛІКУВАННІ СИНДРОМУ ДІАБЕТИЧНОЇ СТОПИ

Резюме. Проведено вивчення характеру ультраструктурних змін у тканинних макрофагах під впливом комплексу допоміжних факторів активації репаративного процесу в рані: озонотерапії, локального застосування аутологічної плазми, збагаченої тромбоцитами (АПЗТ).

Матеріал і методи. Хворі були розподілені на три групи. До 1-ї увійшли – 23 (32,85%) з їх числа, яким виконувалась регіональна озонотерапія. Другу досліджувану групу сформували з 23 (32,85%) хворих, яким виконувалась локальна PRP терапія. У контрольній групі було 24 (34,28%), де комплекс лікувальних заходів виконувався у загально визначений спосіб. У всіх досліджуваних операції проводились з максимально можливим збереженням судин плантарної зони, а місцеве лікування включало виконання локальної вактерапії в кількості 5-6 процедур. Для електронно-мікроскопічного дослідження використовували фрагменти тканини ранової поверхні, фіксовані у 2,5% розчині глутаральдегіду на фосфатному буфері (рН – 7,2-7,4), які дофіксували у 1% розчині OsO₄. Матеріал зневоднювали у спиртах зростаючої концентрації та вміщували у аралдит. Морфологічні структури контрастували в процесі зневоднювання матеріалу насиченим розчином ураніацетату, а на зрізах – цитратом свинцю. Зрізи товщиною 40-60 нм, отримані на ультратомі УМТП-3, вивчали в електронному мікроскопі ТЕСЛА БС-500. Взяття зразків біологічного матеріалу у досліджуваних виконувалось при перев'язках на 7, 14 та 21-23 добу лікування хворих. Узагальнену відсоткову оцінку динаміки змін у тканинних макрофагах проводили за принципом Астальді – напівкількісним методом з урахуванням відмінних цитологічних змін, визначених в однаковій кількості досліджуваних клітин (тканинних макрофагів).

Результати. Встановлено, що стимуляція функціональної активності макрофагів під впливом озону з наявністю деструктивних змін у таких клітках без некротизуючих ушкоджень може бути пояснена включенням механізму апоптозу, як позитивного фактора в регуляції місцевого гомеостазу на завершених запальної (ексудативної) фази ранового процесу. Активація фагоцитарних можливостей тканинних макрофагів при локальному застосуванні аутологічної плазми, збагаченої тромбоцитами, проходить без ознак превалювання прояву апоптозу і засвідчує про стимуляцію їх функціональної активності антигенними чи ферментними механізмами, що стимулюють їх функціональну активність.

Висновки. Стимуляція функціональної активності макрофагів під впливом озону, а також наявність деструктивних змін у таких клітинах без некротизуючих ушкоджень, може бути пояснена включенням механізму апоптозу, як позитивного фактора в регуляції місцевого гомеостазу на завершених запальної (ексудативної) фази ранового процесу. Активація фагоцитарних можливостей тканинних макрофагів при застосуванні аутологічної плазми, збагаченої тромбоцитами, проходить без ознак превалюван-

ня прояву апоптозу і засвідчує про можливу стимуляцію їх функціональної активності антигенним чи ферментними механізмами.

Ключові слова: оганозберігаюча ампутація стопи, ішемічно-гангренозна форма синдрому діабетичної стопи, гнійна рана, регіональна озонотерапія, локальна вакуумна терапія, аутологічна плазма, збагачена тромбоцитами.

У процесі активації механізмів запального процесу в рані особливе значення мають макрофаги [1-4]. За рахунок екзоцитозу фагоцитами (нейтрофілами та макрофагами) у рані накопичуються токсичні продукти розпаду тканин, зростає рівень різних ферментів та інших біологічно активних речовин, що призводить до загибелі не лише самих мікроорганізмів, але й здорових клітини [2, 5-7]. Особливо це стосується хворих, що страждають на цукровий діабет (ЦД) II типу з проявами макрота мікроангіопатії судин нижніх кінцівок. На завершальному етапі свого перебігу цей процес проявляється критичною ішемією, кволим загоєнням ран та змертвінням м'яких тканин [2, 8, 9].

Мета дослідження: встановити характер ультраструктурних змін у тканинних макрофагах під впливом комплексу допоміжних факто-

рів активації репаративного процесу в рані: внутрішньовенної озонотерапії (ВОТ), локального застосування аутологічної плазми, збагаченої тромбоцитами (АПЗТ, англ. – Plateletrichplasma, скор. PRP) та ВАК-терапії.

Матеріал і методи. За період з 2018 по 2021 рр. у хірургічному відділенні № 1 ОКНП «Чернівецька лікарня швидкої медичної допомоги», кафедри хірургії № 2 БДМУ, проведено дослідження 70 хворих з гнійно-некротичним процесом при ішемічно-гангренозній формі синдрому діабетичної стопи: 41 чоловіків (58,57%) і 29 жінок (41,42%). Найбільша кількість хворих (56 пацієнта) була у віці 65-67 років (80%). Усі досліджувані хворі мали II тип ЦД. Розподіл хворих за кількісним та віковим складом був ідентичним і не мав вірогідно достовірних відмінностей ($p > 0,05$) (табл. 1).

Таблиця 1

Розподіл хворих основної і контрольної груп

N	Група хворих	Кількість пацієнтів (n)	Вік (M±m)
N 1	Досліджувана група № 1 Виконували внутрішньовенну озонотерапію	23 (32,85%)	66±2,4
N 2	Досліджувана група № 2 Виконували локальне застосування аутологічної плазми, збагаченої тромбоцитами	23 (32,85%)	67±2,2
N 3	Контрольна	24 (34,28%)	65±2,4
Статистична достовірність	P	>0,05	>0,05

Примітка. P – статистична достовірність

Досліджувані нами хворі були розподілені на три групи. В першу досліджувану групу увійшли – 23 (32,85%) хворих, яким проводили регіональну озонотерапію. Другу групу становили 23 (32,85%) хворих, яким виконували локальну PRP-терапію. У контрольній групі було 24 (34,28%) хворих, яким у післяопераційному періоді комплекс лікувальних заходів проводили у загально визначений спосіб [9].

У всіх хворих оперативне втручання виконувалось з максимально можливим збереженням судин плантарної зони.

У першій досліджуваній групі інфузію озонуваним фізіологічним розчином (ОФР) проводили внутрішньовенно. Концентрація озону в інфузійному розчині становила 2,0-2,5 мг/л та вводилась

зі швидкістю 40-60 крапель за 1 хвилину. У ранньому післяопераційному періоді курсова кількість виконуваних пацієнтам процедур становила до 6-ти і залежала від динаміки перебігу захворювання та локальних змін в місці ураження стопи [5, 7, 10-12].

У другій досліджуваній групі, через 24 години після виконання операційного втручання, комплекс лікувальних заходів доповнювали методикою локального внутрішньотканинного введення АПЗТ у загальному об'ємі до 5 мл, яку вводили по 0,5 мл підшкірно, відступаючи від країв рани на 1,5 см. При відкритому веденні післяопераційної рани у ділянки передбачуваного формування грануляційної тканини вводили по 2,5 мл АПЗТ [2, 3, 13-15].

У контрольній групі комплекс лікувальних заходів, проводили за стандартними вимогами [8, 9, 16].

Для електронно-мікроскопічного дослідження використовували фрагменти тканини ранової поверхні фіксовані у 2,5% розчині глутаральдегіду на фосфатному буфері (рН – 7,2-7,4), які дофіксували в 1% розчині OsO₄ (осмієвого ангідриду). Їх зневоднювали у спиртах зростаючої концентрації та вміщували в аралдит. Морфологічні структури контрастували у процесі зневоднювання матеріалу насиченим розчином ураніацетату, а на зрізах – цитратом свинцю. Зрізи товщиною 40-60 нм, отримані на ультратомі УМТП-3, вивчали в електронному мікроскопі ТЕСЛА БС-500. Зразки біологічного матеріалу у пацієнтів брали під час перев'язок на 7, 14 та 21-23 добу лікування. Узагальнену відсоткову оцінку динаміки змін

в тканинних макрофагах проводили за принципом Астальді – напівкількісним методом із урахуванням відмінних цитологічних змін, які визначені в однаковій кількості досліджуваних клітин (тканинних макрофагів).

Результати дослідження та їх обговорення. У результаті проведеного дослідження встановлено, що стимуляція функціональної активності макрофагів з наявністю деструктивних змін у таких клітинах без некротизуючих ушкоджень, під впливом озону, може бути пояснена включенням механізму апоптозу, як позитивного фактора в регуляції місцевого гомеостазу на стадії завершення запальної (ексудативної) фази ранового процесу. Таку динаміку змін функціональної активності тканинних макрофагів відзначали на 14-18 добу післяопераційного періоду (рис. 1).

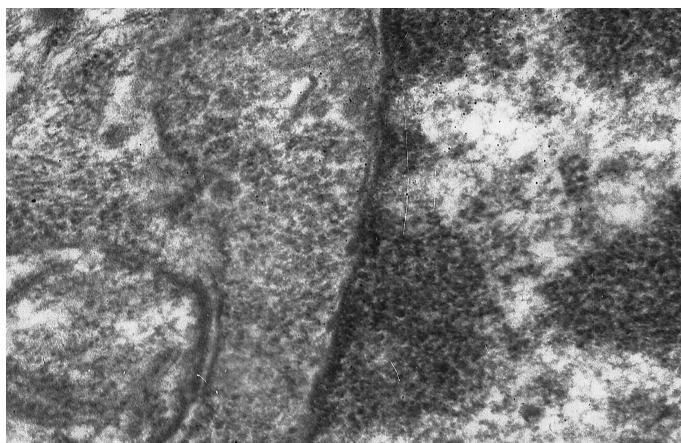


Рис. 1. 21-23-тя доба післяопераційного періоду – перша досліджувана група. Уцілювання цитоплазми та ядерної мембрани з наявністю ділянок конденсації хроматину та просвітлення матриксу ядра клітини характерних для апоптозу клітини. Електронограма, $\times 45000$

Активация фагоцитарних можливостей тканинних макрофагів при локальному застосуванні АПЗТ проходить без ознак прояву апоптозу і за-

свідчує про стимуляцію їх функціональної активності антигенними або ферментними механізмами (рис. 2, 3)

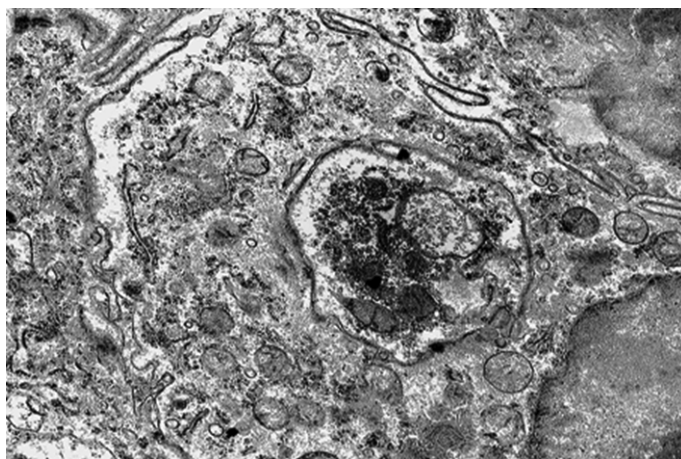


Рис. 2. 21-23-тя доба дослідження (в другій досліджуваній групі). Завершений фагоцитоз. Присутні залишкові тільця мікроорганізмів та тканинних структур. Електронограма, $\times 30000$

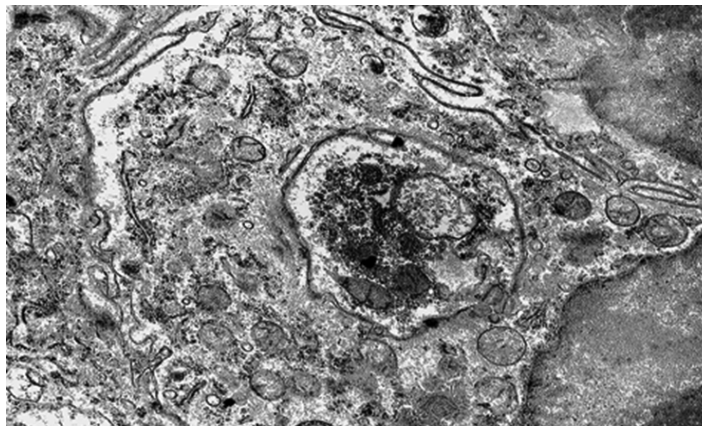


Рис. 3. 21-23-тя доба дослідження (в другій досліджуваній групі). Поперечний зріз інвагінації зовнішньої клітинної мембрани з наявністю внутрішньоклітинних структур та ознаками активної фагоцитарної активності макрофага. Електроннограма, $\times 15000$

У пацієнтів контрольної групи на 21-23-тю добу переважали дегенеративно-набрякові зміни в цих клітинах (рис. 4, 5, 6). Значна частина мітохондрій мала виражені ознаки деструкції та утворення множинних вакуолей (рис. 5). У зразках досліджуваного матеріалу домінував процес набряку мікроструктур

макрофагів з проясненням гомогенізованого матриксу та визначеною вакуолізацією мітохондрій. Клітини мали світлий матрикс і практично були позбавлені крипт. При дослідженні тканинних макрофагів до 21-ї доби в контрольній групі відзначали ознаки незавершеного фагоцитозу (рис. 4) (табл. 2).

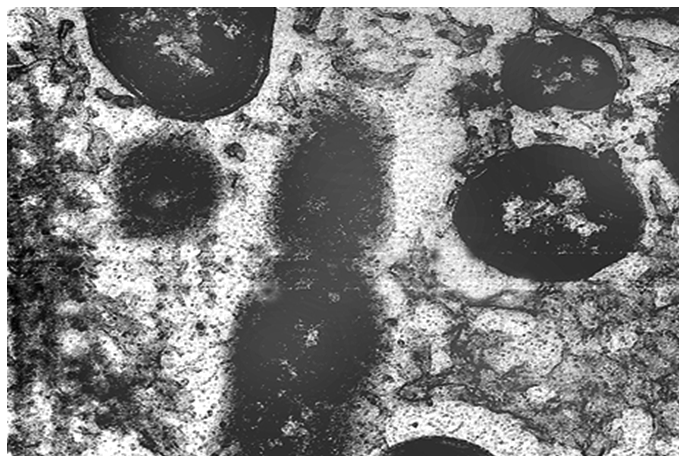


Рис. 4. 21-23-тя доба дослідження (у контрольній) групі. Незавершений фагоцитоз. Окремі мікроорганізми, які знаходяться у стані поділу. Електроннограма, $\times 45000$

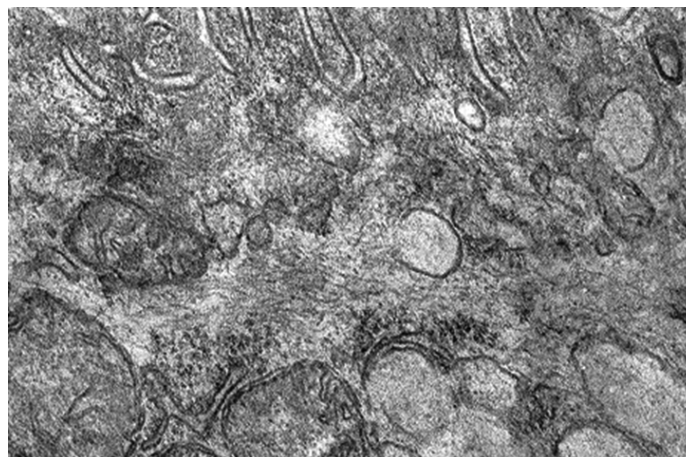


Рис. 5. 21-23-тя доба дослідження (у контрольній досліджуваній групі). Утворення вакуолей на місцях деструктивно змінених мітохондрій. Електроннограма, $\times 20000$

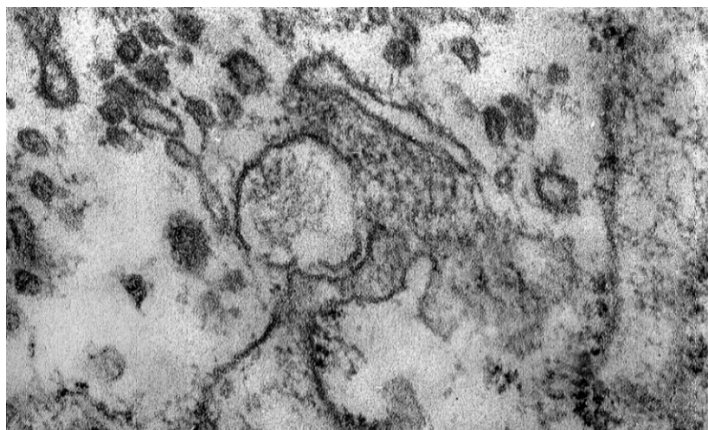


Рис. 6. 21-23-тя доба дослідження (у контрольній досліджуваній групі). Фрагмент макрофага з ознаками деструкції мембранних структур клітини. Електронограма, $\times 25000$

Таблиця 2

Динаміка мікроструктурних та функціональних змін у тканинних макрофагах у хворих з IV ступенем визначеності ішемічного процесу при синдромі діабетичної стопи за класифікацією Meggitt-Wagner.

(Напівкількісна оцінка результатів за принципом Астальді)

Розподіл досліджуваних груп хворих	Мікроструктурні зміни в тканинних макрофагах (Основна група)		
	7-ма доба	14-та доба	21-23-тя доба
Перша досліджувана група (озонотерапія) 23 (26,66%).	Відсутність фагоцитозу. Позаклітинний лізис тканинних структур, вакуолізація цитоплазматичного комплексу макрофагів.	Незавершений фагоцитоз, вакуолізація цитоплазматичного комплексу макрофагів, ознаки апоптозу.	Частковий рівень відновлення фагоцитарної активності макрофага
Фагоцитарна активність	82 \pm 8% (-)	44 \pm 9% (+)	74 \pm 12% (++)
Розподіл досліджуваних груп хворих.	Мікроструктурні зміни в тканинних макрофагах (Основна група)		
	7-ма доба	14-та доба	21-23-тя доба
Друга досліджувана група (локальне введення АПЗТ) 23 (26,66%).	Відсутність фагоцитозу. Позаклітинний лізис тканинних структур, вакуолізація цитоплазматичного комплексу макрофагів.	Незавершений фагоцитоз, вакуолізація цитоплазматичного комплексу макрофагів.	Частковий рівень відновлення фагоцитарної активності макрофага.
Фагоцитарна активність	84 \pm 14% (-)	38 \pm 11% (+)	62 \pm 9% (++)
Контрольна група (Комплекс лікувальних заходів виконувався у загально визначений спосіб)	Мікроструктурні зміни у тканинних макрофагах (Контрольна група)		
	Відсутність фагоцитозу. Позаклітинний лізис тканинних структур, вакуолізація цитоплазматичного комплексу макрофагів.	Незавершений фагоцитоз, вакуолізація цитоплазматичного комплексу макрофагів.	Частковий рівень відновлення фагоцитарної активності макрофага. Незавершений фагоцитоз, вакуолізація цитоплазматичного комплексу макрофагів.
Фагоцитарна активність	87 \pm 11% (-)	34 \pm 12% (\pm)	54 \pm 14% (+)

Висновки: 1. Стимуляція функціональної активності макрофагів під впливом озону, а також наявність деструктивних змін у таких клітинах без некротизуючих ушкоджень може бути пояснена включенням механізму апоптозу, як позитивного фактора в регуляції місцевого гомеостазу на завершній запальної (ексудативної) фази ранового процесу. 2. Активація фагоцитарних можливостей тканинних макрофагів при застосуванні аутологічної плазми збагаченої тромбоцитами, проходить без ознак превалювання прояву апоптозу і засвідчує про можливу стимуляцію їх функціональної активності антигенним чи ферментними механізмами. 3. Комплекс допоміжних лікуваль-

них заходів (регіональна озонотерапія, вакуумна санація, локальне застосування аутологічної плазми, збагаченої тромбоцитами), підтверджує більш визначений рівень активації репаративного процесу на рівні тканинних макрофагів в обох досліджуваних групах (першій і другій) порівняно з контрольною.

Перспективи подальших досліджень. Отримані результати підтверджують доцільність та визначають подальшу необхідність проведення пошукових новацій у лікуванні синдрому діабетичної стопи із застосуванням факторів фізичного та біологічного впливу, спрямованих на активацію репаративного процесу в рані.

Список використаної літератури

1. Меньшикова ВВ, редактор. *Лабораторные методы исследования в клинике: справочник.* Москва: Медицина; 1987/2002. 368 с.
2. Фундюр ВД, Гродецький ВК, Якобчук СО, Хомко ОЙ, Козловська ІМ, Фундюр ЮВ, та ін. Особливості виконання органозберігаючої ампутації стопи, поєднаної з регіональною озонотерапією, локальним застосуванням аутологічної плазми, збагаченої тромбоцитами, та вакуумною санацією післяопераційної рани у хворих на ішемічно-гангренозну форму синдрому діабетичної стопи. *Клінічна та експериментальна патологія.* 2021;20(2,76):88-95.
3. Рибалка ЯВ, Малик СВ. Динаміка цитологічної картини ранового процесу у пацієнтів з хронічними ранами при застосуванні PRP-терапії. *Клінічна анатомія та оперативна хірургія.* 2018;17(2,64):12-7.
4. Рибалка ЯВ, Малик СВ. Динаміка цитологічної картини ранового процесу у пацієнтів з хронічними ранами при застосуванні PRP-терапії. В: Усенко ОЮ, редактор. *Матеріали XXIV з'їзду хірургів України;* 2018 вер. 26-28; Київ. Київ: Клін. хірургія; 2018, с. 441-2.
5. Масленников ОВ, Конторщикова ТВ. *Руководство по озонотерапии.* Н. Новгород: Вектор Тус; 2005. 272 с.
6. Малик СВ, Рибалка ЯВ, Осінов ОС, Верба АВ. Оптимізація лікування хворих з приводу хронічних ран. *Клінічна хірургія.* 2017;10(906):49-50.
7. Valacchi G, Sticozzi C, Zanardi I, et al. *Ozone Mediators Effecton «invitro» Scratch Wound Closure.* *FreeRadic.Res.* 2016;50(9):1022-31.
8. Пуптюк ОВ, Телемуха СБ, Пуптюк ВО. Алгоритм лікування гнійно-некротичних процесів при синдромі діабетичної стопи. *Галицький лікарський вісник.* 2016;2(3,2):118-20.
9. Ляпіс МО, Герасимчук ПО. Синдром стопи діабетика. Тернопіль: Укрмедкнига; 2001. 276 с.
10. Ільницька ЛІ. Ендоваскулярна озонотерапія – перспективи використання в клініці алергічних та інфекційних захворювань органів дихання. *Астма та алергія.* 2007;3-4:52-4.
11. Отчич О. Біологічні аспекти впливу озону на кров. *Вісник Львівського університету. Серія біологічна.* 2012;59:23-36.
12. Feng L, Zhang K, Gao M, et al. *Inactivation of Vibrio parahaemolyticus by Aqueous Ozone.* *J. Microbiol. Diotechnol.* 2018;28(8):1233-46.
13. Малик СВ, Рибалка ЯВ, Безручко МВ, Осінов ОС. Динаміка регенеративних процесів у пацієнтів з хронічними ранами при застосуванні PRP-терапії. *Клінічна хірургія.* 2018;85(5):36-9.
14. Рибалка ЯВ. Застосування PRP-терапії в комплексі передопераційної підготовки до аутодермопластики при лікуванні хронічних ран. *Актуальні питання сучасної медицини.* 2018;18(1):117-20.
15. Рибалка ЯВ. Результати аутодермопластики в комплексі з PRP-терапією при лікуванні хронічних ран. *Актуальні питання сучасної медицини.* 2017;4(17):213-7.
16. Шлапак ІП, Галушко ОА. *Цукровий діабет: погляд з позиції лікаря-анестезіолога: навч. посібник.* Київ: Книга-плюс; 2010. 160 с.

References

1. Men'shykova VV, redaktor. *Laboratornye metody yssledovaniya v klynyke: spravochnyk*. Moskva: Medytsyna; 1987/2002. 368 s. [in Russian].
2. Fundyur VD, Hrodets'kyi VK, Yakobchuk SO, Khomko OY, Kozlovs'ka IM, Fundyur YuV, ta in. *Osoblyvosti vykonannya orhanozberihayuchoyi amputatsiyi stopy, poyednanoyi z rehional'noyu ozonoterapiyeyu, lokal'nym zastosuvanniam autolohichnoyi plazmy, zbahachenoyi trombotsytamy, ta vakuumnoyu sanatsiyeyu pislyaoperatsiyanoi rany u khvorykh na ishemichno-hanhrenoznu formu syndromu diabetychnoyi stopy*. *Klinichna ta eksperymental'na patolohiya*. 2021;20(2,76):88-95. [in Ukrainian].
3. Rybalka YaV, Malyk SV. *Dynamika tsytolohichnoyi kartyny ranovoho protsesu u patsiyentiv z khronichnymy ranamy pry zastosuvanni PRP-terapiyi*. *Klinichna anatomiya ta operatyvna khirurgiya*. 2018;17(2,64):12-7. [in Ukrainian].
4. Rybalka YaV, Malyk SV. *Dynamika tsytolohichnoyi kartyny ranovoho protsesu u patsiyentiv z khronichnymy ranamy pry zastosuvanni PRP-terapiyi*. V: Usenko OYu, redaktor. *Materialy XXIV z'yizdu khirurgiv Ukrayiny; 2018 ver. 26-28; Kyiv. Kyiv: Klin. khirurgiya; 2018, s. 441-2*. [in Ukrainian].
5. Maslennykov OV, Kontorshchikova TV. *Rukovodstvo po ozonoterapii*. N. Novhorod: Vektor TyS; 2005. 272 s. [in Russian].
6. Malyk SV, Rybalka YaV, Osipov OS, Verba AV. *Optyimizatsiya likuvannya khvorykh z pryvodu khronichnykh ran*. *Klinichna khirurgiya*. 2017;10(906):49-50. [in Ukrainian].
7. Valacchi G, Sticozzi C, Zanardi I, et al. *Ozone Mediators Effect on «in vitro» Scratch Wound Closure*. *Free Radic. Res*. 2016;50(9):1022-31.
8. Pyptyuk OV, Telemukha SB, Pyptyuk VO. *Alhorytm likuvannya hniyno-nekrotychnykh protsesiv pry syndromi diabetychnoyi stopy*. *Halyts'kyi likars'kyi visnyk*. 2016;2(3,2):118-20. [in Ukrainian].
9. Lyapis MO, Herasymchuk PO. *Syndrom stopy diabetyka*. Ternopil': Ukrmedknyha; 2001. 276 s. [in Ukrainian].
10. Il'nyts'ka LI. *Endovaskulyarna ozonoterapiya – perspektyvy vykorystannya v klinitsi alerhichnykh ta infekt-siynykh zakhvoryuvan' orhaniv dykhannya*. *Astma ta alerhiya*. 2007;3-4:52-4. [in Ukrainian].
11. Otchych O. *Biolohichni aspekty vplyvu ozonu na krov*. *Visnyk L'vivs'koho universytetu. Seriya biolohichna*. 2012;59:23-36.
12. Feng L, Zhang K, Gao M, et al. *Inactivation of Vibrio parahaemolyticus by Aqueous Ozone*. *J. Microbiol. Diotechnol*. 2018;28(8):1233-46.
13. Malyk SV, Rybalka YaV, Bezruchko MV, Osipov OS. *Dynamika reheneratyvnykh protsesiv u patsiyentiv z khronichnymy ranamy pry zastosuvanni PRP-terapiyi*. *Klinichna khirurgiya*. 2018;85(5):36-9. [in Ukrainian].
14. Rybalka Ya V. *Zastosuvannya PRP-terapiyi v kompleksi peredoperatsiyanoi pidhotovky do autodermoplastyky pry likuvanni khronichnykh ran*. *Aktual'ni pytannya suchasnoyi medytsyny*. 2018;18(1):117-20. [in Ukrainian].
15. Rybalka Ya V. *Rezultaty autodermoplastyky v kompleksi z PRP-terapiyeyu pry likuvanni khronichnykh ran*. *Aktual'ni pytannya suchasnoyi medytsyny*. 2017;4(17):213-7. [in Ukrainian].
16. Shlapak IP, Halushko OA. *Tsukrovyy diabet: pohlyad z pozytsiyi likarya-anestezioloha: navch. posibnyk*. Kyiv: Knyha-plyus; 2010. 160 s. [in Ukrainian].

ULTRASTRUCTURAL CHANGES OF MONONUCLEAR MACROPHAGES UNDER THE ACTION OF OZONE THERAPY AND LOCAL APPLICATION OF AUTOLOGOUS PLATELET-RICH PLASMA IN THE TREATMENT OF DIABETIC FOOT SYNDROME

Abstract. Objective – to study the character of ultra-structural changes in the tissue macrophages under the effect to complex of accessory factors promoting reparative process activation in the wound: ozone therapy, local application of autologous platelet-rich-plasma.

Materials and methods. The patients were divided into three groups. The 1st group included 23 (32,85%) individuals who were treated by means of ozone therapy. The 2nd group included 23 (32,85%) patients treated by means of local platelet-rich plasma (PRP) therapy. The control group included 24 (34,28%) individuals who received a complex of therapeutic measures according to the generally accepted method. Surgery or all the patients was performed with maximum saving of the vessels in the plantar region, and the local treatment included topical vacuum therapy in the amount of 5-6 procedures. Electronic-microscopic examination used the fragments of tissue from the wound surface preserved in 2,5% glutaraldehyde solution on phosphate buffer (pH – 7,2-7,4), followed by further processing in 1% anhydride solution. The material was dehydrated in increasing concentration alcohols and placed into araldite. The morphological structures were contrasted with

a concentrated solution of uranyl acetate in the process of dehydration, and on the sections – with lead citrate. The sections 40-60 nm thick obtained by means of ultratome УМТІІ-3 were examined under the electron microscope TESLA BC-500. The specimens for examination were taken in the patients during dressings on the 7, 14 and 21-23 days of treatment. The dynamics of changes in the tissue macrophages was conducted by means of Astaldi principle generalizing percentage evaluation. It is a semi-quantitative method considering distinctive cytological changes determined in the similar amount of the cells examined (tissue macrophages). Results. Stimulation of the macrophage functional activity under the effect of ozone with destructive changes found in the cells without necrotizing damage was found to be explained by apoptosis mechanism involved as a positive factor in the regulation of local homeostasis at the completion of inflammatory (exudative) phase of the wound process. Activation of phagocytic possibilities of the tissue macrophages with local application of autologous platelet-rich plasma occurs without any signs of apoptosis prevailing, and it is indicative of stimulation of their functional activity by antigenic or enzymatic mechanisms stimulating their functional activity.

Conclusions. Stimulation of macrophage functional activity under ozone effect and availability of destructive changes in the cells without necrotizing damage can be explained by the involving of apoptosis mechanism as a positive factor in the regulation of local homeostasis at the completion of inflammatory (exudative) phase of the wound process. Activation of phagocytic possibilities of the tissue macrophages with local application of autologous platelet-rich-plasma occurs without any signs of apoptosis prevailing, and it is indicative of stimulation of their functional activity by antigenic or enzymatic mechanisms stimulating their functional activity.

Prospects of further studies. The results obtained confirm and determine further necessity to conduct search innovations in the treatment of diabetic foot syndrome using the factors of physical and biological effect directed to the activation of a reparative process in the wound.

Key words: organ-saving amputation of the foot, ischemic-gangrenous form of diabetic foot syndrome, septic wound, regional ozone therapy, local vacuum therapy, autologous platelet-rich-plasma.

Відомості про авторів:

Якобчук Світлана Олександрівна – кандидат медичних наук, доцент кафедри хірургії № 2 Буковинського державного медичного університету МОЗ України, Чернівці;

Фундюр Володимир Дмитрович – кандидат медичних наук, асистент кафедри хірургії № 2 Буковинського державного медичного університету МОЗ України, Чернівці;

Гродецький Валентин Корнелійович – кандидат медичних наук, доцент кафедри хірургії № 2 Буковинського державного медичного університету МОЗ України, Чернівці;

Фундюр Юрій Володимирович – пластичний хірург «Західний судинний центр», Чернівці;

Фундюр Олександр Володимирович – лікар-інтерн кафедри хірургії № 2 Буковинського державного медичного університету МОЗ України, Чернівці;

Хомко Олег Йосипович – кандидат медичних наук, доцент кафедри догляду за хворими та вищої мед-сестринської освіти Буковинського державного медичного університету МОЗ України, Чернівці;

Царюк Юрій Степанович – кандидат медичних наук, Заслужений лікар України, начальник хірургічного відділення Чернівецького військового госпіталю (ВЧ 1028).

Information about the authors:

Yakobchuk Svitlana O. – Candidate of Medical Sciences, Associate Professor of the Department of Surgery № 2 Bukovynian State Medical University of the Ministry of Health of Ukraine, Chernivtsi;

Fundyur Volodymyr D. – Candidate of Medical Sciences, Assistant of the Department of Surgery № 2 Bukovynian State Medical University of the Ministry of Health of Ukraine, Chernivtsi;

Grodetskyi Valentyn K. – Candidate of Medical Sciences, Associate Professor of the Department of Surgery № 2 Bukovynian State Medical University of the Ministry of Health of Ukraine, Chernivtsi;

Fundyur Yurii V. – Plastic Surgeon of private clinic, Western Vascular Center, Chernivtsi;

Fundyur Alexander V. – Intern of the Department of Surgery № 2 Bukovynian State Medical University of the Ministry of Health of Ukraine, Chernivtsi;

Khomko Oleh Y. – Candidate of Medical Sciences, Associate Professor of the Department of Patient Care and Higher Nursing Education, Bukovynian State Medical University, Ministry of Health of Ukraine, Chernivtsi;

Tsaryuk Yuriy S. – Candidate of Medical Sciences, Honored Doctor of Ukraine, Head of the Surgical Department of the Chernivtsi Military Hospital (HF 1028).

Надійшла 01.03.2022 р.

Рецензент – проф. В. П. Польовий (Чернівці)