

ГІСТОМОРФОЛОГІЧНА ХАРАКТЕРИСТИКА РОЗВИТКУ СИСТЕМНОЇ ЗАПАЛЬНОЇ РЕАКЦІЇ ТА АБДОМІНАЛЬНОГО СЕПСИСУ

Ф.Г.Кулачек, О.О.Карлійчук, Р.І.Сидорчук, О.І.Іващук, А.С.Паляниця, П.М.Воляннюк, Б.В.Петрюк, О.Й.Хомко, І.І.Білик, С.І.Іващук, Л.П.Сидорчук

Кафедри загальної хірургії (зав. – проф. Ф.Г.Кулачек) та сімейної медицини (зав. – проф. С.В.Білецький) Буковинської державної медичної академії

В даний час абдомінальний сепсис (АС) є однією з важливих причин летальності хірургічних хворих. Він ускладнює перебіг інтраабдомінальних запальних і деструктивних процесів. У структурі АС пріоритетне місце належить розповсюдженим формам перитоніту різної етіології, а також септичним ускладненням деструктивного панкреатиту та іншим інфекційним процесам очеревинної порожнини.

Незважаючи на детальне вивчення етіопатогенезу АС, об'єктивна інформація про епідеміологію і класифікацію АС суперечлива, що пов'язано з різним тлумаченням цього поняття у вітчизняній та зарубіжній літературі [1-3]. До теперішнього часу результати лікування АС часто залишаються незадовільними.

Відповідно до сучасних уявлень, АС є системною реакцією організму на розвиток інфекційного (запального) процесу в різних органах черевної порожнини. Можливим наслідком такої універсальної реакції на пошкодження будь-якого генезу є формування дизметаболических та дизрегуляторних зрушень, розвиток поліорганної дисфункції різного ступеня вираженості і септичного (інфекційно-токсичного) шоку [4-6]. Проявом цього, на нашу думку, повинні бути зміни гістологічної структури тих органів, які найбільше страждають від розвитку системної запальної реакції та безпосереднього впливу α -ендотоксину грамнегативних бактерій.

Мета дослідження. Вивчити гістологічні зміни органів черевної порожнини внаслідок розвитку системної запальної реакції та АС.

Матеріал і методи. У роботі використано 64 інбредні собаки середнього віку обох статей, масою від 8 до 12 кг без очевидних ознак захворювань та з нормальними показниками лабораторних тестів (загальний аналіз крові та сечі), які утримувалися в умовах віварію Буковинської державної медичної академії відповідно до загальноприйнятих норм [7-9] не менше 10 діб перед експериментом.

АС викликали моделюванням гострого жовчного перитоніту за власною методикою (Пат. України №58346А). Саме такий спосіб моделювання АС, на нашу думку, дозволяє виявити значення змін [3], обумовлених місцевими (жовч) та загальними факторами.

Забір матеріалу для морфологічних досліджень проводили згідно з усталеними вимогами для виготовлення гістологічних препаратів. Фіксацію шматочків тканин після промивання їх у дистильованій воді здійснювали в 10-12% розчині нейтрального формаліну протягом 2-3 тижнів, після чого їх переносили в 3-5% розчин нейтрального формаліну, де вони і зберігалися. Зневоднювали препарати послідовним проведенням об'єктів через етанол висхідної концентрації. У подальшому заливали в парафін і робили гістологічні зрізи мікротомом товщиною від 3 до 5 мкм. Для отримання диференційованої поліхромії тканини фарбували гематоксилін-еозином, нітрофуксином за методом Ван-Гізона. Мазки-відбитки з очеревини фарбували за Грамом. Фотографування проводили за допомогою цифрового мікроскопу Intel® Digitalux™ та програми Corel® Photo House Deluxe™ при збільшенні x100, x200, x400, x900.

Результати дослідження та їх обговорення. На гістологічному рівні визначається набряк очеревини, особливо її глибоких шарів, спостерігаються вогнищеві крововиливи. Мезотеліоцити округлюються, більшість

з них злушується. Значно страждає мікроциркуляторне русло очеревини. В капілярах та венулах спостерігаються явища стазу, еритроцитарні агрегати та тромби, а також крайове стояння лейкоцитів, їх еміграція із судин та периваскулярне розташування у вигляді муфт (рис. 1). Артеріоли при цьому, як правило, спазмовані. Очеревина інфільт-

рована поліморфно-ядерними лейкоцитами, трапляються також поодинокі макрофаги (рис. 2).

При гістологічному дослідженні тонкої кишки виявляється набряк слизової оболонки і підслизової основи за рахунок вираженого повнокров'я судин. В епітелії ворсинок щіткова облямівка контурується нечітко. Ви-

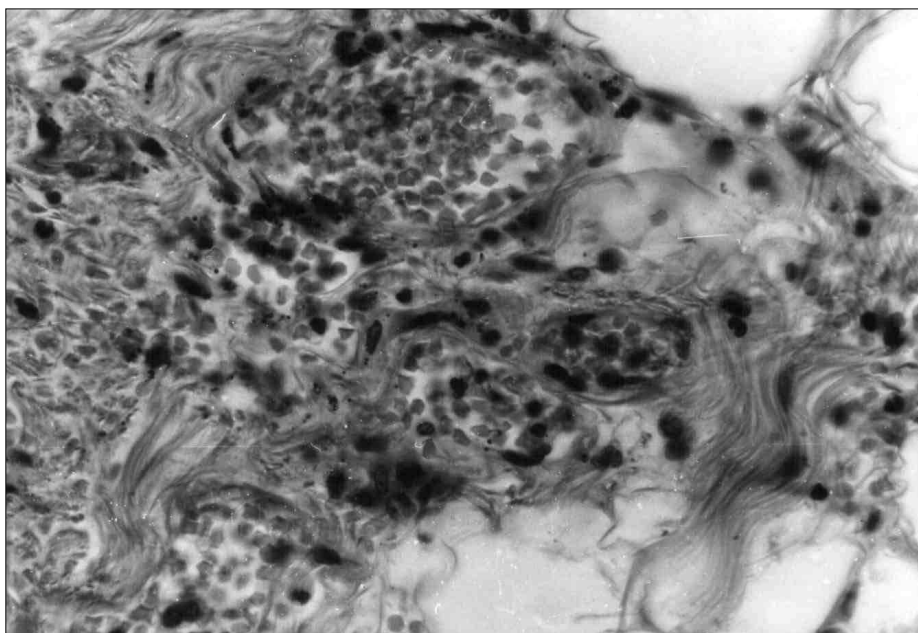


Рис. 1. Стаз еритроцитів в артеріолах і венулах парієтальної очеревини собаки з абдомінальним сепсисом. Забарвлення гематоксилін-еозином. Зб. х400.




Рис. 2. Лейкоцитарна інфільтрація парієтальної очеревини собаки з абдомінальним сепсисом. Забарвлення гематоксилін-еозином. Зб. х100.

являється велика кількість ворсинок зі зруйнованою верхівкою. Бокалоподібні клітини розширені, заповнені секретом. У просвіті кишки багато слизу і злушеного епітелію (рис. 3). У підслизовій основі відмічається набряк, повнокров'я судин, тромбоз окремих вен і капілярів (рис. 4). Слизова оболонка тонкої кишки більшою мірою збережена, по

всій товщі стінки кишки відмічається виражений набряк, лейкоцитарна інфільтрація. М'язовий шар набряклий, його судини повнокровні. Сполучнотканинні волокна всіх шарів кишкової стінки набрякли. На серозній оболонці нашарування фібрину, вогнищеve злушення мезотеліоцитів та масивна лейкоцитарна інфільтрація. Судини серозної обо-

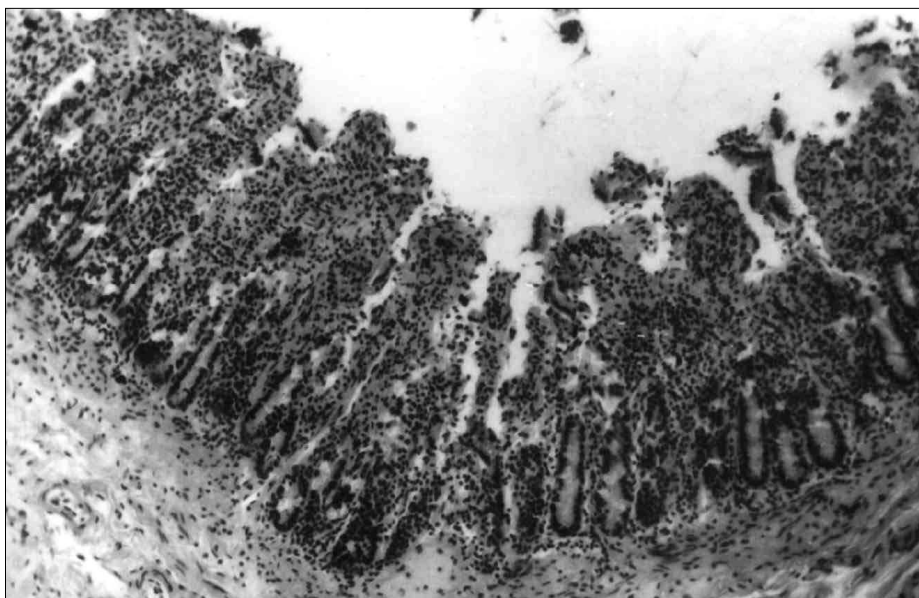


Рис. 3. Зруйнування ворсинок, злуццвання епітелію ворсинок у просвіті тонкої кишки собаки з абдомінальним сепсисом. Забарвлення гематоксилін-еозином. Зб. x100.

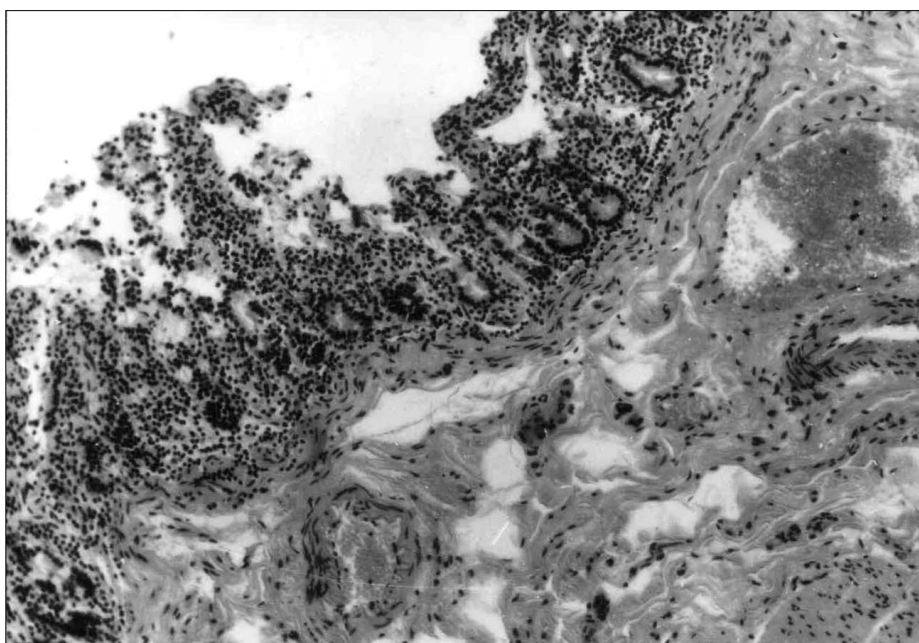


Рис. 4. Тромбоз судин підслизової основи тонкої кишки собаки з абдомінальним сепсисом. Забарвлення гематоксилін-еозином. Зб. x100.

лонки повнокровні, венули розширені, капіляри і артеріоли звужені. В окремих судинах, переважно у венулах, визначаються явища стазу з утворенням агрегатів еритроцитів.

Морфологічні зміни товстої кишки характеризуються реактивним запаленням, лімфоїдно-гістіоцитарною інфільтрацією, зернистою дистрофією, набряком слизового

та підслизового шару, нечіткістю їх контурів, повнокровними розширеними судинами та мікроогнищами деструкції. В просвіті кишки ознаки порушення цілісності епітеліального покриву слизової оболонки, набряк усіх шарів стінки (рис. 5) та порушення мікроциркуляції з розвитком стазу та тромбозу окремих судин (рис. 6).

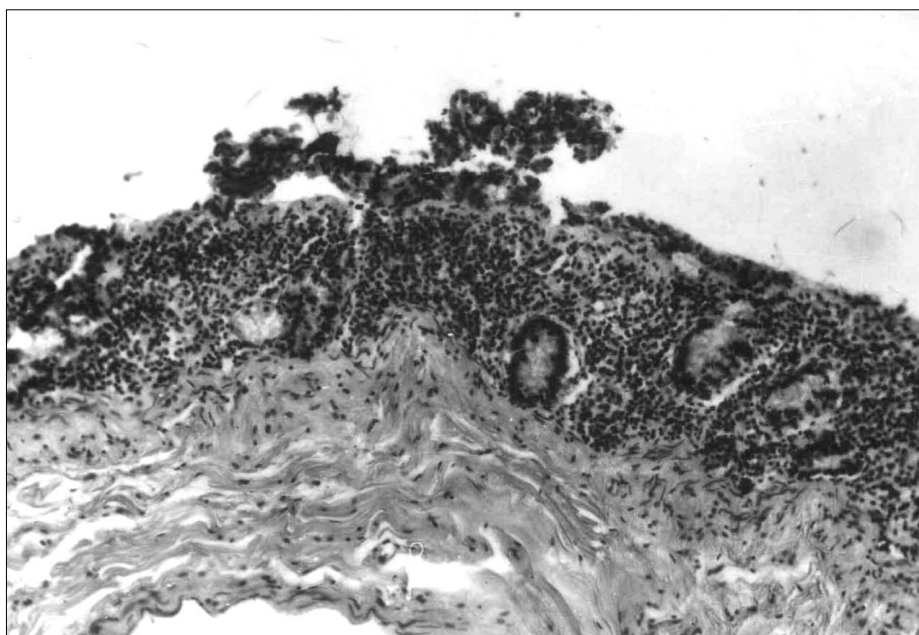


Рис. 5. Порушення цілісності епітелію слизової оболонки товстої кишки собаки з абдомінальним сепсисом. Забарвлення гематоксилін-еозином. Зб. x100.

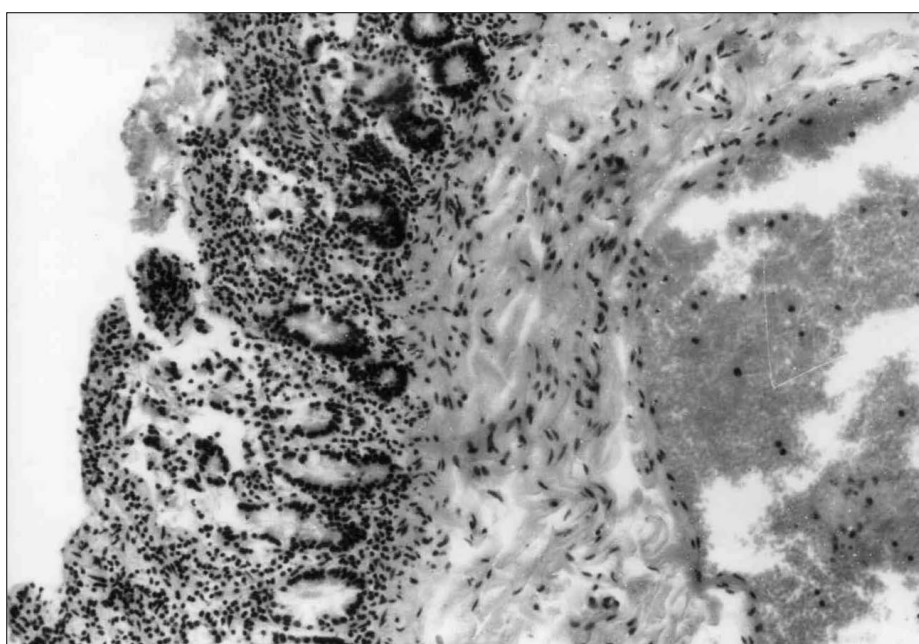


Рис. 6. Тромбоз венул підслизової основи товстої кишки собаки з абдомінальним сепсисом. Забарвлення гематоксилін-еозином. Зб. x100.

Важливе значення у формуванні неспецифічної резистентності організму за будь-якої форми гострого перитоніту має великий сальник. Спостерігаються периваскулярні крововиливи, повнокров'я та тромбоз судин різного калібру (рис. 7), стаз еритроцитів, вогнищева поліморфно-ядерна інфільтрація (рис. 8). В окремих зрізах спостерігається

деструкція сальника, що свідчить про розвиток недостатності його захисних функціональних резервів. Це підтверджується розвитком у деяких випадках мікроабсцесів у товщі великого сальника.

При мікроскопічному дослідженні тканини печінки через 18 годин моделювання АС відмічено наявність стромального та па-

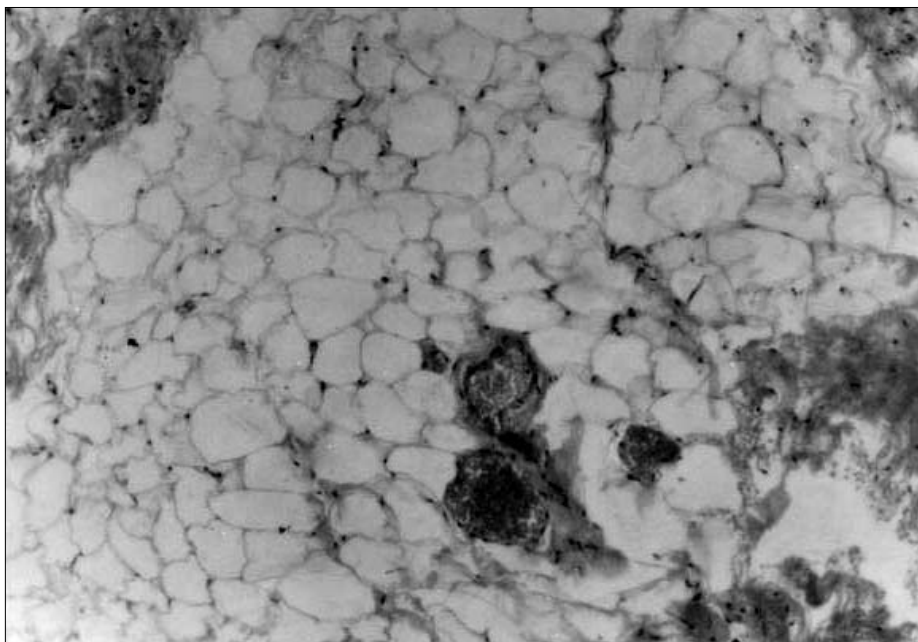


Рис. 7. Периваскулярні крововиливи, повнокров'я та тромбоз судин сальника собаки з абдомінальним сепсисом. Зabarвлення гематоксилін-еозином. Зб. x200.

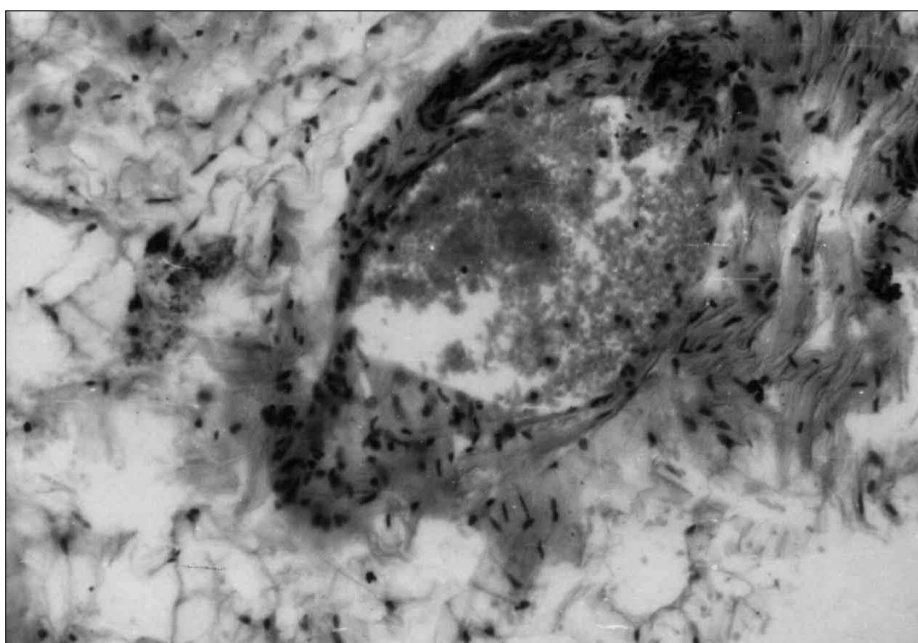


Рис. 8. Лейкоцитарна інфільтрація, стаз еритроцитів у венулі сальника собаки з абдомінальним сепсисом. Зabarвлення гематоксилін-еозином. Зб. x100.

ренхіматозного набряку, незначне розширення та повнокров'я центральних вен та судин триад більшості печінкових часточок, явища дисконкомплексції, ознаки зернистої та вакуольної дистрофії гепатоцитів. Навколо судин триад відмічаються дрібні та середні лімфоїдно-гістіоцитарні інфільтрати. Паренхіма органа повнокровна, визначаються незначні крововиливи в проміжній зоні печінкових часточок та навколо судин триад (рис. 9). У

цих самих ділянках печінкової часточки порушена трабекулярна будова.

Клітини паренхіми печінки неоднорідні: одні з них з просвітленою цитоплазмою, гіперхромними ядрами; другі – з дрібною та великою зернистістю в цитоплазмі. В окремих гепатоцитах цитоплазма має пінистий вигляд. Також трапляються поодинокі дрібновогнецеві некрози гепатоцитів (рис. 10).

При мікроскопічному дослідженні ни-

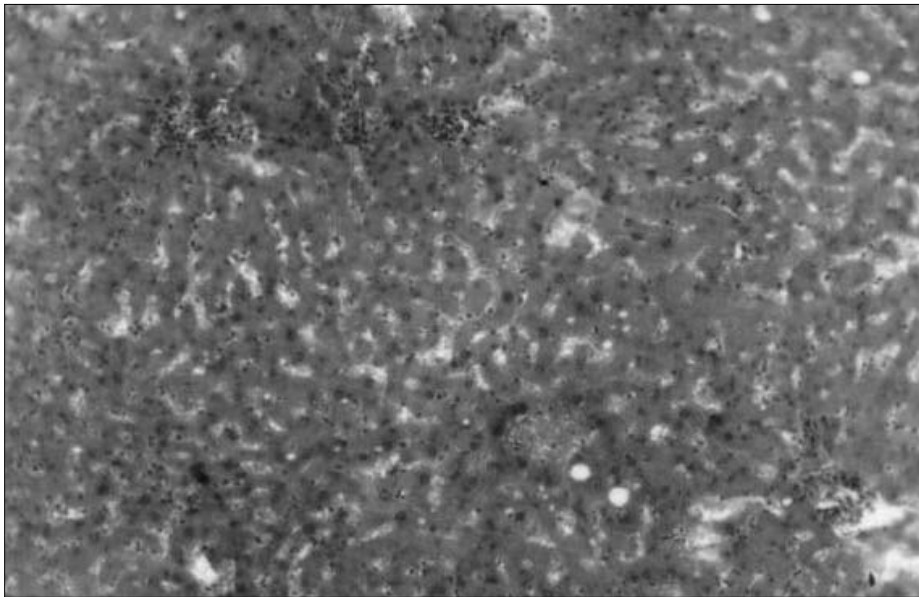


Рис. 9. Крововиливи в проміжній зоні печінкових часточок та навколо судин триад у собаки з абдомінальним сепсисом. Зabarвлення гематоксилін-еозином. Зб. x100.

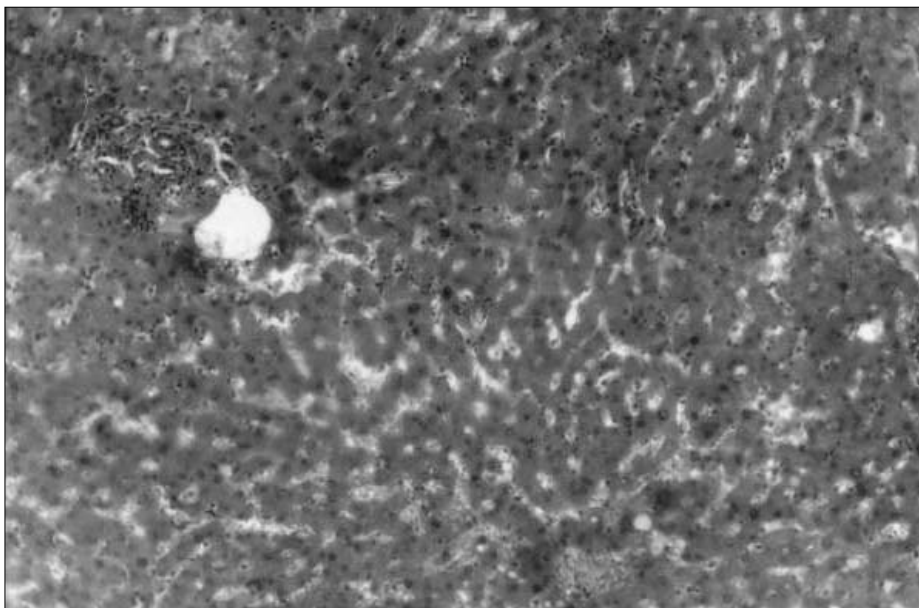


Рис. 10. Повнокров'я синусоїдів та вогнищеві некрози гепатоцитів собаки з абдомінальним сепсисом. Зabarвлення гематоксилін-еозином. Зб. x100.

рок собаки в умовах розвитку АС визначаються дрібновогнищеві некрози епітелію звивистих каналців (рис. 11).

Просвіти більшості судин, переважно венул, заповнені еритроцитарними тромбами (рис. 12). В окремих ділянках паренхіми нирок виявляються незначні периваскулярні крововиливи. Визначається вогнищева інфільтрація паренхіми нирок поліморфно-ядерними лейкоцитами.

Висновок. Розвиток абдомінального сепсису характеризується суттєвими змінами

гістологічної структури багатьох органів, що, на нашу думку, зумовлено не тільки місцевим патологічним процесом і специфічною дією жовчі, а й значною мірою розвитком системної запальної реакції, оскільки більшість з них має неспецифічний загальний характер.

Перспективи наукового пошуку. Дослідження доцільно продовжувати в напрямку вивчення метаболічних змін в органах, яким притаманні патогістологічні зміни при абдомінальному сепсису.

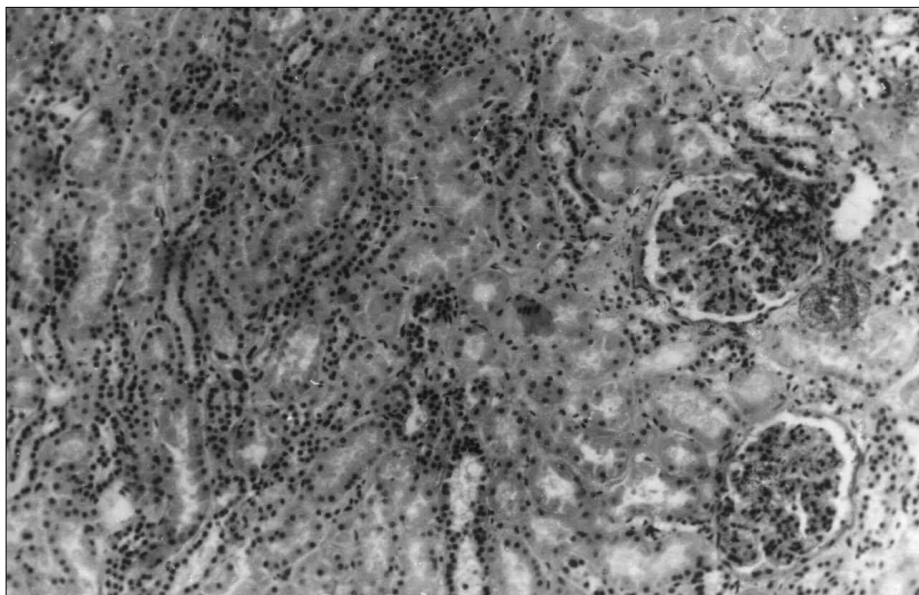


Рис. 11. Некроз епітелію звивистих каналців нирки собаки з абдомінальним сепсисом. Забарвлення гематоксилін-еозином. Зб. x100.

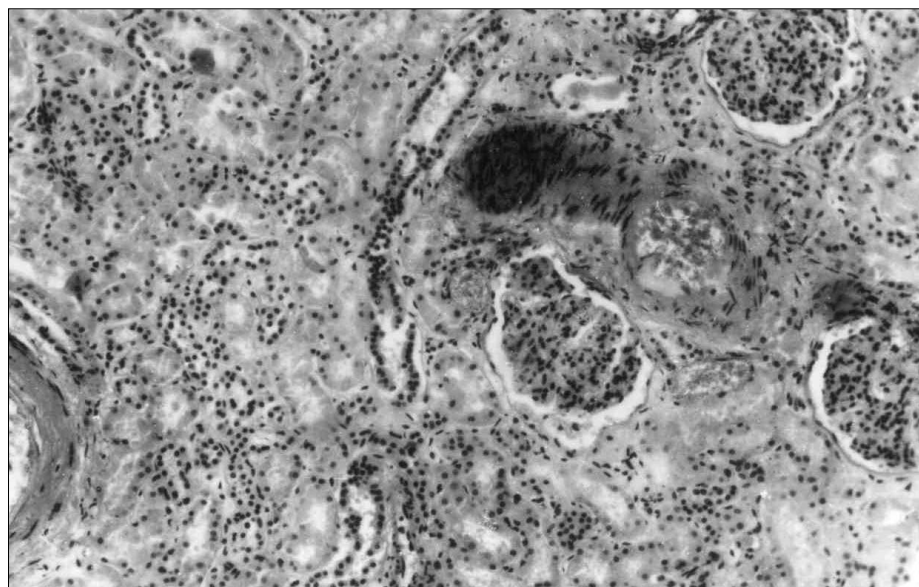


Рис. 12. Тромбоз судин паренхіми нирки собаки з абдомінальним сепсисом. Забарвлення гематоксилін-еозином. Зб. x100.

Література

1. Bone R.C. *Sir Isaac Newton, sepsis, SIRS and CARS* // *Crit. Care. Med.* – 1996. – V. 24. – P. 1125-1129.
2. Christou N.V., Barie P.S., Dellinger E.P. et al. *Surgical Infection Society intraabdominal infection study. Prospective evaluation of management techniques and outcome* // *Arch. Surg.* – 1993. – V. 128, № 2. – P. 193-199.
3. Wickel D.J., Cheadle W.G., Mercer Jones M.A., Garrison R.N. *Poor outcome from peritonitis is caused by disease acuity and organ failure, not recurrent peritoneal infection* // *Ann. Surg.* – 1997. – V. 225, № 6. – P. 744-753.
4. Holzheimer R.G., Dralle H. *Paradigm change in 30 years peritonitis treatment. A review on source control* // *Eur. J. Med. Res.* – 2001. – V. 6. – P. 161-168.
5. Pacelli F., Doglietto G.B. et al. *Prognosis in intraabdominal infections. Multivariate analysis on 604 patients* // *Arch. Surg.* – 1996. – V. 131, № 6. – P. 641-645.
6. *Surgical Treatment (Evidence-Based and Problem-Oriented)* / Editors: R.G.Holzheimer, J.A.Mannick – Sauerlach: W. Zuckschwerdt Verlag GmbH, 2001. – 1250 p.
7. Западнюк И.П., Западнюк В.И., Захария Е.А. *Лабораторные животные.* – К.: Вища школа, 1974. – 303 с.
8. Шалимов С.А., Радзиховский А.П., Кейсевич Л.В. *Руководство по экспериментальной хирургии.* – М.: Медицина, 1989. – 272 с.
9. *Эвтаназия экспериментальных животных: Метод. рекомендации по выведению животных из эксперимента.* – М., 1985. – 28 с.

ГІСТОМОРФОЛОГІЧНА ХАРАКТЕРИСТИКА РОЗВИТКУ СИСТЕМОЇ ЗАПАЛЬНОЇ РЕАКЦІЇ ТА АБДОМІНАЛЬНОГО СЕПСИСУ

Ф.Г.Кулачек, О.О.Карлійчук, Р.І.Сидорчук, О.І.Іващук, А.С.Паляниця, П.М.Волянчук, Б.В.Петрюк, О.Й.Хомко, І.І.Білик, С.І.Іващук, Л.П.Сидорчук

Резюме. Встановлено, що розвиток абдомінального сепсису супроводжується вірогідними патогістологічними змінами внутрішніх органів (товстої та тонкої кишки, печінки, нирок) як місцевим проявом системної запальної реакції організму.

Ключові слова: абдомінальний сепсис, системна запальна реакція, патоморфоз.

HISTOMORPHOLOGICAL CHARACTERISTICS OF SYSTEMIC INFLAMMATORY RESPONSE REACTION AND ABDOMINAL SEPSIS DEVELOPMENT

F.G.Kulachek, O.O.Karliichuk, R.I.Sydorchuk, O.I.Ivaschuk, A.S.Palanytsia, P.M.Volianiuk, B.V.Petriuk, O.I.Khomko, I.I.Bilyk, S.I.Ivashchuk, L.P.Sydorchuk

Abstract. It has been found out that the development of abdominal sepsis is accompanied by relevant pathological changes of the inner organs (the large and small intestines, liver, kidneys) as local manifestations of the body's systemic inflammatory reaction.

Key words: abdominal sepsis, systemic inflammatory reaction, pathomorphosis.

Bukovinian State Medical Academy (Chernivtsi)

Надійшла в редакцію 12.02.2003 р.