

ВАРІАНТНА АНАТОМІЯ ЩИТОПОДІБНОЇ ЗАЛОЗИ ЛЮДИНИ

І.Ю.Олійник

Кафедра патологічної анатомії та судової медицини (зав. – доц. І.С.Давиденко) Буковинської державної медичної академії

Вивчення макроскопічної будови органів у сучасній анатомії залишається актуальним і перспективним, оскільки мікро- й ультрамікроскопічна анатомія повністю не розкривають багатогранності анатомічної мінливості [1, 2]. Мінливість структур тіла – явище біологічне, яке склалося в процесі еволюції. Вивчення форм і факторів мінливості організму – комплексне завдання сучасної анатомії та антропології [3]. Макроскопічні методи дослідження не тільки не вичерпали своїх можливостей, але й не втратили дослідницьких пріоритетів у зв'язку з тим, що межують з хірургією та іншими галузями клініки [4-6].

Значне зростання захворювань щитоподібної залози (ЩЗ), особливо після Чорнобильської катастрофи, визначає підвищену зацікавленість дослідників до подальшого вивчення її структури і функції за умов норми та патології [7-9]. Сучасна морфологія має значну кількість робіт, які відображають різноманітність будови ЩЗ [10]. Відомі наукові дані з анатомії, гістології та ембріології ЩЗ, незважаючи на їх велике прикладне значення, в даний час не задовольняють запити практичної хірургії. Різноманітність топографо-анатомічних взаємовідношень органів і тканин шиї потребують нових даних про анатомію ЩЗ [11].

Мета дослідження. Вивчити вікову та індивідуальну мінливість ЩЗ людини в пренатальному та постнатальному періодах онтогенезу з наступним узагальненням макроскопічних варіантів її розвитку.

Матеріал і методи. Матеріалом для дослідження послужили трупи передплодів та плодів людини (43), органокомплекси шиї трупів новонароджених і дітей грудного віку (32), ізольовані комплекси органів шиї трупів дітей 1-5 років та підліткового віку (19). Дослідження

проведено на базі Чернівецького обласного дитячого патологоанатомічного бюро і кафедри патологічної анатомії та судової медицини Буковинської державної медичної академії. Вивчали тільки ті випадки, коли причина смерті не була пов'язана з патологією ЩЗ. Застосовували методи мікроскопії, звичайного і тонкого препарування під контролем біокулярної лупи МБС-10, морфометрії, ін'єкції судин рентгеноконтрастними сумішами з наступною рентгенографією та графічним замальовуванням варіантної анатомії ЩЗ.

Результати дослідження та їх обговорення. Початок передплодового періоду характеризується не тільки інтенсивністю розвитку ЩЗ, але й появою деяких особливостей. ЩЗ тісно прилягає до хрящів гортані і трахеї; своєю зовнішньою поверхнею зліва тісно стикається з блукаючим нервом, межує зі спільною сонною артерією та прищитоподібними залозами; нижній полюс ЩЗ прилягає до відповідних правої і лівої часток загрудинної залози; перешийок своєю ввігнутою поверхнею щільно прилягає до перенеподібного хряща і хрящів трахеї. Згодом під впливом внутрішньоорганного диференціювання і прилеглих структур ЩЗ набуває дефінітивної форми, хоча ще відсутня фолікулярна будова. Перешийок ЩЗ багатий судинною мезенхімою, в ньому виникають епітеліальні тяжі різноманітної форми і величини з клітинами в кілька рядів. По периферії тяжі оточені густою капілярною сіткою з компонентами крові. Деякі з них досягають значних розмірів, в них утворюються "бухти" та "вікна" з судинами, що відповідає закономірностям пренатального онтогенезу судин гемомікроциркуляторного русла людини [3]. Зростаюча васкуляризація органа передують формуванню фолікулів. Лінійні розміри ЩЗ швидко зростають, виділяються її частки та перешийок.

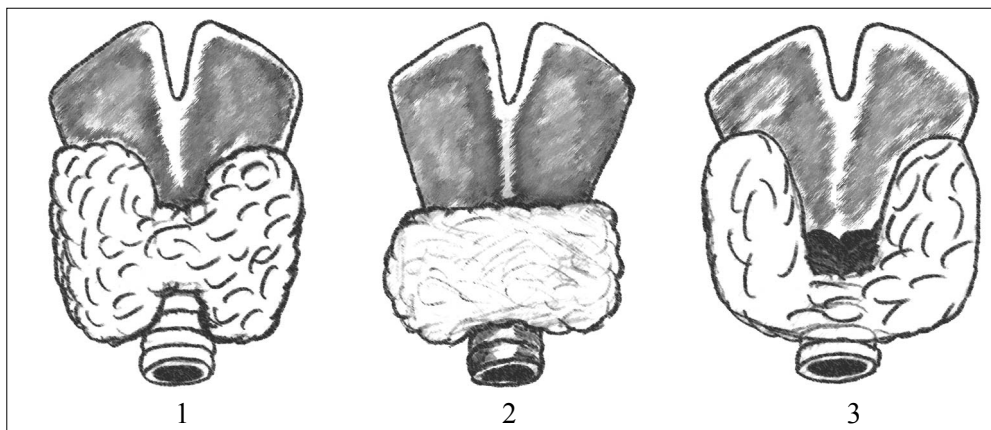


Рис. 1. Основні пренатальні варіанти форми ЩЗ людини
1 – метеликоподібна форма; 2 – півкільцева форма; 3 – підковоподібна форма.

Ще на початку плодового періоду ЩЗ з одночасним зростанням її лінійних розмірів за формою схожа на "метелика" або літеру "Н". Майже у п'ятої частини спостережень ЩЗ має вигляд півкільця (поперечного тяжа) без диференціювання на праву і ліву частки (рис. 1). Інтенсивність розвитку ЩЗ відносно висока, в основному завдяки зростанню маси її часток.

У другій половині плодового періоду у 11% об'єктів спостерігається наявність пірамідного відростка як з право-, так і лівобічним розміщенням. Часточки ЩЗ різноманітні за величиною та формою. Фолікули в часточках розділені ще несформованою сполучною тканиною. По периферії ЩЗ виявляється велика кількість судин великого і середнього калібру. Кровоносні судини, про-

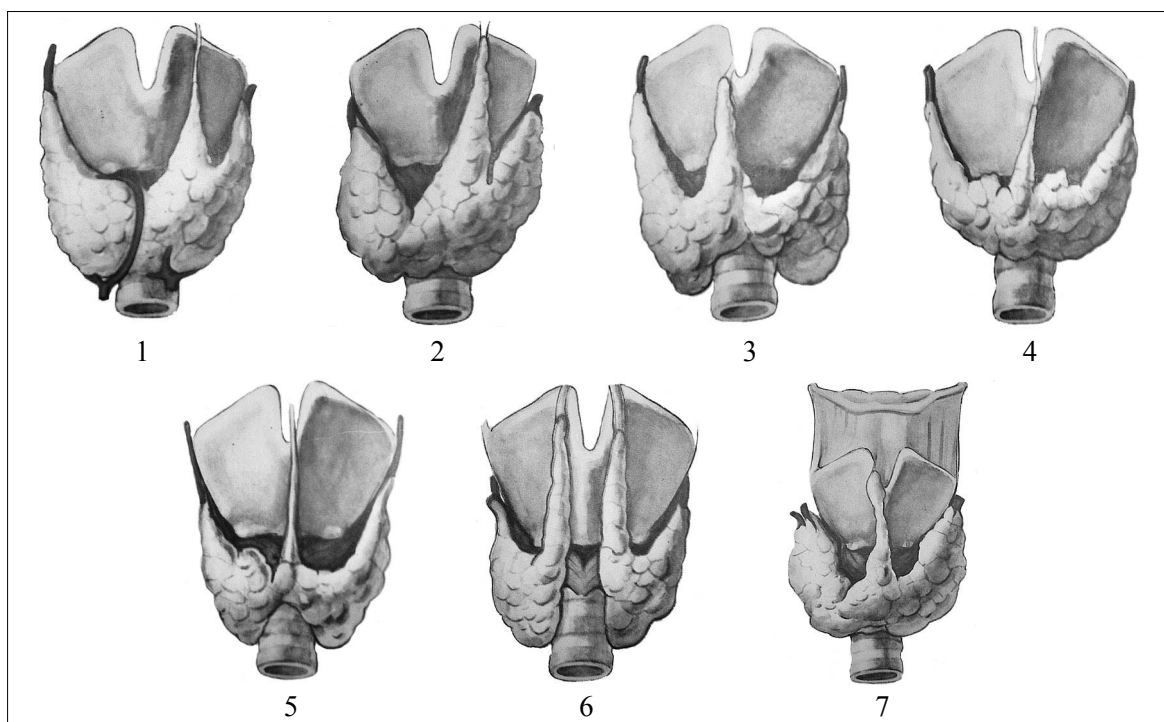


Рис. 2. Основні постнатальні варіанти ЩЗ людини
1 – добре розвинений перешийок ЩЗ з лівобічним пірамідним відростком; 2 – розвинений перешийок з лівобічним пірамідним відростком; 3 – помірно розвинений перешийок з правобічним пірамідним відростком; 4 – добре розвинені частки ЩЗ та перешийок з незначним пірамідним відростком; 5 – ЩЗ зі слабо розвиненим перешийком без пірамідного відростка; 6 – ЩЗ без перешийка; 7 – "низьке" розміщення ЩЗ.

никаючи в товщу органа, зумовлюють відносно швидкий ріст часток ЩЗ. Індивідуальна та вікова мінливість зовнішньої будови судин ЩЗ відповідають даним С.М.Калашникової [12].

У 46% плодів чоловічої статі права частка ЩЗ за масою та розмірами переважає над лівою. В плодовому періоді відбувається специфічне диференціювання ЩЗ і всіх прилеглих органів. Наприкінці плодового періоду і на початку періоду новонародженості виявлені три основні форми ЩЗ: а) метеликоподібна; б) півкільцева; в) підковоподібна.

В постнатальному періоді онтогенезу варіантна анатомія ЩЗ (рис. 2) розділена нами на 7 груп. 1. У переважній більшості випадків у дітей 1-5 років спостерігали ЩЗ з добре розвиненими частками і перешийком, розміщеним на рівні верхніх 4-5 хрящових кілець трахеї, дуги перснеподібного хряща і перснещитоподібної перетинки, та добре вираженим асиметричним пірамідним відростком. Верхній край перешийка майже досягає рівня вершин часток ЩЗ. Даний варіант більше притаманний хлопчикам. 2. Перешийок ЩЗ знаходиться на рівні чотирьох верхніх хрящових кілець трахеї. 3. Помірно роз-

винені частки ЩЗ і перешийок, розміщений на рівні 2-4 верхніх кілець трахеї у дітей 1-3 років; на рівні 1-2 кілець трахеї – у дітей 3-5 років; на рівні 1-3 трахеальних кілець у віці 6-14 років. 4. Добре розвинені частки та перешийок з незначним пірамідним відростком. 5. ЩЗ зі слабо розвиненим перешийком без пірамідного відростка (замість нього – сполучнотканинний тяж). 6. ЩЗ представлена частками без перешийка з добре розвиненими правим і лівим пірамідними відростками. 7. "Низьке" розміщення ЩЗ (2,12%).

Висновки. 1. Наприкінці пренатального періоду онтогенезу людини щитоподібна залоза має добре виражений перешийок з переважанням її форми у вигляді півкільця, метелика та підкови. 2. Процеси формотворення щитоподібної залози тривають у постнатальному періоді онтогенезу людини з виникненням численних варіантів зовнішньої будови, що необхідно враховувати при виборі методів оперативних втручань.

Перспективи наукового пошуку. Запити мікрохірургії шиї та впровадження нових хірургічних технологій у практику потребує детальних даних про мікрохірургічну анатомію щитоподібної залози людини дитячого та підліткового віку.

Література

1. Алексина Л.А., Рудкевич Л.А. Прогрессивные тенденции эволюции человека на современном этапе // Матер. IV Междунар. конгр. по интегр. антропологии. – СПб., 2002. – С. 12-13.
2. Сапин М.Р. Сегодня и завтра морфологической науки // Морфол. – 2000. – Т. 117, № 3. – С. 6-8.
3. Бобрик І.І., Шевченко О.О., Черкасов В.Г. та ін. Ультроструктурні закономірності пренатального онтогенезу судин гемомікроциркуляторного русла людини // Буков. мед. вісник. – 2001. – № 1-2. – С. 17-19.
4. Мельникова С.Л., Мельников В.В. Связь размеров щитовидной железы с некоторыми антропометрическими характеристиками // Матер. IV Междунар. конгр. по интегр. антропологии. – СПб., 2002. – С. 228-230.
5. Шитьковская Е.П., Николаев В.Г., Старых Э.Ф. Антропометрическая характеристика детей с диффузным увеличением щитовидной железы // Биомед. и биосоц. пробл. интегр. антропологии. – СПб., 1999. – Вып.3. – С. 379-381.
6. Burrow G., Fisher D., Larsen P. Maternal and fetal thyroid function // Engl. J. Med. – 1994. – V. 331, № 16. – P. 1072-1078.
7. Фатеев И.Н. Прижизненная морфометрическая характеристика щитовидной железы по результатам ультразвукового исследования // Морфол. – 2000. – Т. 117, № 3. – С. 124.
8. Шадлинский В.Б. Влияние внешних струмогенных факторов на морфологию щитовидной железы в различные возрастные периоды // Пробл. эндокринологии. – 1999. – Т. 45, № 6. – С. 16-18.
9. Hegedus L. Determination of in utero thyroid size // Clin. Endocrinol. – 1998. – V. 48. – P. 9-10.
10. Гарець В.І. Закономірності підтримання структурного гомеостазу щитовидної залози: Автореф. дис... докт. мед. наук. – Харків, 1995. – 43 с.
11. Фатеев И.Н. Современные вопросы хирургической анатомии щитовидной и паращитовидной желез // Морфол. – 1999. – Т. 116, № 5. – С. 78-81.
12. Калашникова С.Н. Особенности строения вен щитовидной железы в плане индивидуальной изменчивости // Вісн. морфології. – 2002. – № 1. – С. 126-127.

ВАРІАНТНА АНАТОМІЯ ЩИТОПОДІБНОЇ ЗАЛОЗИ ЛЮДИНИ

І.Ю.Олійник

Резюме. На 94 трупах передплодів і плодів людини, органокомплексах шиї трупів новонароджених, дітей грудного віку, дітей 1-5 років та підліткового віку вивчено індивідуальну мінливість щитоподібної залози. Результати дослідження доповнюють відомості про варіантну анатомію щитоподібної залози.

Ключові слова: щитоподібна залоза, варіантна анатомія, онтогенез.

VARIANT ANATOMY OF THE HUMAN THYROID GLAND

I. Yu. Oliinyk

Abstract. The author has studied the individual changeability of the thyroid gland on 94 corpses of human prefetuses and fetuses, neck organo-complexes of corpses of newborns, infants, children aged 1-1,5 years and of adolescent age. The research findings supplement the information as to the variant anatomy of the thyroid gland.

Key words: thyroid gland, variant anatomy, ontogenesis.

Bukovinian State Medical Academy (Chernivtsi)

Надійшла в редакцію 27.03.2004 р.

Лист у редакцію

Шановна редакціє!

Ознайомившись з останніми числами журналу "Клінічна анатомія та оперативна хірургія", хочу підкреслити, що з кожним випуском журнал стає більш солідним і цікавим, удосконалюється його зміст і структура. Дуже вдалою є колонка головного редактора, де в лаконічній формі подається суть і подальші завдання журналу. Безумовно важливе пізнавальне значення мають рубрики "Галерея вітчизняних вчених" та "Анатомія у постатях". Вони досить вдалі, і схвально, що редакція цілеспрямовано їх розвиває.

Приємно, що в журналі публікуються історії кафедр, в яких наводиться багато цікавого і маловідомого матеріалу. Заслужує схвалення також те, що, крім тексту, наводяться фотознімки відповідних навчальних корпусів, а також завідувачів кафедр та колективів кафедр. Значну допомогу науковцям надає "Книжкова полиця". Цю рубрику теж необхідно продовжувати.

Напередодні славного ювілею Буковинської державної медичної академії зичу редколегії журналу, професорсько-викладацькому складу академії нових творчих звершень.

Професор В.А.Малішевська