

МОРФОМЕТРИЧНИЙ АНАЛІЗ МІЖТКАНИННИХ ВЗАЄМВІДНОШЕНЬ "ЕПІТЕЛІЙ-МЕЗЕНХІМА" РОТОВОЇ ПОРОЖНИНИ ЛЮДИНИ В РАНЬОМУ ПРЕНАТАЛЬНОМУ ПЕРІОДІ ОНТОГЕНЕЗУ

І.Ю.Олійник

Кафедра топографічної анатомії та оперативної хірургії (зав. – проф. Ю.Т.Ахтемійчук) Буковинської державної медичної академії, м. Чернівці

У ході ембріонального гістогенезу тісно взаємодіють процеси проліферації, росту, диференціації, інтеграції, міграції і відмирання клітин. Диференціація являє собою не один із періодів розвитку, а разом з інтеграцією становить його якісну основу. Спеціалізація клітин і неклітинних елементів під час гістогенезу не вичерпується появою "специфічних" структур і включень, а супроводжується певними змінами величини і форми клітин та їх ядер, зрушеннями ядерно-плазматичного співвідношення, зміною властивостей цитоплазми і ядра, здатності до мітозу, росту, тощо (А.Г.Кнорре, 1971). У тісній кореляції зі ступенем диференціації клітин знаходиться ядерно-плазматичне співвідношення. Зменшення відносних об'ємів ядер (та ядерець) і ускладнення ультраструктурної організації цитоплазми виступають спільними закономірностями процесу диференціації. Роботи С.Leimeister et al. [1], М.Mahlapuu et al. [2] дозволяють визнати стимулювальний вплив мезенхіми на проліферацію епітелію ротової порожнини та її похідних. Подібні епітеліально-мезенхімальні та епітеліально-сполучнотканинні взаємодії є високо специфічними.

Мета дослідження. Провести каріометричний аналіз міжтканинних взаємовідношень "епітелій-мезенхіма" ротової порожнини людини в ранньому пренатальному періоді онтогенезу.

Матеріал і методи. Дослідження проведено на 68 зародках і передплодах (згідно з періодизацією Г.А.Шмідта) людини 2,5-70,0 мм тім'янокуприкової довжини (ТКД) на стадіях від раннього періоду зрілого нервового жолобка і незрілих сомітів до початку плодового періоду (що

відповідає X-XII рівням розвитку за Стрітером та 9-23 стадіям, які прийняті в інституті Карнегі). Для дослідження використовували ембріональний матеріал, який розвивався в матці за відсутності явних пошкоджувальних факторів зовнішнього середовища.

Каріометричне дослідження проведено на серії гістологічних зрізів ембріонального матеріалу з колекції Буковинської державної медичної академії (м.Чернівці) та Кримського державного медичного університету ім. С.І.Георгієвського (м.Сімферополь), забарвлених гематоксилін-еозином. Вимірювання проводили в умовних одиницях (1 у.о.=0,416 мкм). Методи математичної обробки включали: встановлення числових характеристик розподілу, використання факторного аналізу, встановлення постійності математичного очікування і дисперсії (критерії АББЕ і Кокса-Стюарта), а також критерії перевірки статистичних гіпотез (критерії Стюдента, Колмогорова-Смірнова). Статистичну обробку проводили на IBM PC з використанням електронних таблиць Lotus 1-2-3.

Результати дослідження та їх обговорення. Процес закладки і становлення ротової порожнини, її похідних та похідних первинної глотки (зокрема бронхіогенної групи залоз) людини здійснюється шляхом дивергентного диференціювання та взаємодії їх призматичного вистильного епітелію з нижчерозміщеною однорідною мезенхімою зябрових дуг. Вистильний епітелій первинної ротової порожнини та первинної глотки на етапі закладок органів, як правило, 4-5-рядний. Нами визначені середні діаметри і об'єми ядер клітин, які прилягають до базальної мембрани, в процесі формування із 2-3-рядного призматичного вистильного епітелію ротової бухти (зародки 21 доби, 2,5 мм

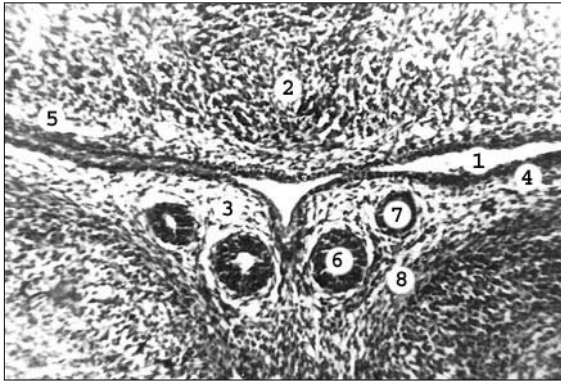


Рис. 1. Фронтальний зріз ділянки під'язикового м'яса зародка людини 27,0 мм ТКД. Гематоксилін-еозин. Мікрофото. Об. 8, ок. 7

1 – ротова порожнина; 2 – мезенхіма язика; 3 – під'язикове м'ясо; 4 – епітелій дна ротової порожнини; 5 – епітелій вентральної поверхні язика; 6 – велика під'язикова протока; 7 – піднижньощелепна протока; 8 – концентрація клітин мезенхіми, прилеглої до вивідних проток.

ТКД) спочатку епітелію верхньощелепного і нижньощелепного виступів та потовщень медіальної ділянки нижньощелепних виступів (латеральних язикових горбиків) (зародки 24 діб, 3,3 мм ТКД), потім – епітелію верхньої і нижньої щелеп ротової порожнини (зародки 32 діб, 5,5 мм ТКД – передплоди 12 тиж., 70,0 мм ТКД); епітелію верхньої поверхні язика (зародки 32 діб, 5,5 мм ТКД – передплоди 12 тиж., 70,0 мм ТКД) і його нижньої поверхні (рис. 1) (зародки 42 діб, 13 мм ТКД – передплоди 12 тиж., 70,0 мм ТКД); епітелію головних вивідних проток піднижньощелепних слинних залоз (передплоди 43 діб, 14 мм ТКД – 12 тиж., 70,0 мм ТКД) і під'язикових слинних залоз (передплоди 47 діб, 18 мм ТКД – 12 тиж., 70,0 мм ТКД), а потім – епітелію галуження головних вивідних проток та бруньок піднижньощелепних слинних залоз (рис. 2) (передплоди 55 діб, 25 мм ТКД – 12 тиж., 70,0 мм ТКД) і під'язикових слинних залоз (передплоди 57 діб, 27 мм ТКД – 12 тиж., 70,0 мм ТКД). Такі ж параметри досліджували під час диференціювання (перетворення) однорідної мезенхіми зябрових дуг в ущільнені мезенхімні комплекси та ембріональну сполучну тканину язика, верхньої і нижньої щелеп та великих слинних залоз (під'язикових та піднижньощелепних).

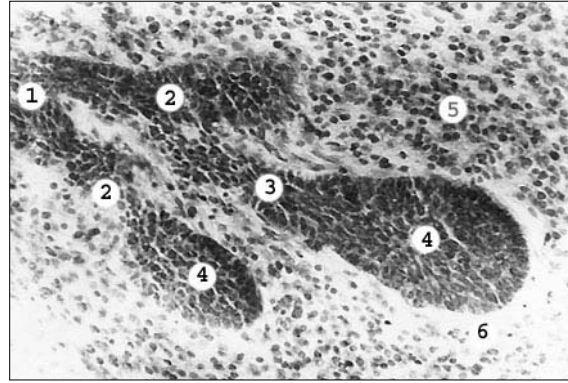


Рис. 2. Кінцеві відділи піднижньощелепної слинної залози зародка 19,0 мм ТКД. Гематоксилін-еозин. Мікрофото. Об. 20, ок. 7

1 – вивідна протока I-го порядку; 2 – вивідні протоки II-го порядку; 3 – вивідна протока III-го порядку; 4 – кінцеві відділи залози; 5 – концентрація клітин мезенхіми; 6 – обмежена "світла" зона (формування сполучнотканинної капсули залози).

Вивчено зміну розмірів ядер прилеглих до базальної мембрани епітеліальних клітин всіх досліджуваних епітеліїв ротової порожнини та її похідних по мірі їх формування в період від 21 доби до 12 тиж. ембріогенезу (2,5-70,0 мм ТКД). Вивчено і проаналізовано динаміку розмірів ядер клітин мезенхіми та її похідних у ротовій порожнині. Каріометрично встановлено зменшення розмірів ядер клітин із збільшенням віку зародків та передплодів. Використання однофакторного дисперсійного аналізу (фактор збільшення віку зародків) підтверджує статистично вірогідне зменшення розмірів ядер клітин епітелію та мезенхіми в ранньому періоді онтогенезу людини (таблиця). До уваги не брали коливання розмірів ядер клітин у зародків, які відстають один від одного на порівняно малий проміжок часу. Такі коливання, на нашу думку, пов'язані зі стадіями, які проходить інтерфазне ядро.

Критерії АББЕ і Кокса-Стюарта виявляють лінійну залежність у зменшенні розмірів ядер, що є характерним для біологічних об'єктів. Виявлено відсутність значимих відмінностей дисперсій, що дає можливість зробити висновок про те, що у всіх вікових групах диференціювання епітелію і мезенхіми відбувається по аналогії з позиції каріометричних показників.

Таблиця

**Вплив фактора часу на середні діаметри ядер клітин
різних видів епітелію та похідних мезенхіми**

Вид зачатка	Дисперсія	Критерій Фішера	Характер впливу
Епітелій склепіння ротової порожнини	51,29	1,8	значимий
Епітелій язика	46,51	1,8	значимий
Епітелій дна ротової порожнини	53,21	1,8	значимий
Епітелій зубів	44,52	1,5	значимий
Епітелій головних вивідних проток піднижньощелепних слинних залоз	15,32	1,8	значимий
Епітелій головних вивідних проток під'язикових слинних залоз	25,32	2,1	значимий
Мезенхіма та ембріональна сполучна тканина піднебінних відростків	56,31	1,5	значимий
Мезенхіма та ембріональна сполучна тканина язика	19,61	1,8	значимий
Мезенхіма та ембріональна сполучна тканина нижньощелепних відростків	16,65	1,8	значимий
Мезенхіма та ембріональна сполучна тканина головних вивідних проток піднижньощелепних слинних залоз	54,21	1,8	значимий
Мезенхіма та ембріональна сполучна тканина головних вивідних проток під'язикових слинних залоз	42,32	2,1	значимий

Каріометрично виявляються клітини з ядрами великих, середніх і малих розмірів, тобто присутні малодиференційовані, старіючі клітини і переважно розвиваються форми, які визначають властивості структури на даному етапі розвитку. Відома наявність двох різновидностей гетерохроматину [3]: факультативного та конститутивного. На відміну від високоспеціалізованих клітин, багатих на факультативний гетерохроматин, ембріональні клітини містять його в малій кількості. Тому, відповідно до ходу ембріогенезу, можна припустити ймовірність "перепакування" ядерного вмісту в процесі ембріонального розвитку, яке і веде до статистично вірогідного зменшення розмірів ядер.

Висновки. 1. Клітини епітелію і мезен-

хіми ротової порожнини та її похідних диференціюються відповідно до загальних закономірностей, що проявляється зменшенням розмірів ядер згідно з лінійною залежністю до збільшення віку зародків. 2. До появи морфологічних відмінностей між різними варіантами епітеліїв і похідних мезенхіми ротової порожнини ядра клітин вже вірогідно відрізняються розмірами. 3. Найбільш диференційовані тканини ротової порожнини людини в ранньому періоді онтогенезу мають клітини з ядрами найменших розмірів.

Перспективи наукового пошуку. У подальшому доцільно провести морфометричний аналіз пренатального онтогенезу похідних ембріональної глотки, зокрема бранхіогенної групи залоз.

Література

1. Leimeister C., Bach A., Gessler M. *Developmental expression patterns of mouse sFRP genes encoding members of the secreted frizzled related protein family* // *Mech. Dev.* – 1998. – V. 75, N 1-2. – P. 29-42.
2. Mahlapuu M., Pelto N.M., Aitola M. *FREAC 1 contains a cell-type-specific transcriptional activation domain and is expressed in epithelial – mesenchymal interfaces* // *Dev. Biol.* – 1998. – V. 202, N 2. – P. 183-195.
3. Албертс Б., Брей Д., Льюис Дж. и др. *Молекулярная биология клетки: Пер. с англ.* – М.: Мир, 1986. – Т. 3. – 313 с.

МОРФОМЕТРИЧНИЙ АНАЛІЗ МІЖТКАНИННИХ ВЗАЄМВІДНОШЕНЬ "ЕПІТЕЛІЙ-МЕЗЕНХІМА" РОТОВОЇ ПОРОЖНИНИ ЛЮДИНИ В РАНЬОМУ ПРЕНАТАЛЬНОМУ ПЕРІОДІ ОНТОГЕНЕЗУ

І.Ю.Олійник

Резюме. На 68 серіях гістологічних зрізів зародків і передплідів людини 2,5-70,0 мм тім'яно-куприкової довжини, віком 3-12 тиж. внутрішньоутробного розвитку (X-XII рівні розвитку за Стрітером та 9-23 стадії інституту Карнегі), проведено каріометричний аналіз міжтканинних взаємовідношень "епітелій-мезенхіма" ротової порожнини. Встановлено, що до появи морфологічних відмінностей між різними варіантами епітеліїв і похідних мезенхіми ротової порожнини ядра клітин вже вірогідно різняться розмірами. Найбільш диференційовані тканини ротової порожнини людини в ранньому періоді онтогенезу мають клітини з ядрами найменших розмірів.

Ключові слова: ротова порожнина, епітелій, мезенхіма, каріометрія, онтогенез.

MORPHOMETRICAL ANALYSIS OF INTER-TISSUE CORRELATIONS "EPITHELIUM-MESENCHYMA" OF THE HUMAN ORAL CAVITY AT AN EARLY STAGE OF PRENATAL ONTOGENESIS

I. Yu. Oliyuk

Abstract. The author has carried out a karyometric analysis of intertissue correlations between "epithelium-mesenchyma" of the human oral cavity on 68 series of histological sections of human embryos and prefetuses, measuring 2,5-70,0 mm of the parietococcygeal length (PCL), aged 3-12 weeks of intrauterine development (levels X-XII of development according to Stritter and stages 9-23 of Carnegie's Institute). It has been established that prior to the appearance of morphological differences between various versions of the epithelia and mesenchymal derivatives of the oral cavity the cell nuclei significantly differ by their dimensions. The most differentiated tissues of the human oral cavity have cells with nuclei of smallest sizes.

Key words: oral cavity, epithelium, mesenchyma, karyometry, ontogenesis.

Bukovinian State Medical Academy (Chernivtsi)

Надійшла в редакцію 11.05.2004 р.