

© Примаченко В.І.

УДК 611.127+611.131+611.141]-018.8

## НЕРВОВІ АПАРАТИ СУДИН МАЛОГО КОЛА КРОВООБІГУ

**В.І.Примаченко**

*Кафедра оперативної хірургії і топографічної анатомії (зав. – проф. М.П.Ковальський) Національного медичного університету ім. О.О.Богомольця, м. Київ*

Гемодинаміка знаходиться під контролем гуморальних, нервових та короткодистантних впливів. Особливо це стосується малого кола кровообігу (МКК), зміни в якому часто стають фатальними для життя. Нервова компонента регуляції кровообігу має велике значення, що пояснюється високою насиченістю нервовими елементами, перш за все правого передсердя (ПП). Морфологічне вивчення нервових структур у стінці судин МКК на даний час залишається актуальним і маловивченим. Дослідження нервового апарату стінки судин МКК, що мають численні чутливі нервові закінчення і забезпечують механізм кровообігу, має важливе теоретичне і практичне значення [1, 2].

**Мета дослідження.** Визначити схожі та відмінні риси морфологічного підґрунтя іннервації різних відділів МКК в нормі.

**Матеріал і методи.** На здорових лабораторних тваринах (10 собак, 15 котів) досліджено нервові елементи фрагментів ПП (устьові відділи порожнистих вен, в'язцевого синуса), *corpus arteriosus* правого шлуночка, легеневої стовбури, легеневої артерії, легеневої вени, ліве передсердя (ЛП). Нервові елементи (нейроцити, нервові волокна, нервові закінчення) стінок судин МКК виявляли за допомогою методів Більшовського-Грос, Нісля, Шпільмейера.

**Результати дослідження та їх обговорення.** Нервовий апарат судин МКК бере початок від легеневої і серцевої сплетень. У стінці ПП в ділянках устьових відділів порожнистих вен виявляються нервово-вузлові сплетення. Нервові сплетення (НС) мають різну форму і величину, переходять із одного шару в другий без видимих меж, утворюючи пошарові НС. Найбільше скупчення нервових волокон знаходиться

в ділянках устьових відділів порожнистих вен. Стінки ПП багаті на нервові стовбури і пучки різного діаметра, скупчення нейроцитів у вигляді мікровузлів уздовж окремих нервових волокон. Гангліозні скупчення в устьових відділах порожнистих вен представлені великою кількістю мультиполярних нейроцитів, які мають чіткі контури та розміщуються компактно (рис. 1). Чутливі нервові закінчення (рецептори) в ділянці устьових відділів порожнистих вен трапляються з обмеженим або дифузним характером розгалуження.

У ділянці в'язцевого синуса (спільний стік власних субепікардіальних вен серця) виявлено НС, яке також складається із пучків нервових волокон, вузлів та окремих нервових клітин. Нервові волокна різні за діаметром і утворюють густу сітку НС (рис. 2). Нейроцити в'язцевого синуса (ВС) мультиполярні, знаходяться в складі гангліїв або поодинокі. Відростки окремих мультиполярних нейронів проникають у нервові стовбури і пучки, утворені відростками інших гангліозних клітин. На тілах нейронів ВС можуть утворюватися перичелюлярні апарати. Прегангліонарні і постгангліонарні нервові волокна утворюють між нервовими клітинами гангліїв інтерчелюлярні сплетення. Аферентна іннервація ВС також має чутливі апарати і представлена різноманітними рецепторами з обмеженим або дифузним характером розгалуження.

Дослідження фрагментів біля устьового відділу легеневої стовбури вказує на наявність НС різної форми і величини, які утворені нервовими стовбурами і пучками. Для цієї ділянки характерно супроводження окремих нервових стовбурів і пучків інтрамуральними кровенос-

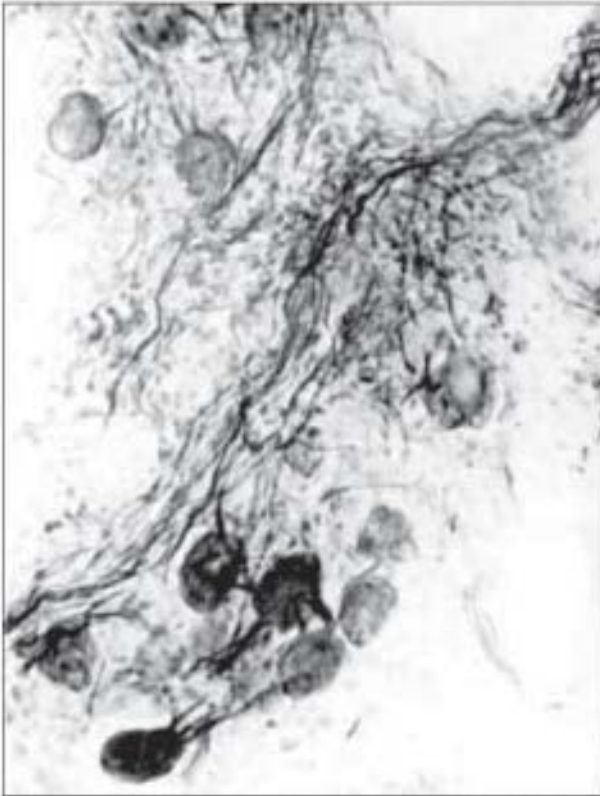


Рис. 1. Устьовий відділ порожнистої вени серця собаки. Мультіполярні нейрони ганглія. Більшовський-Грос. Об. х9, ок. х12,5.

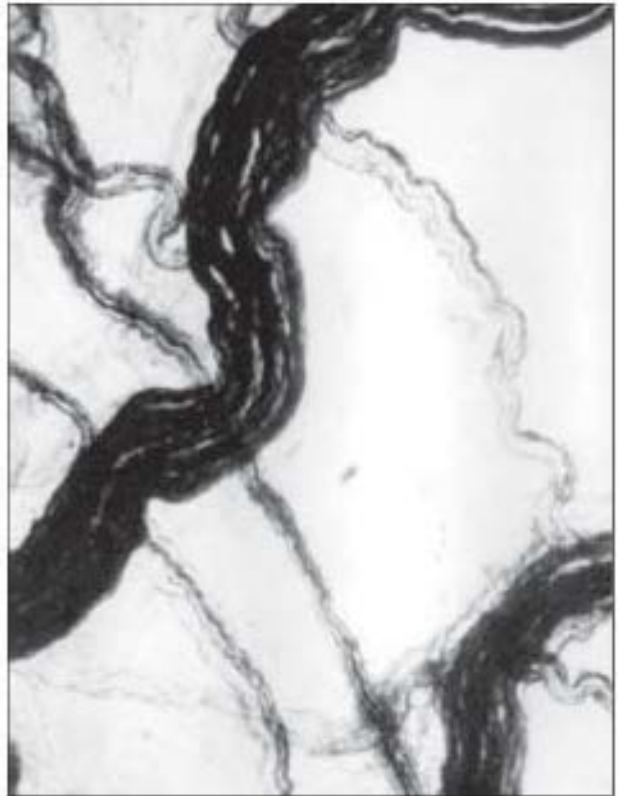

Рис. 2. Венозний синус серця собаки. Пучки нервових волокон, що утворюють сплетення. Більшовський-Грос. Об. х3,5, ок. х12,5.

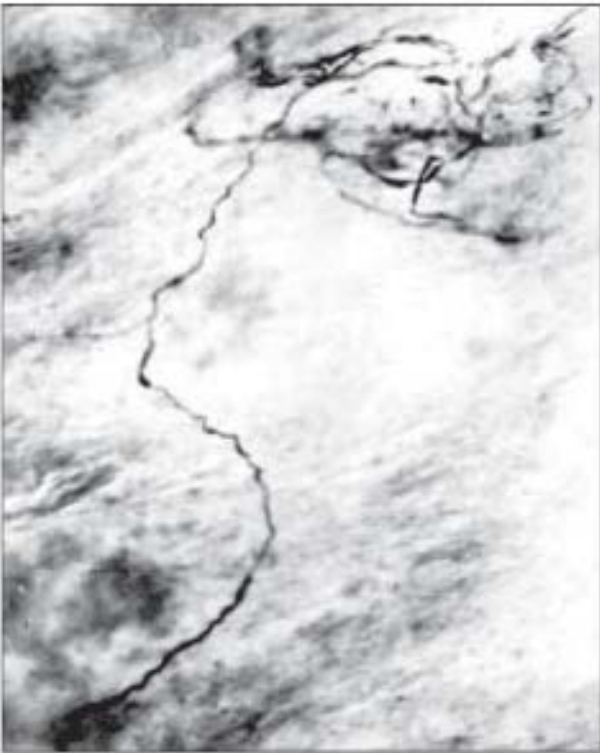

Рис. 3. Устьовий відділ легеневого стовбура серця кота. Рецептор з обмеженим характером розгалуження. Більшовський-Грос. Об. х8, ок. х10.

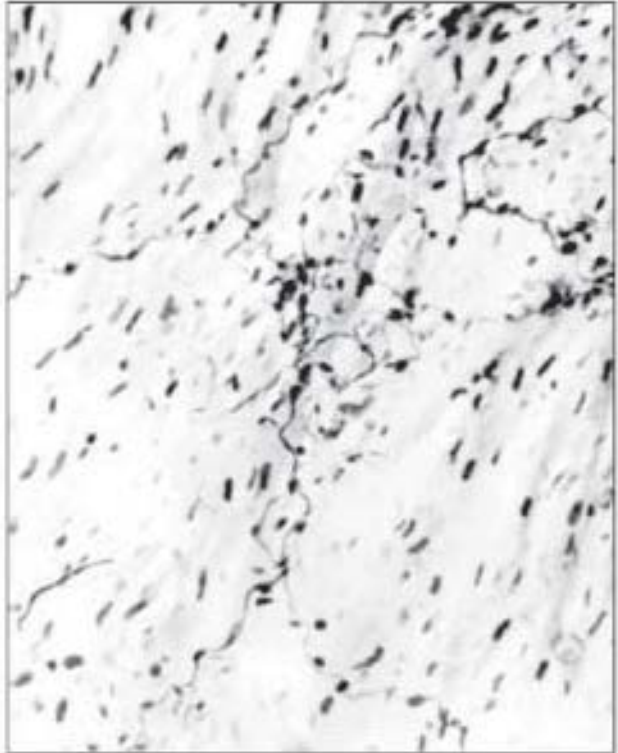

Рис. 4. Легеневий стовбур кота. Нервове закінчення з дифузним розгалуження терміналей. Більшовський-Грос. Об. х9, ок. х12,5.



ними судинами різного діаметра і утворення судинно-нервових комплексів. Інші нервові волокна проникають у стінку самостійно. В стінках легеневого стовбура трапляються кущоподібні нервові закінчення, терміналі яких розгалужуються на малій площі (рис. 3). Претермінальні і термінальні волокна другого виду рецепторних закінчень розгалужуються дифузно і на відміну від першого виду поширюються на значно більшій площі (рис. 4). Присерцевий відділ легеневого стовбура має значну кількість рецепторних апаратів, що вказує на функціональне навантаження цієї ділянки, відомої як рефлексогенна зона.

Нервові волокна, які супроводжують легеневої артерії, утворюють великопетлисті періадвентиційні сплетення з нервових стовбурів і пучків різного діаметра, з окремих нервових волокон, уздовж яких скупчуються нервові клітини у вигляді мікроневулів та окремих нейронів. НС переходять з одного шару в другий без видимих меж і утворюють дрібнопетлясте НС. В стінці легеневої артерії в місцях розгалуження нервових пучків трапляються мультиполярні нейрони, хоча можуть бути й псевдоуніполярні. Нервові клітини розташовуються у вигляді гангліозних скупчень або розсіяні поодинокі. В усіх випадках очевидний зв'язок нервових клітин з нервовими волокнами. Відростки нейронів вступають у пучки нервових волокон і прямують до периферії в різних напрямках. У стінках легеневої артерії виявляються кущоподібні нервові закінчення з обмеженим або дифузним характером розгалуження.

У стінках легеневої вени виявлено НС, нервові клітини і різноманітні чутливі закінчення. НС в стінках легеневої вени охоплює всі шари стінки. Нервові стовбури і пучки різного діаметра, а також окремі нервові волокна, уздовж яких видно скупчення нервових клітин у вигляді мікрогангліїв, утворюють великопетлисту сітку періадвентиційного сплетення. Найбільше скупчення нервових волокон виявляється в ділянках устьових відділів легеневої вени. Велика кількість нейронів скупченнями залягає в адвентиції легеневої вени, хоча трапляються й поодинокі нейрони. Нейрони стінки легеневої вени мають багато відростків, їх скупчення зазначено в місцях розгалуження нервового пучка. Нейро-

ни легеневої вени мають велике ексцентрично розташоване ядро і ядрце. Вдається розрізнити фібрилярність клітинних відростків: один великий відросток – аксон і багато дендритів, які виходять із капсули клітини групами. В усіх шарах стінок легеневої вени трапляються кущоподібні рецепторні апарати з обмеженим і дифузним характером розгалуження. У присерцевих відділах легеневої вени знаходяться ділянки з великою кількістю рецепторів, що вказує на функціональне навантаження цих ділянок.

Стінки ЛП багаті на нервово-вузлові сплетення з найбільшим скупченням нервових вузлів, нервових волокон кабельного типу, окремих нейронів. Нервові клітини розміщуються вздовж нервових стовбурів, в їх товщі, в складі мікроневулів у вигляді скупчення нейронів або дифузно в складі періадвентиційного і адвентиційного сплетень. Відростки мультиполярних нейронів утворюють сплетення. Проте в інтрамуральних сплетеннях трапляються окремі біполярні, а також уніполярні нервові клітини. В стінках ЛП виявлено чутливі нервові закінчення у вигляді компактних і дифузних розгалужень терміналей, а також можуть бути рецептори на поверхні м'язових пучків та волокон, кінцеві апарати яких мають вигляд тонких волоконцець з кільцями, що обмотують окремі м'язові волокна.

**Висновки.** 1. У стінках судин малого кола кровообігу знаходяться густі сітки нервово-вузлових сплетень різної форми і величини, які складаються з нервових стовбурів і пучків окремих нервових волокон, розподіл яких по шарах стінок легеневої судин умовний. 2. Нервові клітини в стінках легеневої судин розміщуються вздовж нервових стовбурів або в їх товщі, в місцях їх перетину у вигляді скупчень, мікроневулів різного діаметра або розсіяні поодинокі. 3. У стінках легеневої судин знаходяться різноманітні чутливі нервові закінчення з обмеженим та дифузним характером розгалуження. 4. У ділянках присерцевих відділів стінок легеневого стовбура і легеневої вени знаходиться значна кількість рецепторних апаратів.

**Перспективи наукового пошуку.** У наступних дослідженнях доцільно вивчити характер та динаміку структурних перетворень нервових апаратів судин малого кола кровообігу при патологічних умовах.

## Література

1. Лобко П.И. Клинико-морфологические аспекты иннервации внутренних органов // *Здравоохран.* – 1997. – № 12. – С. 39-42. 2. Стрелков А.А. Симпатическая иннервация различных отделов сердца кошки // *Матер. юбил. науч. конф. "Фундам. и прикл. аспекты современной морфологии"*, посв. 100-летию каф. норм. анатом. СПбГМУ им. Павлова. – СПб, 1997. – Т. 2. – С. 108-110.

### НЕРВОВІ АПАРАТИ СУДИН МАЛОГО КОЛА КРОВООБІГУ

*В.І.Примаченко*

**Резюме.** Интрамуральный нервный аппарат судин малого кола кровообігу включає різноманітні нервові елементи – нервові сплетення, нервові стовбури, окремі нервові волокна, чутливі нервові закінчення, нервові клітини, глобусні клітини. Нервово-вузлові сплетення стінок легеневих судин мають вигляд густої сітки різної форми і величини, розподіл яких по шарах стінок судин умовний. Нервові клітини розміщуються вздовж пучків нервових волокон або в їх товщі у вигляді скупчень. Чутливі нервові закінчення в стінках легеневих судин мають як обмежений, так і дифузний характер розгалуження.

**Ключові слова:** нейроцити, нервові стовбури, нервові сплетення, судини, мале коло кровообігу.

### THE NERVOUS APPARATUSES OF THE VESSELS OF THE PULMONARY CIRCULATION

*V.I.Prymachenko*

**Abstract.** The intramural nervous apparatuses of the vessels of the pulmonary circulation includes different nervous elements such as nerve plexuses, nerve trunks, nervous fibers, sensitive nerve endings (receptors), nervous cells, glomeral cells. The ganglionic plexus of the walls of the pulmonary vessels, look like a dense network of a divers form and size whose distribution in to layers is conventional. The nerve cells are located along the bundles of the nerve fibers or inside their thickness in the form of accumulations. The sensitive nerve endings in the walls of the pulmonary vessels are of both a limited and diffusive branching character.

**Key words:** neurocytes, nerve trunks, nervous plexuses, vessels, pulmonary circulation.

O.O.Bohomolets National University of Medicine (Kyiv)

Надійшла в редакцію 30.03.2005 р.,  
після доопрацювання – 13.05.2005 р.

© Рылюк А.Ф., Тройченко П.И., Крот В.С.

УДК 616.349-005

### КРОВОСНАБЖЕНИЕ СИГМОВИДНОЙ КИШКИ

*А.Ф.Рылюк, П.И.Тройченко, В.С.Крот*

*Белорусская академия последипломного образования, г. Минск*

В последнее время наблюдается увеличение количества сфинктеросохраняющих операций, выполняемых при раке прямой кишки [1-4]. Увеличивается количество брюшно-анальных резекций с низведением сигмовидной (СК) и вышележащих отделов ободочной кишки [5-7]. Наиболее тяжёлым осложнением при низведении

различных отделов левой половины ободочной кишки является некроз низводимой петли за счёт недостаточности ее кровоснабжения [8].

**Цель исследования.** Изучить частоту прерванности и сужения краевого сосуда на разных уровнях СК и их значение в ишемических осложнениях.