

підтверджує необхідність виведення кінцевої колостоми при хворобі Гіршспрунга, ускладненої ентероколітом, у дітей молодшого віку та утримання від радикальних операцій при цьому уск-

ладненні. Вважаємо, що методом вибору у дітей молодшого віку при наявності колостоми може бути операція Соаве-Льонюшкіна, про що й свідчить даний клінічний випадок.

#### Література

1. Ашкрафт К.У., Холдер Т.М. Детская хирургия. – СПб.: Пит.-Тал, 1997. – Т. 2. – С. 27-39. 2. Кривченя Д.Ю., Сорока В.П., Грегудь В.В. та ін. Хвороба Гіршспрунга та ентероколіт: проблеми і результати // Пробл. медицини. – 1999. – № 1-2. – С. 14-16. 3. Лєнюшкін А.И. Хирургическая колопроктология детского возраста. – М.: Медицина, 1999. – 365 с.

### ХВОРОБА ГІРШСПРУНГА З УРАЖЕННЯМ СИГМОПОДІБНОЇ ОБОДОВОЇ КИШКИ, УСКЛАДНЕНА ЕНТЕРОКОЛІТОМ, У ГРУДНОЇ ДИТИНИ

*О.Б.Боднар*

**Резюме.** Наведено клінічний випадок хвороби Гіршспрунга ректосигмоїдної ділянки з тотальним ураженням сигмоподібної ободової кишки в декомпенсованій стадії, ускладненої ентероколітом, у хлопчика 10-місячного віку. Методом вибору у дітей молодшого віку може бути операція Соаве-Льонюшкіна.

**Ключові слова:** хвороба Гіршспрунга, ентероколіт, дитина.

### HIRSCHSPRUNG'S DISEASE WITH SIGMOID COLONIC INVOLVEMENT COMPLICATED BY ENTEROCOLITIS IN AN INFANT

*O.B.Bodnar*

**Abstract.** The author presents a clinical case of Hirschsprung's disease of the recto-sigmoid portion with a total involvement of the sigmoid colon at a decompensated stage, complicated by enterocolitis in a 10-month boy. The method of choice in children of younger age may be Soave-Lionoshkin's operation.

**Key words:** Hirschsprung's disease, enterocolitis, child.

Bukovinian State Medical University (Chernivtsi)

Надійшла в редакцію 05.10.2004 р.

© Хмара Т.В.

УДК 611.63.013

### ВАРІАНТНА АНАТОМІЯ ЧОЛОВІЧИХ СЕЧОСТАТЕВИХ ОРГАНІВ У 5-МІСЯЧНОГО ПЛОДА

*Т.В.Хмара*

*Кафедра анатомії людини (зав. – проф. Б.Г.Макар) Буковинського державного медичного університету, м. Чернівці*

Особливості зовнішньої будови, форми і розмірів як окремих органів, так і органоконструкцій залежать від їх просторово-часових взаємовідношень, а також від стану їх функціональної активності в пренатальному періоді онтогенезу людини. Синтопічні кореляції впродовж раннього періоду онтогенезу мають певне значення для становлення органа [1]. У Чернівецькій області у структурі природжених вад патологія сечостатевої системи становить 20,7% і за останні роки

частота їх зростає [2]. Для розробки ефективніших способів оперативних втручань на органах сечостатевої системи необхідні всебічні дані щодо морфогенезу та ембріотопографії цих органів [3-4]. З'ясування часу і морфологічних передумов можливого виникнення варіантів будови та природжених вад внутрішніх органів є одним із провідних моментів у підході до організму людини [5]. Дане повідомлення є продовженням раніше проведених нами досліджень [6-7].

При дослідженні топографо-анатомічних особливостей внутрішніх чоловічих статевих органів у плода людини 170,0 мм тім'яно-куприкової довжини (ТКД) виявлено, що праве яєчко, видовжено-овальної форми, розміщувалося вертикально. Висота правого яєчка становила 7,3 мм, ширина – 3,8 мм, товщина – 3,0 мм. У яєчку розрізняються верхній і нижній кінці, бічна і присередня поверхні, передній і задній краї. Передній край органа був широким і плоским, що дає підстави вважати його третьою – передньою поверхнею правого яєчка. Нижній кінець правого яєчка разом з дистальним кінцем тіла і хвостом над'яєчка занурені у глибоке пахвинне кільце. Між присередньою поверхнею правого яєчка і бічною поверхнею прямої кишки знаходиться права пупкова артерія, вкрита очеревиною. Медіальніше пупкової артерії розміщувався правий сечовід, який щільно прилягав як до пупкової артерії, так і до задньої поверхні прямої кишки. Позаду правого яєчка і його над'яєчка розташовувалися великий поперековий м'яз, статево-стегновий нерв і зовнішні клубові судини. Від нижнього кінця правої нирки до заднього краю правого яєчка та голівки над'яєчка відходив широкий (4,1 мм) сполучнотканинний тяж, довжиною 20,5 мм. Останній вкритий очеревиною спереду, пухко з'єднаний з нею (рисунки). Позаду сполучнотканинного тяжа знаходилися статево-стегновий нерв і великий поперековий м'яз, а медіальніше – правий сечовід, який простягався вздовж тяжа. Голівка правого над'яєчка, висотою 3,0 мм, прилягала до задньої поверхні верхнього кінця яєчка. До заднього, загостреного, краю яєчка і, частково, його бічної поверхні прилягало тіло над'яєчка. Довжина тіла над'яєчка дорівнювала 5,3 мм. Пазуха правого над'яєчка розміщувалася між тілом над'яєчка і бічною поверхнею яєчка у вигляді неглибокої борозни, довжиною 5,1 мм. Праве

яєчко і його над'яєчко вкриті очеревиною з усіх боків.

Овальної форми ліве яєчко розміщувалося в порожнині великого таза косо, паралельно лівій пахвинній зв'язці. Висота його становила 7,0 мм, ширина – 4,9 мм, товщина – 3,8 мм. В яєчку визначаються верхній і нижній кінці, бічна і присередня поверхні, заокруглені передній і задній краї. Повідець лівого яєчка, довжиною 2,3 мм, відходив від нижнього кінця органа і був занурений у глибоке пахвинне кільце. Позаду яєчка і його над'яєчка розміщувалися: затульний і статево-стегновий нерви, зовнішні

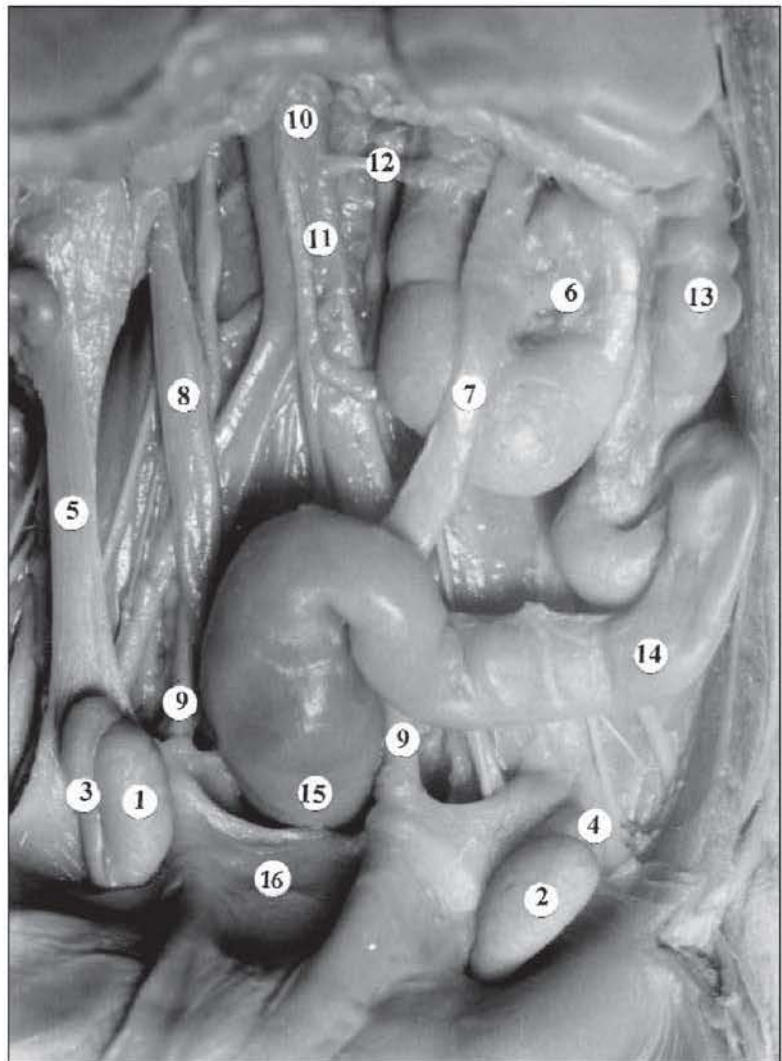


Рис. Органи черевної порожнини і таза плода 170,0 мм ТКД. Макропрепарат. Зб. х2,1

1 – праве яєчко; 2 – ліве яєчко; 3 – праве над'яєчко; 4 – голівка лівого над'яєчка; 5 – сполучнотканинний тяж; 6 – ліва нирка; 7 – лівий сечовід; 8 – правий сечовід; 9 – пупкові артерії; 10 – черевна частина аорти; 11 – нижня брижова артерія; 12 – ниркова артерія; 13 – низхідна ободова кишка; 14 – сигмоподібна ободова кишка; 15 – пряма кишка; 16 – сечовий міхур.

клубові судини. На відстані 4,8 мм від присередньої поверхні лівого яєчка знаходилася ліва пупкова артерія, яка щільно прилягала до бічної поверхні дистального відділу сигмоподібної ободової кишки.

Голівка лівого над'яєчка, висотою 2,9 мм, прилягала до верхньої поверхні верхнього кінця яєчка. До заднього краю яєчка на всю довжину прилягало тіло над'яєчка. Довжина тіла над'яєчка становила 5,1 мм, довжина його хвоста – 2,4 мм. Пазуха лівого над'яєчка, довжиною 3,9 мм і глибиною 1,2 мм, розміщувалася між заднім краєм яєчка і тілом над'яєчка. Ліве яєчко з над'яєчком вкриті очеревиною з усіх боків. Від нижнього кінця лівої нирки до заднього

краю лівого яєчка прямував сполучнотканинний тяж, довжиною 17,0 мм і шириною 3,1 мм. Ліва нирка круглясто-овальної форми, сплюснута, з ледь вираженим поділом на часточки. У нирці розрізняються заокруглені верхній і нижній кінці, передня і задня поверхні, присередній і бічний краї. Ворота нирки визначаються посередині передньої поверхні органа. Проксимальний відділ сечовода розміщувався на передній поверхні нирки. У ділянці нижнього кінця нирки сечовід розміщувався у неглибокій борозні, після виходу з якої проходив позаду сигмоподібної ободової кишки, на рівні якої косо перетинав ліву пупкову артерію, щільно прилягаючи до лівої бічної поверхні прямої кишки.

### Література

1. Круцяк В.М. Ембріотопографічні особливості внутрішніх органів в онтогенезі людини // Фахове видання наук. праць II Нац. конгр. анат., гістол., ембріол. і топографоанатомів України "Акт. пит. морфології". – Луганськ: ВАТ "ЛЮД", 1998. – С. 156-157.
2. Сорокман Т.В., Максіяні О.І., Боднар Г.Б., Соломатіна М.О. Уроджені вади сечостатевої системи в дітей Чернівецької області // Клін. анат. та опер. хірургія. – 2003. – Т. 2, № 1. – С. 19-21.
3. Ватаман В.М., Вінниченко О.І., Воляннюк П.М. та ін. Роль і місце ембріологічних досліджень в алгоритмі пошуку нових методів та способів оперативних втручань // Матер. наук. конф. "Акт. пит. морфогенезу". – Чернівці, 1996. – С. 61-62.
4. Макар Б.Г., Ватаман В.М. Алгоритми пошуку нових та удосконалення існуючих способів оперативних втручань // Укр. мед. альманах. – 1998. – № 3. – С. 9-10.
5. Ахтемійчук Ю.Т. Органогенез заочеревинного простору. – Чернівці: Прут, 1997. – 148 с.
6. Хмара Т.В. Особливості топографії яєчок у плода 5 місяців // Матер. III Міжнар. наук.-практ. конф. "Динаміка наук. досліджень '2004'". – Т. 59, Медицина. – Дніпропетровськ, 2004. – С. 42-43.
7. Хмара Т.В. Рідкісний варіант синтопії яєчка і над'яєчка у плода 5 місяців // Укр. морфол. альманах. – 2004. – Т. 2, № 1. – С. 75-77.

### ВАРІАНТНА АНАТОМІЯ ЧОЛОВІЧИХ СЕЧОСТАТЕВИХ ОРГАНІВ У 5-МІСЯЧНОГО ПЛОДА

Т.В.Хмара

**Резюме.** У повідомленні наведений рідкісний варіант будови сечостатевих органів, зокрема, яєчок, над'яєчок, лівої нирки та сечовода.

**Ключові слова:** яєчко, над'яєчко, нирка, плід, людина.

### VARIANT ANATOMY OF THE HUMAN UROGENITAL ORGANS IN A 5 MONTH OLD FETUS

T.V.Khmara

**Abstract.** The communication presents a rare variant of the structure of the urogenital organs, specifically, the testes, epididymides, left kidney and ureter.

**Key words:** testicle, epididymis, kidney, fetus, human being.

Bukovinian State Medical University (Chernivtsi)

Надійшла в редакцію 17.05.2005 р.