

АНАЛІЗ 25-РІЧНОГО ЗАСТОСУВАННЯ БЛОКУЮЧОГО ІНТРАМЕДУЛЯРНОГО МЕТАЛОПОЛІМЕРНОГО ОСТЕОСИНТЕЗУ У 870 ПАЦІЄНТІВ

І.М.Рубленік, В.Л.Васюк

Кафедра хірургії, травматології, ортопедії та нейрохірургії (зав. – проф. А.Г.Іфтодіу) Буковинського державного медичного університету, м. Чернівці

Еволюція інтрамедулярного остеосинтезу включає такі етапи: 1) нестабільний інтрамедулярний остеосинтез недосконалими цвяхами (Богданова, Залозного); 2) інтрамедулярний остеосинтез масивними цвяхами з розсвердлюванням кістково-мозкового каналу, пошуки оптимальної форми поперечного перерізу (Kuntscher, Дубров, Сіваш); 3) спроби розробки анкерних фіксаторів (цвяхи Pavelik, Панченка-Остапчука, Фішкіна); 4) блокуючий інтрамедулярний остеосинтез (БІО) з розсвердлюванням кістково-мозкового каналу (Kuntscher, Рубленік, Блискунов, Битчук); 5) закритий БІО цвяхами зменшеного діаметра без розсвердлювання кістково-мозкового каналу; 6) закритий БІО металевими цвяхами змінного діаметра без розсвердлювання кістково-мозкового каналу; 7) закритий блокуючий інтрамедулярний металополімерний остеосинтез (БІМПО) цвяхами змінного діаметра без розсвердлювання кістково-мозкового каналу [1, 2].

На кафедрі травматології, ортопедії та нейрохірургії Буковинського медуніверситету з 1978 року ведеться інтенсивна розробка технологій БІМПО. Створено три покоління металополімерних фіксаторів та комплект інструментарію для виконання операцій, розроблено технології відкритого, напіввідкритого та закритого БІМПО, його статичний, динамічний та детензійний варіанти. Технології БІМПО розроблені для хірургічного лікування переломів стегнової, великогомілкової та плечової кісток [3-7].

Термін "напіввідкритий остеосинтез" вважаємо не зовсім вдалим, проте ми свідомо застосовуємо його, оскільки ця технологія суттєво відрізняється своїми результатами від класичного відкритого остеосинтезу. За нашими даними, після відкритого БІМПО кількість інфек-

ційних ускладнень становить 3,5%, а при закритому і напіввідкритому остеосинтезі не було жодного ускладнення [3, 5, 7].

За період з 1980 по 2005 роки прооперовано 870 пацієнтів, проведено фундаментальні біомеханічні та клініко-рентгенологічні дослідження, результати яких захищені 38 авторськими свідоцтвами, узагальнені в одній монографії, численних статтях і доповідях.

Мета дослідження. Проаналізувати 25-річний досвід застосування БІМПО в лікуванні переломів довгих трубчастих кісток.

Матеріал і методи. Наводимо опис найвживаніших металополімерних конструкцій для остеосинтезу діафізарних переломів стегнової і великогомілкової кісток.

КМПФ-2 (компресійний металополімерний фіксатор; а. с. СРСР № 806019; рис. 1) являє собою порожнистий круглий металевий корпус (1) з поздовжніми наскрізними отворами (2), заповненими поліамідом-12 (ПА-12). Дозволяє здійснювати блокування фіксатора з кісткою при переломах діафіза на будь-якому рівні. На проксимальному кінці металевого корпусу знаходиться внутрішня різьба (3) для з'єднання з інструментом, яким вводять і видаляють фіксатор. Для правильної орієнтації блокувальних гвинтів на торці фіксатора в одній площині з наскрізними отворами є шлиці (4). Поперечно міжвідламкову компресію забезпечують блокувальними гвинтами, які проводяться через відламки і полімерні ділянки фіксатора перпендикулярно до поздовжньої осі кістки.

КМПФ-3 (а. с. СРСР № 946531; рис. 2) має вигляд круглого металевого стрижня (1), проксимальний кінець якого закінчується різьбовим хвостовиком (2) зі шлицем на торці (3). Під різьбовим хвостовиком знаходиться деротаційна лопать у формі трапеції (4) з основою на стрижні. З метою зменшення травмування кістки вільні краї лопаті загострені. Деротаційна лопать заглиблюється в губчасту речовину проксимального метафіза кістки і виключає можливість прокручування фіксатора в центральному відламку, не перешкоджаючи дина-

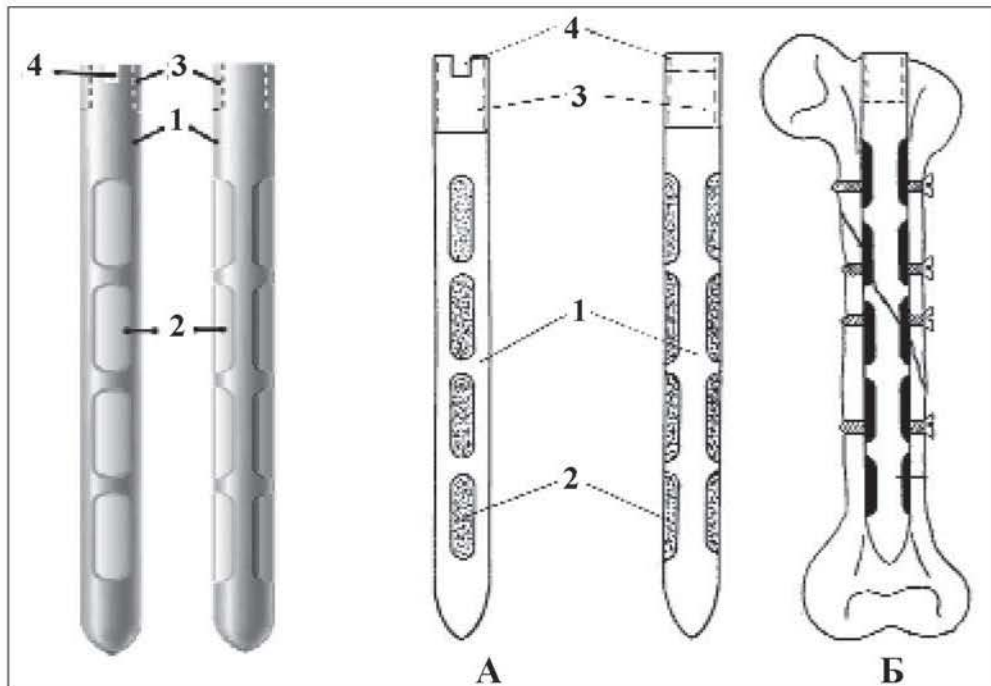


Рис. 1. КМПФ-2 (А) та схема остеосинтезу за його допомогою (Б), пояснення в тексті.

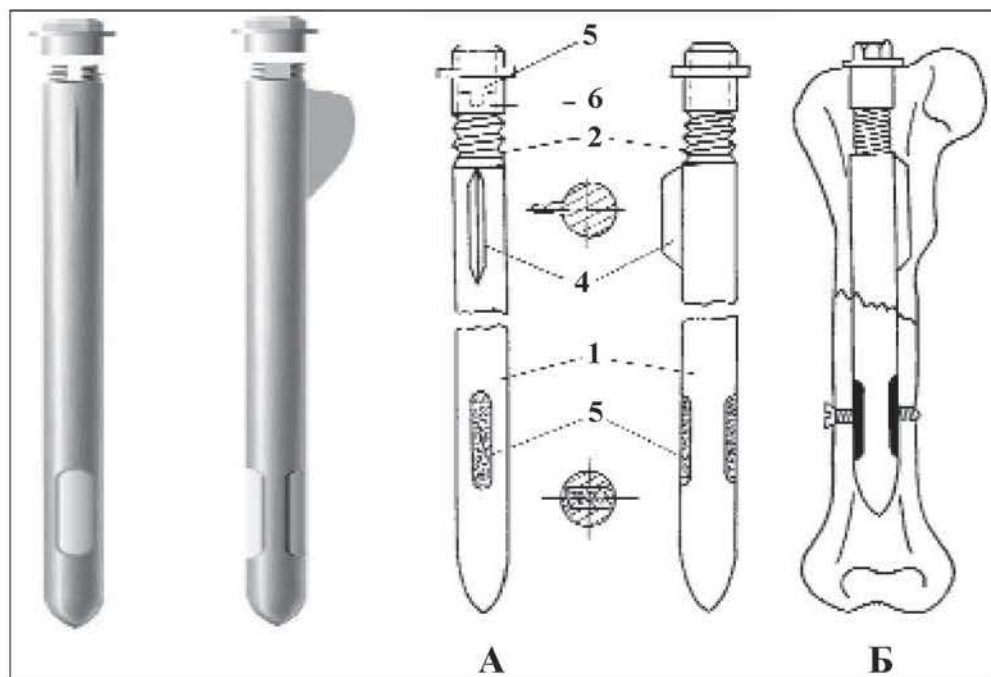


Рис. 2. КМПФ-3 (А) та схема остеосинтезу за його допомогою (Б), пояснення в тексті.

мічній компресії, яка виникає під час дозованого навантаження кінцівки. На дистальному кінці стрижня в одній площині зі шлицом та деротаційною лопаттю є поздовжній наскрізний отвір (5), заповнений ПА-12. Міжвідламкова компресія досягається за допомогою компресувальної ніпельної гайки (6), яку закручують на різьбовий хвостовик після блокування фіксатора в дистальному відламку.

БМПФ-6 (блокуючий металополімерний фіксатор шостої моделі; рис. 3) складається з круглого

порожнистого металевому корпусу (1), на дистальному кінці якого знаходиться наскрізний поздовжній отвір (2). Проксимальний кінець містить внутрішню різьбу (3), деротаційну лопат (4), шлиц (5) і лиски (6). На рівні деротаційної лопаті з протилежного боку є отвір (7). Порожнина металевому корпусу до внутрішньої різьби на проксимальному кінці заповнена полімером (8). На дистальному кінці полімер виходить за межі корпусу, утворюючи накопичувач (9). Посередині полімеру є поздовжній на-

правляючий канал (10). Після введення фіксатора у відламки кістки, його блокують гвинтами на рівні поздовжніх отворів.

БМПФ-7 (блокуючий металополімерний фіксатор сьомої моделі для остеосинтезу вертлюгових переломів стегнової кістки; деклар. пат. № 34297; рис. 4) складається з круглого порожнистого стрижня змінного діаметра (1), в якому є наскрізні

вікна (2 і 3), заповнені ПА-12. На проксимальному кінці фіксатора знаходяться лиски (4), отвір (5), шліць (6), внутрішня різьба (7).

Остеосинтез здійснюють закритим способом без оголення місця перелому під контролем електронно-оптичного перетворювача (ЕОП). Хворого укладають на тракційний стіл з упором у промежину і фіксацією обох стоп. Витяганням по довжині і

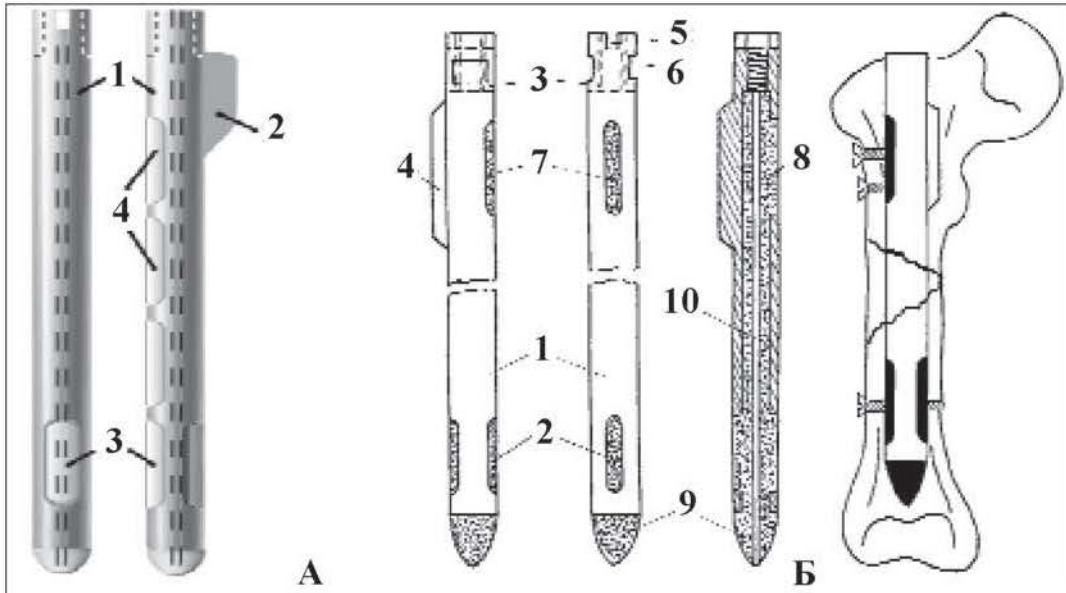


Рис. 3. БМПФ-6 (А) та схема остеосинтезу за його допомогою (Б), пояснення в тексті.

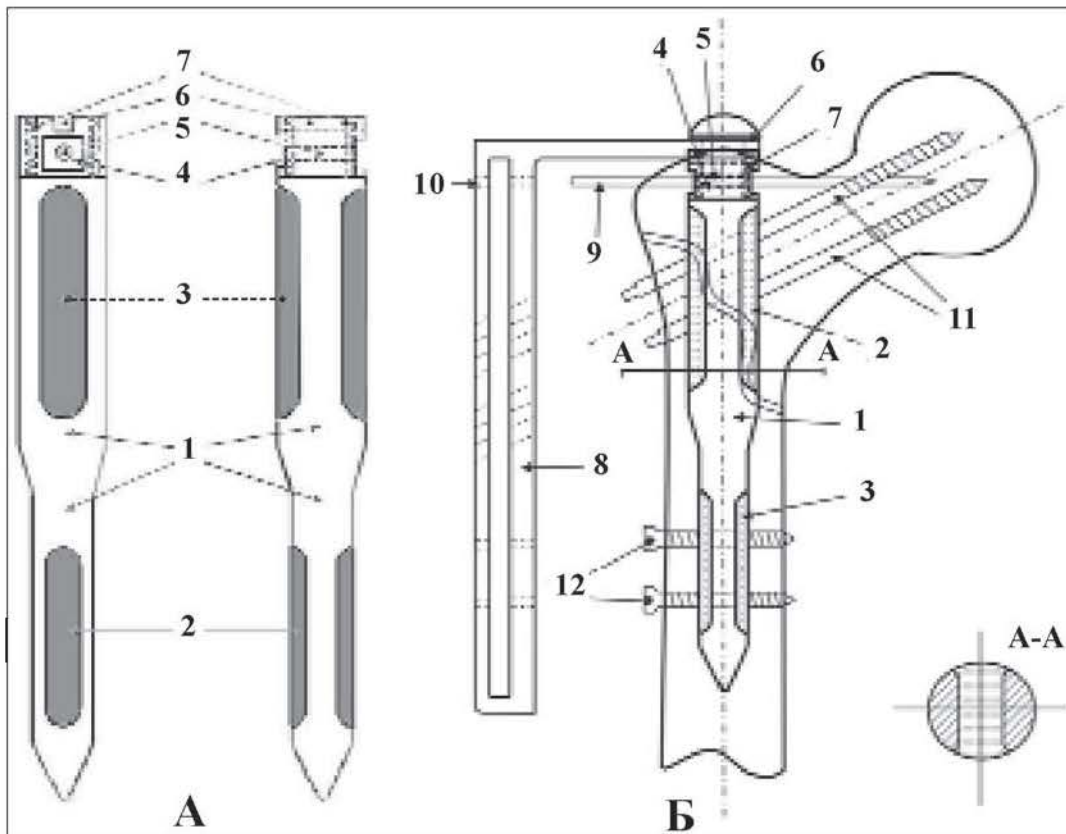


Рис. 4. БМПФ-7 (А) та схема остеосинтезу за його допомогою (Б), пояснення в тексті.

невеликим відведенням (до кута 15°) при, як правило, нульовій ротації, усувають всі види зміщення. Через розріз шкіри завдовжки 4-5 см трепанують великий вертлюг, сверлом калібрують кістково-мозковий канал. У кістку вводять фіксатор. Через отвір (10) кондуктора і отвір (5) фіксатора у голівку стегнової кістки вводять спицю (9), розташовуючи полімерні ділянки фіксатора в одній площині з шийкою стегна. За допомогою кондуктора (8) у полімерній ділянці фіксатора (2), голівці і шийці стегнової кістки просвердлюють два канали під кутом 130° до поздовжньої осі стегна. Ще два канали просвердлюють у поперечному напрямку через стегнову кістку і полімерну ділянку (3). За допомогою мітчика в каналах нарізають різьбу і вводять гвинти (11 і 12). Спицю (9) видаляють, кондуктор (8) знімають, на шкіру накладають шви.

Клініко-біомеханічні варіанти БІМПО. Залежно від того, які навантаження регенерата можливі після остеосинтезу із врахуванням розташування блокувальних гвинтів, розрізняють динамічний, статичний і детензійний варіанти БІМПО. При динамічному застосовують КМПФ-3 та універсальний БМПФ-6. Блокування гвинтами металополімерного фіксатора здійснюють тільки в дистальному відламку, забезпечуючи завдяки наявності в проксимальній частині фіксатора деротаційної лопаті високу ротаційну стійкість системи "кістка-фіксатор". Навантаження кінцівки призводить до динамічних навантажень регенерата в ділянці перелому (рис. 5, А).

Статичний варіант БІМПО передбачає застосування КМПФ-2, проведення блокувальних гвинтів через лінію перелому, як правило, при остеосинтезі косих та гвинтоподібних переломів. При осьовому навантаженні кістки динамічні навантаження регенерата в ділянці перелому виключаються, оскільки вони передаються через блокувальні гвинти безпосередньо на фіксатор (рис. 5, Б). Різновидом статичного є детензійний варіант, при якому блоку-

вальні гвинти проводять на рівні проксимального та дистального метафізів за межами перелому. Такий варіант необхідний при багатоосколкових та розтроєних переломах для запобігання телескопічному зміщенню фрагментів на фіксаторі під час поздовжнього навантаження кінцівки (рис. 5, В).

Характеристика хворих. У лікувальних закладах Чернівецької, Хмельницької і Дніпропетровської областей за період з 1980 по 2005 роки виконано 870 оперативних втручань із застосуванням різноманітних варіантів БІМПО. Вік хворих становив від 12 до 90 років, середній – 36,5 років. Оперовано з приводу свіжих переломів 552 пацієнтів, з приводу їх наслідків (сповільнено та неправильно консолидовані, невірно консолидовані переломи, псевдоартрози, кісткові дефекти) – 318. У 80% хворих спостерігалися осколкові переломи. Розлади репаративного остеогенезу були у 10,7% пацієнтів. Динамічний варіант БІМПО застосовано у 91% пацієнтів, статичний – 7,6%, детензійний – 2,4%; відкритий – 48,4%, напіввідкритий – 29,2%, закритий – 22,4%. У жодному випадку не проводилася операція динамізації.

Результати дослідження та їх обговорення. Динамічний варіант БІМПО застосовували у випадках збереження контакту основних відламків або відновлення його під час оперативного втручання. Наводимо клінічний випадок.

Хворий К., 32 роки, історія хв. № 12564, госпіталізований 8.12.2000 р. з діагнозом: Закритий осколковий перелом лівої стегнової кістки на межі верхньої і середньої третин зі зміщенням відламків (рис. 6, А). Травму отримав внаслідок наїзду автомобіля. Через два дні виконано компресійний динамічний варіант відкритого БІМПО за допомогою КМПФ-3 з відновленням опорного контакту відламків двома

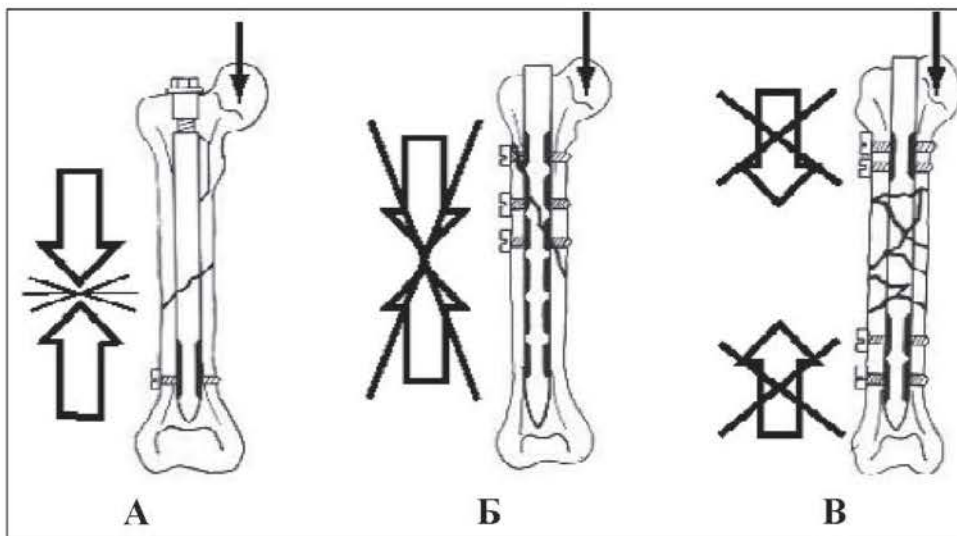


Рис. 5. Схема клініко-біомеханічних варіантів БІМПО: А – динамічний; Б – статичний; В – детензійний.

гвинтами АО, якими масивний кістковий осколок транскортикально прикріплений до дистального відламка (рис. 6, Б). На 14 день після операції хворого виписано на амбулаторне лікування. Через місяць почав поступове функціональне навантаження, довівши його до повного через 2,5 місяці після операції. Обстежений через 4 місяці після травми. Функція оперованої кінцівки відновлена повністю, рентгенологічно – кісткове зрощення відламків (рис. 6, В).

Наводимо приклад застосування компресійного статичного варіанту відкритого БІМПО.

Хворий Р., 47 років, історія хв. № 5079, госпіталізований 15.05.1995 р. з приводу закритого гвинтоподібного перелому лівої стегнової кістки в верхній третині зі зміщенням відламків (рис. 7, А). Через два дні виконано компресійний статичний варіант відкритого БІМПО за допомогою КМПФ-2 (рис. 7, Б). Дозоване навантаження розпочав через 1,5 місяці, повне – через 2,5 місяці. Оглянутий через 1,5 роки після операції. Періодично виникають неприємні

відчуття в ділянці великого вертлюга над виступаючим кінцем фіксатора. Рентгенологічно – повне відновлення структури кістки, фіксатор видалено (рис. 7, В).

Найскладнішими для оперативного лікування є розтрощені переломи стегнової кістки з великою протяжністю. Застосування в таких випадках традиційних методів внутрішньокісткового та накісткового остеосинтезу не забезпечує належної стабільності відламків, а травматичність оперативних втручань значно підвищує ризик гнійних ускладнень, порушення регенеративного процесу. Наводимо клінічний приклад детензійного варіанту БІМПО.

Хворий М., 1958 р. н., травму отримав під час ДТП 12.01.96 р., внаслідок чого у хворого виник багатоосколковий перелом верхньої та середньої третин правої стегнової кістки зі зміщенням відламків (рис. 8, А). Прооперований 29.01.96 р.: БІМПО правої стегнової кістки КМПФ-2, статичний варіант (рис. 8, Б). Через рік фіксатор видалено (рис. 8, В).

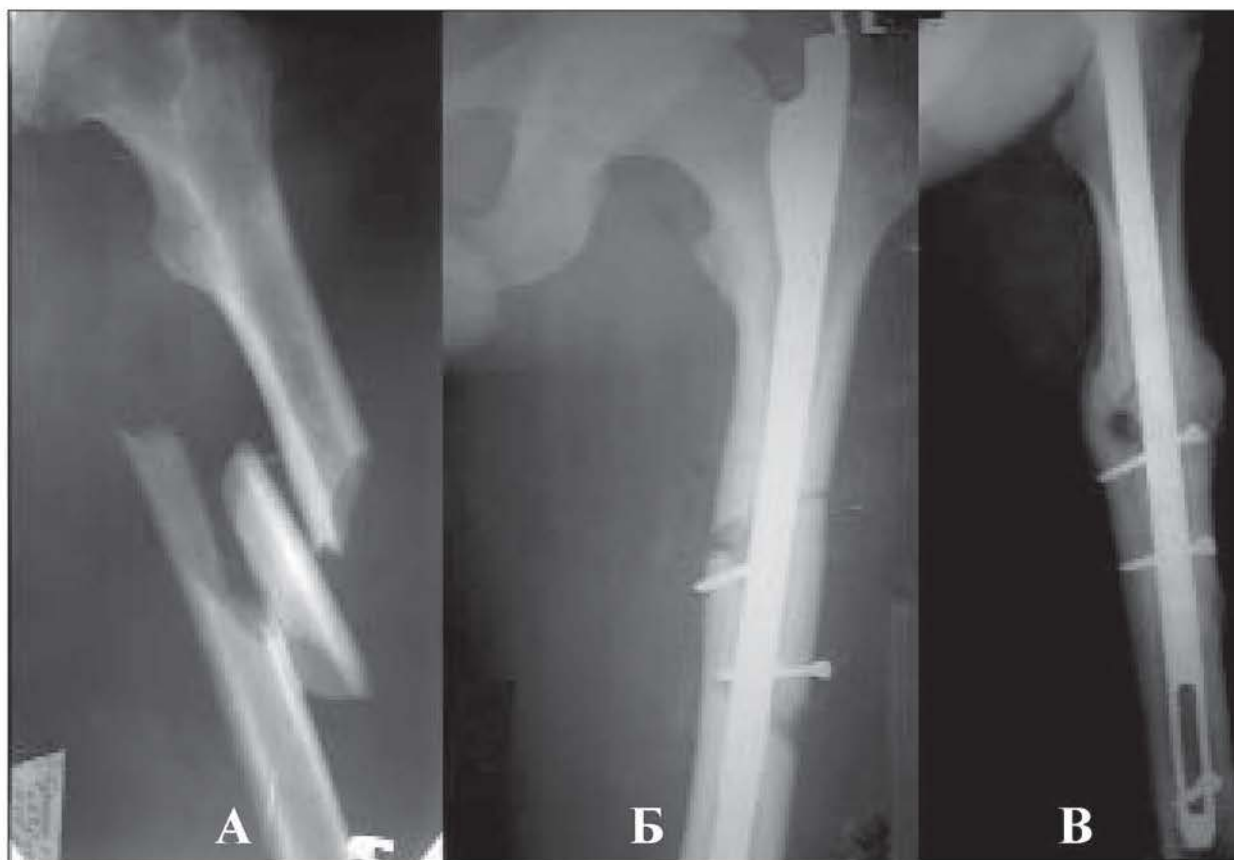

Рис. 6. Рентгенограми лівої стегнової кістки хворого К.: А – первинний знімок після травми. Б – через три дні після операції; В – через три місяці після відкритого БІМПО КМПФ-3, динамічний варіант.

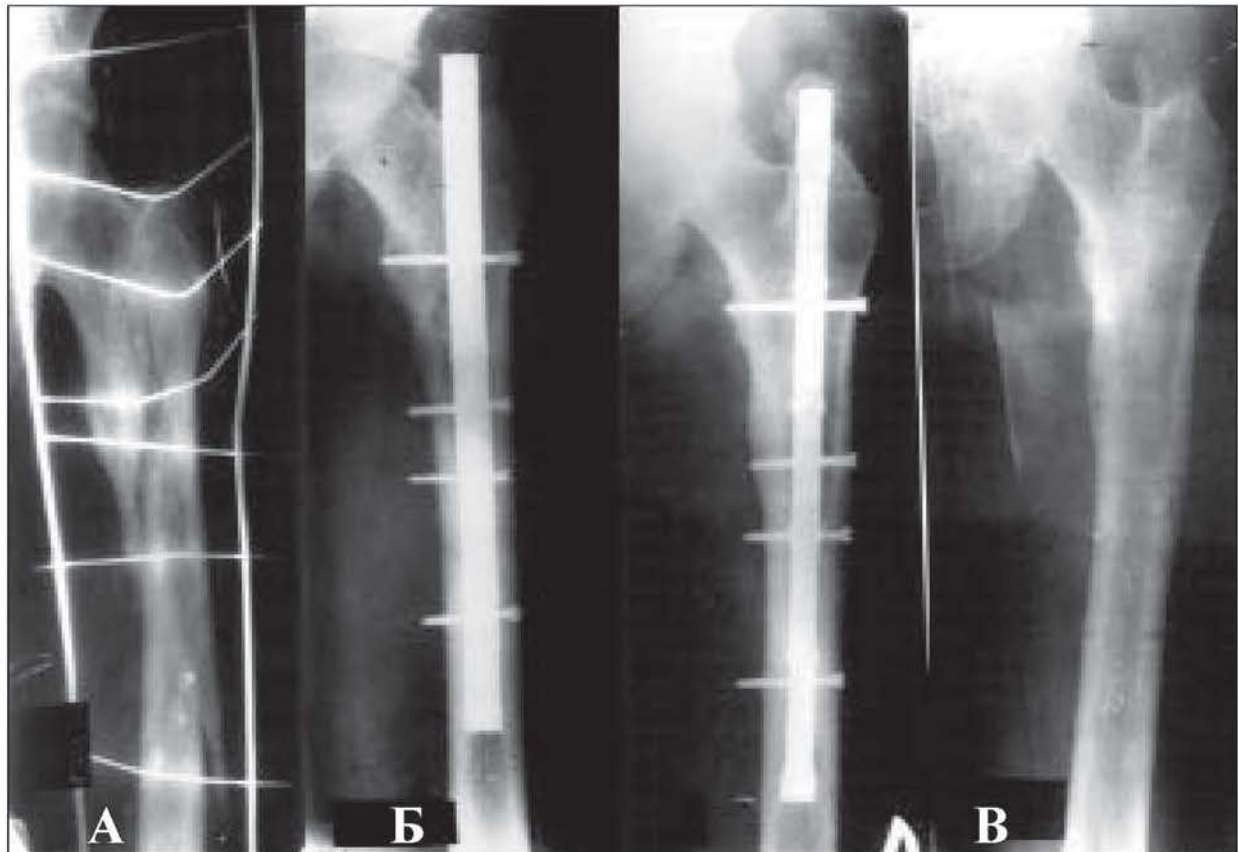


Рис. 7. Рентгенограми лівої стегнової кістки хворого Р: А – у день госпіталізації; Б – на 4 день після БІМПО КМПФ-2, статичний варіант; В – через 1,5 років після операції (до і після видалення фіксатора).

Аналіз результатів лікування обстежених хворих засвідчує, що добрі результати спостерігалися у 82,14% пацієнтів, задовільні – 12,5%, незадовільні – 5,36%. Частота задовільних та незадовільних результатів зумовлена, в основному, характером травми. Металополімерні блокуючі фіксатори мають низку переваг перед блокуючими цвяхами Klemm-Schellmann, Grosse-Kempf, Smith-Richard, АО-ASIF. Блокування фіксатора з проксимальним та дистальним відламками стегнової кістки можна успішно виконувати без рентгенотелевізійного контролю, що дозволяє застосувати БІМПО в будь-якому травматологічному відділенні.

Динамічний варіант БІМПО позбавляє пацієнтів від додаткової операції – динамізації, яку виконують при блокуючому остеосинтезі металевими фіксаторами, його можна застосувати більшості хворим зі складними осколковими переломами стегна і гомілки за умови інтраопераційного відновлення опорного контакту кісткових відламків. Це стало можливим завдяки наявності деротаційної лопаті в проксималь-

ній ділянці металополімерних конструкцій. При блокуючому остеосинтезі металевими цвяхами для ротаційної стабільності фіксатора проводять проксимальний блокуючий гвинт, що створює статичний варіант остеосинтезу у 75% випадків (потребує наступної динамізації).

При застосуванні КМПФ-3 і КМПФ-2, на відміну від блокуючого металоостеосинтезу, у разі необхідності можна виконати міжвідламову осьову та бокову компресію, яка є важливим фактором збільшення стабільності БІМПО.

Різьбове з'єднання гвинтів з полімерним матеріалом, пружність якого наближається до пружності кістки, дозволяє уникнути критичної концентрації напружень та значних знакозмінних навантажень, які у випадках застосування блокуючих металевих цвяхів можуть призвести до перелому блокуючих гвинтів.

До переваг металополімерних конструкцій можна віднести більші можливості застосування БІМПО в реконструктивній хірургії опорно-рухового апарату, зокрема при остеосинтезі наслідків переломів (незрощених, невірно зроще-

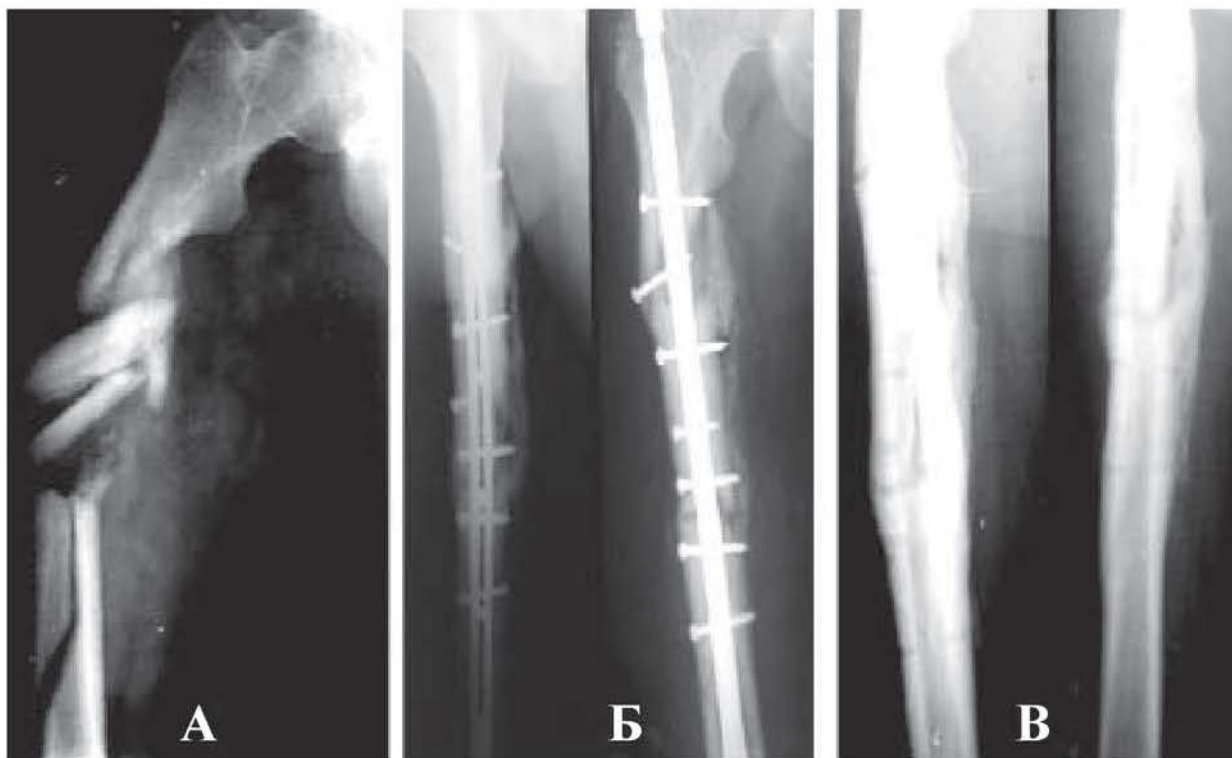


Рис. 8. Рентгенограми правої стегнової кістки хворого М.: А – до операції; Б – через 3,5 місяці після БІМПО КМПФ-2; С; В – після видалення фіксатора.

них переломів та псевдоартрозів).

Висновки. 1. Блокування фіксатора з проксимальним та дистальним відламками кістки можна успішно виконувати без рентгенотелевізійного контролю. 2. Динамічний варіант БІМПО позбавляє пацієнтів від додаткової операції – динамізації, яку виконують при блокуючому остеосинтезі металевими фіксаторами. 3. При застосуванні КМПФ-3 і КМПФ-2, на відміну від блокуючого металоостеосинтезу, у разі необхід-

ності може бути виконана міжвідламкова осьова та бокова компресія.

Перспективи подальших досліджень. Блокуючі металополімерні конструкції мають великі потенційні можливості для подальшого удосконалення з використанням нових біоінертних сплавів металів та полімерних матеріалів з високими міцносними характеристиками. Це дозволить застосувати БІМПО в лікуванні переломів усіх довгих кісток.

Література

1. Калаши́ков А.В. Розлади репаративного остеогенезу у хворих із переломами довгих кісток: Автореф. дис... д-ра мед. наук: 14.01.21 / Ін-т травм. та ортоп. АМН України. – К., 2003. – 35 с.
2. Лазарев А.Ф., Солод Э.И. Биологический погружной остеосинтез на современном этапе // Вестн. травматол. и ортоп. им. Н.Н.Приорова. – 2003. – № 3. – С. 20-26.
3. Васюк В.Л., Рубленік І.М. Можливості металополімерного остеосинтезу у лікуванні осколкових переломів стегна і гомілки // Вісн. ортоп., травматол. та протез. – 2003. – № 1. – С. 38-42.
4. Малоинвазивный остеосинтез в лечении пострадавших с множественными переломами костей верхних конечностей / Васюк В.Л., Рубленік І.М., Зинченко А.Т., Циркот І.М. и др. // Травма. – 2003. – Т. 4, № 5. – С. 538-544.
5. Рубленік І.М., Васюк В.Л. Сучасні напрямки і проблеми заглибного остеосинтезу стегнової та великогомілкової кісток при діафізарних переломах та їх наслідках // Вісн. ортоп., травматол. та протез. – 2003. – № 2. – С. 83-88.
6. Рубленік І.М., Ковальчук П.С. Закритий остеосинтез переломів великогомілкової кістки // Вісн. ортоп., травматол. та протез. – 2003. – № 1. – С. 48-50.
7. Рубленік І.М., Шайко-Шайковський О.Г., Васюк В.Л. Блокуючий інтрамедулярний металополімерний остеосинтез в лікуванні переломів кісток та їх наслідків. – Чернівці, 2003. – 150 с.

АНАЛІЗ 25-РІЧНОГО ЗАСТОСУВАННЯ БЛОКУЮЧОГО ІНТРАМЕДУЛЯРНОГО МЕТАЛОПОЛІМЕРНОГО ОСТЕОСИНТЕЗУ У 870 ПАЦІЄНТІВ

І.М.Рубленик, В.Л.Васюк

Резюме. У статті відображено основні принципи блокуючого інтрамедулярного металополімерного остеосинтезу (БІМПО) та проаналізовано 25-річний досвід його застосування в лікуванні переломів довгих кісток у 870 пацієнтів. Розроблено три покоління металополімерних фіксаторів і технології закритого, напіввідкритого та відкритого БІМПО. Блокування фіксатора з проксимальним та дистальним відламками кістки можна успішно виконувати без рентгенотелевізійного контролю, що дозволяє застосувати БІМПО в будь-якому травматологічному відділенні. Динамічний варіант БІМПО позбавляє пацієнтів від додаткової операції – динамізації, яку виконують при блокуючому остеосинтезі металевими фіксаторами. При застосуванні КМПФ-3 і КМПФ-2, на відміну від блокуючого металоостеосинтезу, у разі необхідності може бути виконана міжвідламкова осьова та бокова компресія. Різьбове з'єднання гвинтів з полімерним матеріалом, пружність якого наближається до пружності кістки, дозволяє уникнути критичної концентрації напружень та значних знакозмінних навантажень, що запобігає перелому блокуючих гвинтів. Добрі віддалені результати лікування виявлені у 92,4% пацієнтів.
Ключові слова: блокуючий інтрамедулярний металополімерний остеосинтез, лікування переломів довгих кісток.

ANALYSIS OF A 25 YEAR EXPERIENCE OF APPLYING INTERLOCKING INTRAMEDULLARY METALLIC-POLYMERIC OSTEOSYNTHESIS IN 870 PATIENTS

I.M.Rublenyk, V.L.Vasiuk

Abstract. This paper reflects the main principles of interlocking intramedullary metallic-polymeric nailing (IIMPON) and analyzes the experience of its implementation in 870 cases of shaft fractures during 25 years. Three generations of metallic-polymeric nails and techniques for closed, semi-closed and open IIMPON have been designed. Interlocking a fixator device with proximal and distal bone fragments may be successfully implemented without fluoroscopic control, making it possible to apply IIMPON at any traumatological unit. The dynamic version of IIMPON saves patients from an additional operation – dynamization performed in case of interlocking nailing by means of metal fixators. When using CMPN-3 and CMPN-2, in contrast, to interlocking metallic nailing, there are options of intraoperative axial and lateromedial interfragmentary compression. A threaded connection of screws with polymer material, whose resiliency approximates to that of the bone, makes it possible to eliminate a critical concentration of tensions and considerable dynamic loading, thus preventing a break of the interlocking screws. Positive follow-up results of treatment have been observed in 92.4% of the patients.

Key words: interlocking intramedullary metallic-polymeric nailing, treatment of shaft fractures.

Bukovinian State Medical University (Chernivtsi)

Надійшла в редакцію 01.08.2005 р.,
після доопрацювання – 10.10.2005 р.

© Рубленик І.М., Ковальчук П.Є., Слободян О.М.

УДК 616.717-001-088.85

ЗАКРИТИЙ БЛОКУЮЧИЙ ІНТРАМЕДУЛЯРНИЙ МЕТАЛОПОЛІМЕРНИЙ ОСТЕОСИНТЕЗ У ЛІКУВАННІ ПЕРЕЛОМІВ КІСТОК ГОМІЛКИ ТА ЇХ НАСЛІДКІВ

І.М.Рубленик, П.Є.Ковальчук, О.М.Слободян

Кафедри хірургії, травматології, ортопедії та нейрохірургії (зав. – проф. А.Г.Іфтодій), загальної та оперативної хірургії з топографічною анатомією (зав. – проф. Ф.Г.Кулачек) Буковинського державного медичного університету, м. Чернівці

Підвищення ефективності лікування хворих із діафізарними переломами великогомілкової кістки та їх наслідками (неправильно зрощени-

ми, незрощеними переломами, псевдоартрозами, кістковими дефектами) є однією з актуальних проблем травматології. Хірургічне лікуван-