

© Хухліна О.С., Давиденко І.С., Андрусак О.В., Гайдичук В.С.

УДК 616.36-003.826:616.36.018

МОРФОЛОГІЧНІ ОСНОВИ ОЦІНКИ ПРОГРЕСУВАННЯ ФІБРОЗУ ПЕЧІНКИ У ХВОРИХ НА НЕАЛКОГОЛЬНУ ЖИРОВУ ХВОРОБУ ПЕЧІНКИ НА ТЛІ СИНДРОМУ ІНСУЛІНОРЕЗИСТЕНТНОСТІ

О.С.Хухліна, І.С.Давиденко, О.В.Андрусак, В.С.Гайдичук

Кафедра внутрішньої медицини, клінічної фармакології та професійних хвороб (зав. – проф. М.Ю. Коломоєць), патологічної анатомії та судової медицини (зав. – доц. І.С.Давиденко) Буковинського державного медичного університету, м. Чернівці

Фіброз печінки традиційно розглядають як прогресуючий патологічний процес із численними клітинними та молекулярними механізмами, які призводять до накопичення в її тканині надлишку вуглеводно-протеїнових компонентів позаклітинного матриксу (ПКМ) [1]. За нормальних умов субендотеліальний простір Діссе складається з базальної мембрани синусоїдів і містить перисинусоїдальні зірчасті клітини (ПЗК) Іто [2]. На відміну від інших судин базальна мембрана синусоїда має низьку щільність, що створює ефект фенестрації ендотелію і дозволяє вільніше здійснювати обмін речовин між гепатоцитами та кров'ю [3]. При надмірній активації ПЗК низкою локальних індукторів, поява яких пов'язана з некробіозом гепатоцитів внаслідок дії вірусів гепатиту (В, С, ТТ), сполук важких металів, етанолу і продуктів його метаболізму, автоімунної агресії, ацидозу, гіпоксії, розладів обміну заліза (гемохроматоз), міді тощо, у просторі Діссе накопичуються фібрилоутворювальні колагени I, II та III типів, що призводить до "капіляризації" синусоїдів [4, 5]. Якщо процес активації ПЗК супроводжується неефективною резорбцією ПКМ, а також надмірною регенерацією гепатоцитів, то настає дезорганізація нормальної архітекtonіки тканини печінки, і врешті-решт цироз печінки (ЦП) [6]. Молекулярні механізми розвитку фіброзу печінки, особливостей його клінічного розвитку та гістологічних змін при хронічних вірусних (В, С), автоімунному і токсичних гепатитах, алкогольному стеатогепатиті та цирозах печінки певною мірою розроблені [7, 8]. Стандартом вірогідної діагностики фіброзу є прижиттєва біопсія печінки з гістологічним дослідженням біоптатів та оцінкою стадій фіброзу [9]. Неалкогольна

жирова хвороба печінки (НЖХП), яка найчастіше виникає у хворих на цукровий діабет (ЦД) типу 2, ожиріння тощо і яка причинно-наслідково пов'язана із синдромом інсулінорезистентності (ІР), має свої закономірності клінічного перебігу та морфологічних змін. Зокрема, при НЖХП характер фіброзування печінкової тканини не завжди відповідає критеріям I та II стадій класифікацій фіброзу [10]. Морфологічна класифікація НЖХП за ступенем стеатозу паренхіми, гістологічної активності та стадіями фіброзу, запропонована E.Brunt [10], набула широкого вжитку. Однак лише поодинокі роботи зарубіжних вчених присвячені дослідженню особливостей формування та прогресування фіброзу печінки у хворих на НЖХП. Особливості прогресування фіброзу печінкової тканини та його метаболічні передумови при НЖХП на тлі синдрому ІР практично не вивчалися.

Мета дослідження. Встановити особливості гістологічних маркерів фіброзу печінки при НЖХП, яка розвинулася на тлі ЦД 2 типу.

Матеріал і методи. Обстежено 60 хворих на НЖХП, в тому числі 20 хворих на неалкогольний стеатоз печінки (НСП) у поєднанні із ЦД 2 типу, 40 хворих на неалкогольний стеатогепатит (НСГ) – по 20 м'якої (м.а.) та помірної активності (п.а.), яким проведено прижиттєву біопсію печінки. Проаналізовано 30 аутопсій, смерть яких викликана судинними ускладненнями ЦД типу 2.

Біоптати печінки отримували за допомогою черезшкірної чи лапароскопічної прицільної біопсії, фіксували їх протягом 22 год. у нейтральному забуференому 10% водному розчині формаліну, після чого їх зневоднювали у висхідній батареї етанолу і заливали парафіном. З парафінових блоків виготовляли зрізи товщиною 5 мкм. Парафінові зрізи монтували на неімуногенні предметні скельця Super-Frost®Plus (Germany) з наступним фарбуванням за методикою Н.З.Слищенко (1964). Морфометричні

дослідження виконували з використанням програмного забезпечення "Видеотест.Размер 5.0" (С-Петербург, Росія, 2000) на кафедрі патологічної анатомії Буковинського медуніверситету (м. Чернівці). Визначали площу незмінених гепатоцитів (ПГ, мкм²), площу сполучної тканини (ПСТ, мкм²) та стромально-паренхіматозне співвідношення (СПС) за методикою В.А.Сипливого та ін. [11]. Стадію фіброзу визначали за морфологічною класифікацією E.Brunt із обчисленням індексу фіброзу (ІФ) [10]. Статистичний аналіз проводили з використанням параметричних і непараметричних критеріїв варіаційної статистики.

Результати дослідження та їх обговорення. У 100% обстежених осіб, хворих на НСП, що розвинувся на тлі ЦД типу 2, реєстрували вірогідні фібротичні зміни у печінковій тканині, тобто нульова стадія фіброзу не спостерігалася. І-шу стадію зареєстровано у 40% хворих, II – у 45% та III – у 15%. У групі хворих на НСГ м.а. І-шу стадію фіброзу спостерігали у 10% хворих, II – у 50%, III – у 40%. Порівняльний аналіз розподілу за стадіями фіброзу у хворих на НСГ п.а. показав, що хворих з І-ю стадією фіброзу не було, II стадія спостерігалася у 45% хворих, III – у 50%. У 5% випадків при НСГ п. а. виявлено IV стадію фіброзу, тобто циротичну перебудову паренхіми печінки.

Аналізуючи характер проявів фібротичних змін у печінці при НСП та НСГ, а саме локалізацію та поширеність фіброзу у печінковій тканині, встановлено наявність усіх видів фіброзу, властивих хронічним дифузним захворюванням печінки. Однак фібротичні зміни виявлялися з різною частотою та ступенем їх вираженості. Так, у хворих на НСП та НСГ найчастіше спостерігали (у 100% випадків) перичелюлярний фіброз (рис. 1). Внаслідок надмірного синтезу компонентів ПКМ та відкладання їх у просторі Діссе розвивається перисинусоїдальний тип фіброзу, який ми спостерігали у 90% хворих на НСП та 100% хворих на НСГ. Характерною особливістю фіброзу при НЖХП є первинний розвиток перивенулярного (центролобулярного) фіброзу 3-ї зони печінкової часточки (рис. 2). Такий тип фіброзу у хворих на НСГ спостерігався у 100% випадків, у хворих на НСП – лише у 55%. Згідно з класифікацією НЖХП [10], розвиток перичелюлярного, перисинусоїдального та перивенулярного фіброзу характерний для I-ї стадії фіброзу. Перехід у II стадію характеризується приєднанням до перичелюлярного, перисинусоїдального, фокального або екстенсивного

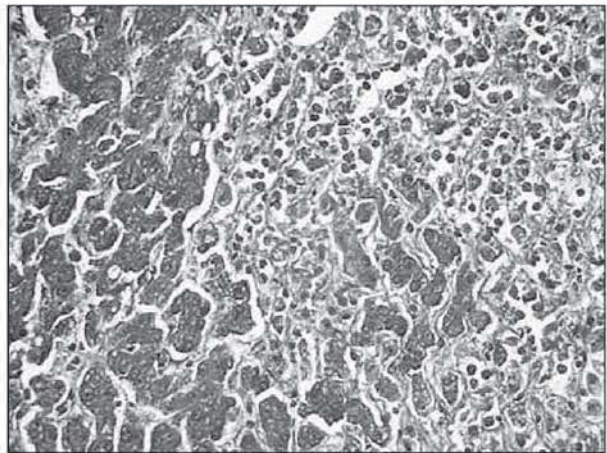


Рис. 1. Неалкогольний стеатогепатит. Дифузний мікроевезикулярний стеатоз печінки. Перичелюлярний, перисинусоїдальний фіброз печінки. Мікропрепарат. Забарвлення за методом М.З.Слінченка. Зб. x17,5.

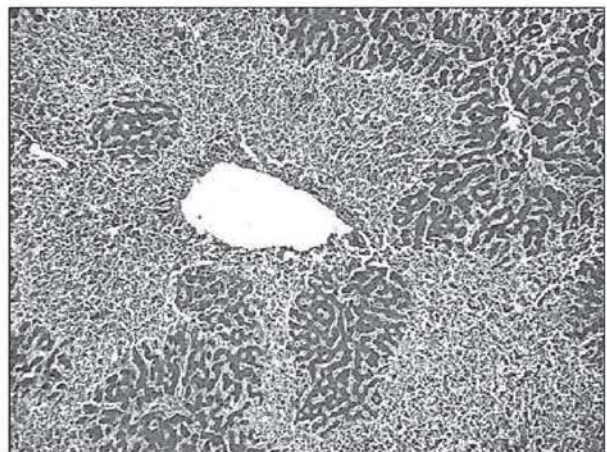


Рис. 2. Неалкогольний стеатогепатит. Дифузний мікроевезикулярний стеатоз печінки. Поширені ступінчасті некрози гепатоцитів. Перивенулярний (центральный) фіброз печінки. Мікропрепарат. Забарвлення за методом М.З.Слінченка. Зб. x17,5.

типу фіброзу 3-ї зони – фіброзу фокального, екстенсивного перипортального типу (рис. 3). Такий тип фіброзу ми спостерігали у 90% хворих на НСГ м. а. та 85% хворих на НСГ п. а., а також у 35% хворих на НСП. III стадія характеризується розвитком мостоподібних фібротичних септ, які утворюються на місці мостоподібних некрозів, септ, що з'єднують фіброз у центрі 3-ї зони з портальним трактом, та наявністю вираженого перипортального фіброзу. Септальний тип фіброзу зареєстрований у 15% хворих на НСП, 40% хворих на НСГ м. а. групи та 50% хворих на НСГ п. а. Отже, у хворих на НЖХП найчастіше трапляється змішаний тип фіброзу.

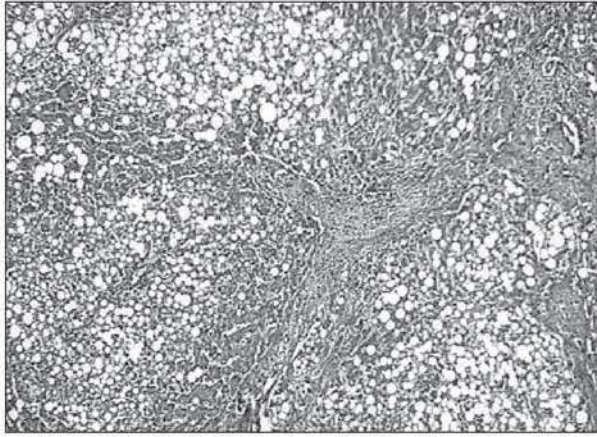

Рис. 3. Неалкогольний стеатогепатит. Дифузний мікро-, макровезикулярний стеатоз печінки понад 66% площі (III ступінь). Портальний та септальний фіброз печінки. Мікропрепарат. Забарвлення за методом М.З.Спінченка. Зб. $\times 17,5$.

У хворих на НСП із ЦД типу 2 на тлі переважно мікровезикулярного стеатозу гепатоцитів було встановлено фіброз змішаного типу з ознаками перичелюлярного, перисинусоїдального, централобулярного та фокального чи екстенсивного портального фіброзу 3-ї зони зі слабо вираженими ознаками поліморфноклітинної інфільтрації. Визначалося потовщення та вогнищева гіалінізація Гліссонової капсули. ПГ у хворих на НСП становила $234,13 \pm 11,55$ мкм², ПСТ – $28,72 \pm 1,71$ мкм², СПС – $0,12 \pm 0,003$. У 35% випадків НСП зареєстровано розширення зони фіброзу навколо портальних трактів з вогнищами гіалінозу. Синусоїди – переважно щілиноподібної форми, подекуди спостерігалася їх капіляризація, просвіт синусоїдів звужений. ІФ при I-й стадії становив $3,2 \pm 0,12$, II – $4,0 \pm 0,21$, III – $5,4 \pm 0,15$, що вірогідно перевищувало показники у I та II стадіях, а також ІФ при АСП ($p < 0,05$). Отже, у хворих на НСП встановлено переважання дифузного фіброзу (перичелюлярного, перисинусоїдального, централобулярного типів) печінкової тканини, який не був наслідком некротичних змін гепатоцитів у минулому.

У хворих на НСГ на тлі макро- та мікровезикулярного стеатозу гепатоцитів встановлено змішаний фіброз моно-, мультилобулярного типу з помірно вираженими ознаками поліморфноклітинної інфільтрації. Капсула печінки вогнищево або дифузно потовщена, гіалінізована, місцями інфільтрована лімфоїдно-гістіоцитарними елементами. Ці інфільтрати вузькими або

широкими сполучнотканинними септами з розширених портальних трактів розповсюджувалися через пластинку між печінковими балками. ПСТ у хворих на НСГ становила $57,5 \pm 2,24$ мкм², СПС – $0,31 \pm 0,011$. У даній групі спостереження були вираженіші явища "капіляризації" синусоїдів, перисинусоїдального, центрального (перивенулярний), портального та септального фіброзу. ІФ при НСГ м. а. в I-й стадії становив $3,5 \pm 0,11$, II – $4,5 \pm 0,23$ ($p < 0,05$), НСГ п. а. – $5,3 \pm 0,22$ ($p < 0,05$), у III стадії у хворих на НСГ м. а. – $6,0 \pm 0,20$, НСГ п. а. – $6,5 \pm 0,19$ ($p < 0,05$), що вірогідно перевищує показники у I та II стадіях ($p < 0,05$).

В результаті аналізу гістологічного матеріалу 5 аутопсії від судинних ускладнень ЦД типу 2, а також при аналізі біоптата печінки хворого на НСГ був встановлений діагноз ЦП з ознаками мультилобулярної запальної інфільтрації та некрозу гепатоцитів. У цих випадках встановлено істотне потовщення капсули печінки з її частковою гіалінізацією, місцями з вогнищевою або дифузною лімфогістіоцитарною інфільтрацією, що розповсюджувалася вздовж вузьких та широких сполучнотканинних септ, які утворилися на місці порто-портальних, порто-центральных або центрально-центральных мостоподібних некрозів. ПСТ становила $126,7 \pm 10,4$ мкм², СПС – $0,62 \pm 0,031$. Від багатьох центральных відділів печінкових часточок лімфоїдно-клітинні інфільтрати поширювалися вздовж трабекул гепатоцитів до портальних трактів, що збігається з формуванням сполучнотканинних септ у місцях загибелі гепатоцитів, які поділили печінкові часточки на псевдочасточки. ІФ у хворих на ЦП становив $7,4 \pm 0,32$.

Висновки. 1. Для неалкогольної жирової хвороби печінки характерна наявність дифузних фібротичних змін у печінковій тканині вже на стадії стеатозу печінки та виражене зростання індексу фіброзу за мірою збільшення ступеня активності стеатогепатиту. При стеатозі печінки переважають I і II стадії фіброзу, при стеатогепатиті – II і III стадії. 2. Неалкогольна жирова хвороба печінки на тлі синдрому інсулінорезистентності супроводжується первинним розвитком і переважанням перичелюлярного, перисинусоїдального і централобулярного фіброзу печінки з подальшим приєднанням фіброзу портального, перипортального та септального типів.

Перспективою подальших досліджень є кореляційний аналіз морфологічних показників стадій фіброзу печінки з біохімічними показниками обміну сполучної тканини при неалкогольній жировій хворобі печінки з метою прогнозування її прогресування в цироз печінки.

Література

1. От редакции. Балльная система оценки морфологических изменений печени при хроническом гепатите // *Рос. ж. гастроэнтерол., гепатол., колопроктол.* – 2004. – Т. 14, № 2. – С. 4-8.
2. Cassiman D., Libbrecht L., Desmet V. Hepatic stellate cell/myofibroblast subpopulations in fibrotic human and rat livers // *J. Hepatol.* – 2002. – V. 36, № 1. – P. 200-209.
3. Bataller R., Brenner D.A. Liver fibrosis // *J. Clin. Invest.* – 2005. – V. 115, № 2. – P. 209-218.
4. Mendler M.H., Kanel G., Govindarajan S. Proposal for a histological scoring and grading system for Non-Alcoholic Fatty Liver Disease // *Liver Int.* – 2005. – V. 25, № 2. – P. 294-304.
5. Павлов Ч.С., Шульпекова Ю.О., Золотаревский В.Б., Ивашкин В.Т. Современные представления о патогенезе, диагностике и лечении фиброза печени // *Рос. ж. гастроэнтерол., гепатол., колопроктол.* – 2005. – Т. 15, № 2. – С. 13-20.
6. Северов М.В., Минакова Е.Г., Макаров А.В. Фиброз печени – новая страница в клинической гепатологии // *Клин. фармакол. и терапия.* – 2003. – Т. 12, № 1. – С. 27-31.
7. Шерлок Ш., Дули Д. Заболевания печени и желчных путей: *Практ. рук.: Пер. с англ. / Под ред. З.Г.Апросиной, Н.А.Мухина.* – М.: ГЭОТАР-МЕД, 2002. – 864 с.
8. От редакции. Эволюция представлений о фиброзе и циррозе печени // *Клин. перспективы гастроэнтерол., гепатол.* – 2005. – № 1. – С. 2-7.
9. Мишушкин О.Н., Леонтьев С.И., Масловский Л.В. и др. Применение дискриминантной шкалы для оценки фиброзообразования в печени у больных с хроническими гепатитами // *Гепатология.* – 2005. – № 1. – С. 16-23.
10. Brunt E.M., Ramrakhiani S., Cordes B.G. et al. Concurrence of Histologic Features of Steatohepatitis with Other Forms of Chronic Liver Disease // *Modern Pathology.* – 2003. – V. 16, № 1. – P. 49-56.
11. Сипливый В.А., Марковский В.Д., Петюнин А.Г. и др. Количественный анализ морфологии печени в определении функциональных резервов при ее циррозе // *Вісн. морфол.* – 2003. – Т. 9, № 2. – С. 245-248.

МОРФОЛОГІЧНІ ОСНОВИ ОЦІНКИ ПРОГРЕСУВАННЯ ФІБРОЗУ ПЕЧІНКИ У ХВОРИХ НА НЕАЛКОГОЛЬНУ ЖИРОВУ ХВОРОБУ ПЕЧІНКИ НА ТЛІ СИНДРОМУ ІНСУЛІНОРЕЗИСТЕНТНОСТІ

О.С.Хухліна, І.С.Давиденко, О.В.Андрусак, В.С.Гайдичук

Резюме. При неалкогольній жировій хворобі печінки (НЖХП) встановлена наявність фіброзу печінкової тканини вже на етапі стеатозу печінки. Індекс фіброзу зростає у міру збільшення ступеня активності стеатогепатиту. Характерною особливістю НЖХП є первинний розвиток і переважання перичелюлярного, перисинусоїдального і центрлобулярного фіброзу печінки з подальшим приєднанням фіброзу портального і септального типів.

Ключові слова: неалкогольна жирова хвороба печінки, фіброз печінки, інсулінорезистентність.

MORPHOLOGICAL PRINCIPLES AN EVALUATION OF PROGRESSING LIVER FIBROSIS IN PATIENTS WITH NONALCOHOLIC FATTY LIVER DISEASE AGAINST A BACKGROUND OF THE SYNDROME OF INSULINRESISTANCE

O.S.Khuhlina, I.S.Davydenko, O.V.Andrusiak, V.S.Haidychuk

Abstract. The presence of hepatic tissue fibrosis already at the stage of liver steatosis is established in case of nonalcoholic fatty liver disease (NAFLD). The index of fibrosis increases as the degree of the steatohepatic activity elevates. A specific peculiarity of NAFLD is the primary development and predomination of pericellular, perisinusoidal, centrolobular liver fibrosis with further joining of the portal and septal types of liver.

Key words: nonalcoholic fatty liver disease, liver fibrosis, insulin resistance.

Bukovinian State Medical University (Chernivtsi)

Надійшла в редакцію 29.09.2005р.