

© Власова О.В., Ахтемійчук Ю.Т.

УДК 611.38-053.31

## БУДОВА ТА АНАТОМІЧНІ ВЗАЄМОВІДНОШЕННЯ ДВНАДЦЯТИПАЛОЇ КИШКИ В НИЖНЬОМУ ПОВЕРСІ ЧЕРЕВНОЇ ПОРОЖНИНИ У НОВОНАРОДЖЕНИХ

О.В.Власова, Ю.Т.Ахтемійчук

Кафедра загальної та оперативної хірургії з топографічною анатомією (зав. – проф. Ф.Г.Кулачек)  
Буковинського державного медичного університету, м. Чернівці

Вагоме значення в дитячій абдомінальній хірургії має природжена та набута патологія дванадцятипалої кишки (ДПК). Складністю діагностики і тяжким клінічним перебігом вирізняються ізольовані травми ДПК. Частіше пошкоджується дистальна половина ДПК, що пов'язано з її топичними особливостями [1-3]. В хірургії новонароджених частою причиною кишкової непрохідності є природжена патологія ДПК [4-6].

Аналіз літератури [7-9] свідчить про відсутність цілісного уявлення про будову ДПК в нижньому поверсі черевної порожнини у дітей раннього віку. Водночас детальні відомості щодо анатомії частин органа відіграють важливе значення у практичній медицині [10, 11].

**Мета дослідження.** Вивчити топографо-анатомічні особливості частин ДПК в нижньому поверсі черевної порожнини у новонароджених.

**Матеріал і методи.** Дослідження виконано на 15 трупах новонароджених обох статей за допомогою морфологічних методів: макроскопії, звичайного препарування, ін'єкції судин рентгеноконтрастною сумішшю [12] з наступним фотографуванням [13] як способу документування та документально-ілюстрування одержаних результатів [14]. Отримані цифрові дані оброблялися методом математичної статистики з використанням програми "Excel".

**Результати дослідження та їх обговорення.** Морфометричні параметри частин ДПК у новонароджених наведені у таблиці, з якої випливає, що найбільша довжина властива для низхідної частини, найбільший діаметр – для горизонтальної частини. Найменшою довжиною характеризується висхідна частина, найменшим діаметром – низхідна частина.

Залежно від вираженості частин виявлені такі форми ДПК у новонароджених: кільцеподібна, U-подібна, V-подібна та С-подібна. Кишка кільцеподібної форми виявлена у 10 новонароджених, С-подібна – 2, U-подібна – 2, V-подібна – 1. ДПК знаходиться у фронтальній площині. По відношенню до очеревини кишка розміщена ретроперитонеально, за винятком верхньої та висхідної частини, остання знаходиться мезоперитонеально. Зверху, справа і спереду ДПК покрита печінкою разом з поперечною ободовою кишкою. Її верхній вигин межує з жовчним міхуром. Спереду і справа кишка в межах верхнього вигину покрита печінково-ободовокишковою зв'язкою. Нижня третина низхідної частини ДПК спереду щільно стикається з поперечною ободовою кишкою.

Низхідна частина ззаду межує з нижньою порожнистою веною, справа – з правою ниркою

Таблиця

Морфометричні параметри частин дванадцятипалої кишки (M±m)

Кількість новонароджених	Низхідна частина		Горизонтальна частина		Висхідна частина	
	довжина, мм	діаметр, мм	довжина, мм	діаметр, мм	довжина, мм	діаметр, мм
15	23,9±0,8	8,0±0,07	22,7±1,6	9,4±0,4	10,8±0,5	8,7±0,1

(12 випадків). Права ободовокишкова артерія простягається косо (зверху вниз, зліва направо) по передній поверхні нижнього вигину ДПК в напрямку висхідної ободової кишки. Брижа тонкої кишки покриває нижню третину низхідної частини, горизонтальну частину (рис. 1) і дванадцятипало-порожньокишковий вигин. Корінь брижі має косий напрямок (зліва направо, зверху вниз). Задньою поверхнею ДПК щільно фіксована до задньої черевної стінки.

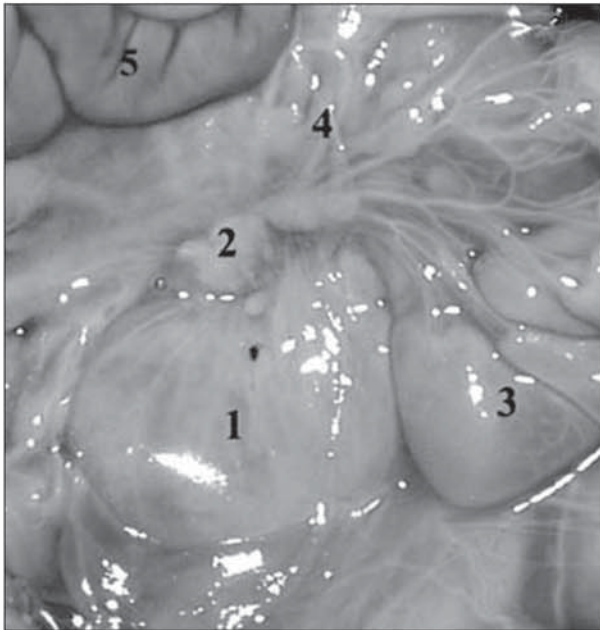

Рис. 1. Органи черевної порожнини у новонародженого (брижа тонкої кишки зміщена краніально). Макропрепарат. Збільшення 1,4

1 – горизонтальна частина дванадцятипалої кишки; 2 – підшлункова залоза; 3 – петля тонкої кишки; 4 – брижа тонкої кишки; 5 – поперечна ободова кишка.

Горизонтальна частина спереду косо перетинається коренем брижі тонкої кишки, стикаючись з петлями тонкої кишки, медіально – щільно зрощена (як і низхідна частина) з голівкою підшлункової залози, ззаду межує з нижньою порожнистою веною та аортою. Нижнім краєм горизонтальна частина межує з петлею сигмоподібної ободової кишки (рис. 2).

Висхідна частина ДПК спереду вздовж своєї осі перетинається коренем брижі тонкої кишки. Медіально, у щілині між нею та голівкою підшлункової залози, простягаються верхні брижові судини.

Ззаду висхідна частина межує з черевною частиною аорти, а зліва – з лівою ниркою, не

стикаючись з нею. Дванадцятипало-порожньокишковий вигин зверху досягає тіла підшлункової залози, а ззаду частіше (11 випадків) прилягає до лівої надниркової залози. Він прикріплюється до кореня брижі тонкої кишки за допомогою зв'язки Трейтца. Зліва від вигину визначається очеревинна заглибина, обмежена верхньою та нижньою дуоденальними складками. У товщі верхньої складки простягається нижня брижова вена. Верхня дуоденальна складка по-

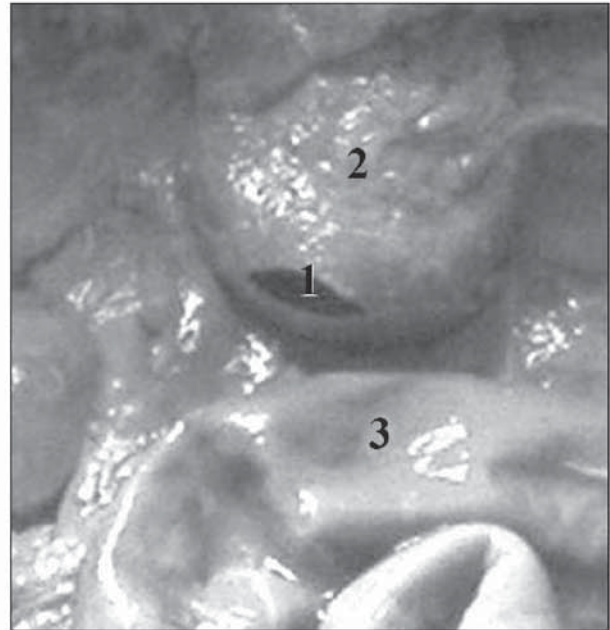


Рис. 2. Органи нижнього поверху черевної порожнини у новонародженого. Макропрепарат. Збільшення 1,3

1 – горизонтальна частина дванадцятипалої кишки; 2 – підшлункова залоза; 3 – сигмоподібна ободова кишка.

чинається від дванадцятипало-порожньокишкового вигину, прямує зверху вниз, справа наліво. Складка має серпоподібну форму. Нижня дуоденальна складка прямує від дванадцятипало-порожньокишкового вигину до заднього листка пристінкової очеревини.

Уздовж висхідної частини ДПК спереду простягається корінь брижі тонкої кишки, окрім випадків С-подібної форми. Збоку висхідної частини знаходиться ліва нирка, з якою кишка частіше не стикається, ззаду – ліві ниркові судини, медіально – верхні брижові судини. Дванадцятипало-порожньокишковий вигин зверху стикається з тілом підшлункової залози і задньою стінкою шлунка, окрім випадків С-подібної та U-подібної форми ДПК.

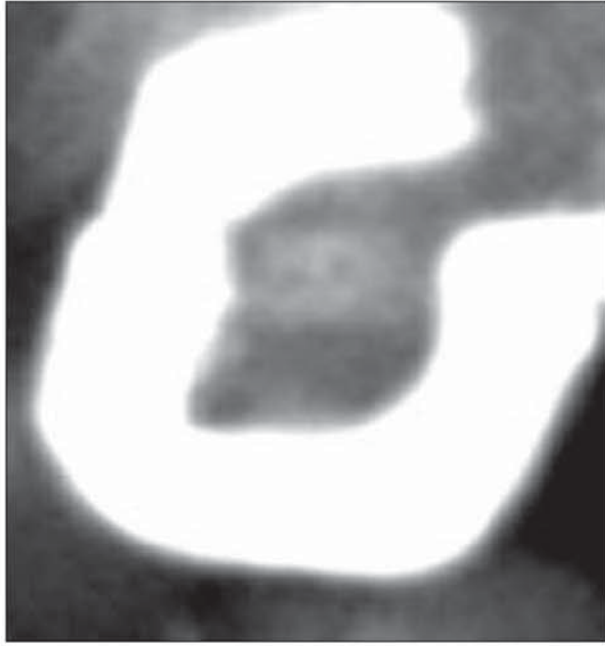

Рис. 3. Фоторентгенограма дванадцятипалої кишки новонародженого, заповненої рентгеноконтрастною сумішшю. Збільшення 1,6.

При рентгенологічному дослідженні верхня частина ДПК кільцеподібної форми визначається на рівні тіла I поперекового хребця (рис. 3). Верхній вигин знаходиться правіше хребетного стовпа на рівні I поперекового хребця. Низхідна частина прямує справа вздовж хребта від рівня нижнього краю тіла I до нижнього краю тіла III поперекових хребців. Нижній вигин ДПК знаходиться в проекції III поперекового хребця. Горизонтальна частина визначається перпендикулярно до хребта на рівні міжхребцевого проміжку між III і IV поперековими хребцями, утворює каудальний вигин. Проекція висхідної частини визначається зліва від хребетного стовпа, в проекції поперечних відростків III-II поперекових хребців, дванадцятипало-порожньокишковий вигин – на рівні міжхребцевого проміжку між I і II поперековими хребцями.

У ДПК U-подібної форми проекція низхідної частини визначається в межах від I до IV поперекових хребців. Нижня частина дуже корот-

ка, відповідає IV поперековому хребцю або міжхребцевому проміжку між III і IV поперековими хребцями. Висхідна частина ДПК знаходиться в межах від III до I поперекових хребців, дванадцятипало-порожньокишковий вигин – на рівні I поперекового хребця або міжхребцевого проміжку між I і II поперековими хребцями.

Верхня частина ДПК C-подібної форми визначається на рівні міжхребцевого проміжку між I і II поперековими хребцями. Проекція низхідної частини відповідає рівню I-III поперекових хребців, утворює правобічний дугоподібний вигин. Горизонтальна частина знаходиться перпендикулярно до проекції хребта на рівні міжхребцевого проміжку між III і IV поперековими хребцями, іноді на рівні IV поперекового хребця. Дванадцятипало-порожньокишковий вигин відповідає рівню нижнього краю тіла IV поперекового хребця.

При V-подібній формі ДПК низхідна частина знаходиться в проекції верхнього краю тіла I поперекового хребця зліва і прямує косо (зліва направо і зверху вниз) до верхнього краю III поперекового хребця. Висхідна частина прямує косо (справа наліво і знизу вверху) до рівня верхнього краю поперечного відростка II поперекового хребця. Дванадцятипало-порожньокишковий вигин визначається на рівні міжхребцевого проміжку між I і II поперековими хребцями.

**Висновки.** 1. Типовою формою дванадцятипалої кишки (ДПК) у новонароджених є кільцеподібна, яка виявляється найчастіше; зрідка трапляється кишка V-подібної форми. 2. Топографо-анатомічні взаємовідношення та варіабельність форми ДПК новонароджених зумовлені особливостями її остаточної фіксації до задньої черевної стінки. 3. Склетотопічно частини ДПК у нижньому поверсі черевної порожнини новонароджених визначаються в межах тіл II-IV поперекових хребців.

**Перспективи наукового пошуку.** Доцільно визначити типові анатомічні варіанти ДПК у новонароджених за умов різноманітної природженої патології органів травлення.

#### Література

1. Цуман В.Г., Щербина В.И., Машков А.Е. и др. Изолированные повреждения забрюшинной части двенадцатиперстной кишки у детей // *Дет. хирургия.* – 2002. – № 3 – С. 4-7.
2. Новиков А.С., Уракчеев М.К., Богданов С.В. Повреждения двенадцатиперстной кишки // *Вестн. хирургии.* – 1998. – Т. 157, № 6. – С. 49-53.
3. Ходоровский В.И., Кабиш В.П., Ружицкий А.А. та ін. Поперечный разрыв висхідной частини дванадцятипалої кишки // *Клін. хірургія.* – 2004. – № 1. – С. 57.
4. Тарасенко С.В., Копейкин А.А., Пашкин Х.П., Анашкин В.И. Редкие причины дуоденальной непроходимости // *Вестн. хирургии.* – 2003. – Т. 162, № 4. – С. 95-96.
5. Ива-

нов В.В., Аксельров В.М., Аксельров М.А., Алехин П.М. Лечение врожденной непроходимости двенадцатиперстной кишки у новорожденных // Дет. хирургия. – 2004. – № 4. – С.7-8. 6. Москаленко В.З., Сопов Г.А., Веселый С.В. и др. Врожденная дуоденальная непроходимость у детей // Матер. XXI з'їзду хірургів України. – Т. 2. – Запоріжжя, 2005. – С. 138-141. 7. Ахмедова М.С., Чурикова А.С. Возрастные изменения морфометрических параметров двенадцатиперстной кишки у человека / Тез. докл. III конгр. Междунар. ассоц. морфологов // Морфол. – 1996. – Т. 109, № 2. – С. 57. 8. Ахмедова М.С., Касимходжаев М. Возрастные особенности скелетотопии двенадцатиперстной кишки у человека // Тез. докл. IV конгр. Междунар. ассоц. морфологов // Морфол. – 1998. – Т. 113, № 3. – С. 20. 9. Виклюк Л. Морфофункціональні особливості судинного русла частин дванадцятипалої кишки // Матер. 6-го міжнар. мед. конгр. студ. та молодих вчених. – Тернопіль: Укрмедкнига, 2002. – С. 263. 10. Паринський В.О., Феджага О.П., Пасічник І.В. Особливості форми дванадцятипалої кишки, які перешкоджають проведенню зонда при антеградних способах інтубації тонкої кишки // Вісн. морфології. – 2003. – № 1. – С. 37-38. 11. Кочубей В.Г., Бульгин В.Я. Топографо-анатомические варианты дуоденоюнального угла в хирургии желудка / Тез. докл. III конгр. Междунар. ассоц. морфологов // Морфол. – 1996. – Т. 109, № 2. – С. 62. 12. Власова О.В. Вивчення анатомії дванадцятипалої кишки за допомогою ін'єкції рентгеноконтрастної маси // Матер. міжнар. наук.-практ. конф. студ., молодих вчених, лікарів та викладачів "Суч. пробл. клін. та теор. медицини". – Суми, 2005. – С. 45-46. 13. Ахтемійчук Ю.Т., Цигало О.В. Фотодокументування морфологічних досліджень // Вісн. морфології. – 2000. – № 2 – С. 327-329. 14. Каган И.И. Микрохирургическая анатомия как анатомическая основа микрохирургии // Морфол. – 1999. – Т. 116, № 5. – С. 7-11.

#### БУДОВА ТА АНАТОМІЧНІ ВЗАЄМОВІДНОШЕННЯ ДВАНАДЦЯТИПАЛОЇ КИШКИ В НИЖНЬОМУ ПОВЕРСІ ЧЕРЕВНОЇ ПОРОЖНИНИ У НОВОНАРОДЖЕНИХ

О.В.Власова, Ю.Т.Ахтемійчук

**Резюме.** Анатомічні особливості частин дванадцятипалої кишки (ДПК) в нижньому поверсі черевної порожнини вивчені на 15 трупах новонароджених обох статей за допомогою макроскопії, ін'єкції кровоносних судин, морфометрії та рентгенографії. Найбільшою довжиною характеризується низхідна частина дванадцятипалої кишки, а найбільшим діаметром – горизонтальна. Типовою зовнішньою формою дванадцятипалої кишки є кільцеподібна, яка виявлена у 10 випадках. Анатомічна варіабельність дванадцятипалої кишки зумовлена особливостями її фіксації до задньої черевної стінки. В нижньому поверсі черевної порожнини проекція дванадцятипалої кишки визначається на рівні II-IV поперекових хребців.

**Ключові слова:** дванадцятипала кишка, новонароджені, анатомія, людина.

#### THE STRUCTURE AND ANATOMICAL CORRELATIONS OF THE DUODENUM IN THE LOWER STOREY OF THE PERITONEAL CAVITY IN NEWBORNS

O.V.Vlasova, Yu.T.Akhtemiiuchuk

**Abstract.** The anatomical peculiarities of the portions of the duodenum in the lower storey of the peritoneal cavity have been studied on 15 corpses of newborns of both sexes by means of macroscopy, injecting the blood vessels, morphometry and roentgenography. The descending portion of the duodenum is characterized by the greatest length, whereas the horizontal one is known to have the largest diameter. The typical external form of the duodenum is ring-shaped that is detected in 10 cases. The anatomical variability of the duodenum is stipulated by the peculiarities of its fixation to the posterior abdominal wall. The projection of the duodenum in the lowel storey of the abdominal cavity is determined at the level of lumbar vertebrae II-IV.

**Key words:** duodenum, newborns, anatomy, human being.

Bukovinian State Medical University (Chernivtsi)

Надійшла в редакцію 12.09.2005 р.