

ОПТИМІЗАЦІЯ ХІРУРГІЧНОЇ ТАКТИКИ З ПРИВОДУ ПОШКОДЖЕНЬ ТОВСТОЇ КИШКИ В ЛЮДЕЙ ЛІТНЬОГО І СТАРЕЧОГО ВІКУ

В.В.Бойко, В.П.Польовий

Інститут загальної та невідкладної хірургії АМН України (м. Харків), Буковинський державний медичний університет (м. Чернівці)

В останні роки в Україні, як і в усьому світі, особливого соціально-медичного значення набувають травматичні ушкодження живота, які становлять 1,5-1,8% травм мирного часу, причому частота тяжкого їх перебігу продовжує зростати. Однією з частих причин летальних наслідків при тяжкій механічній травмі і пораненнях є ушкодження органів черевної порожнини та заочервного простору, що призводить до раннього розвитку різноманітних загальних і місцевих ускладнень. У великих міських центрах смертність при ножових пораненнях досягає 3%, при вогнепальних – 12%, при тупих травмах – 25%, а частота ускладнень – 44% [1-3].

Ушкодження товстої кишки, як відкриті, так і закриті, відносяться до тяжких травм, які ускладнюються у понад 60% випадків, закінчуються високою (понад 30%) летальністю (И.М.Мамедов и др., 1986). Особливою є група пацієнтів літнього та старечого віку з ушкодженням органів черевної порожнини. За даними E.L.Nannan et al. [4], в останні роки кількість абдомінальних травм збільшилася на 17,6% серед постраждалих літнього віку та на 16,4% – старечого віку. Результати лікування травматичних ушкоджень у хворих старшої вікової категорії значно поступаються результатам лікування пацієнтів молодшого віку. Смертність при травматичних ушкодженнях живота збільшилася у пацієнтів 64-85 років і старше на 12,3-15,8%, у порівнянні з пацієнтами віком 40-64 роки.

Матеріал і методи. Під нашим спостереженням у Харківській лікарні швидкої медичної допомоги ім. проф. А.И.Мещанинова та обласній лікарні швидкої медич-

ної допомоги м. Чернівці за 2002-2005 рр. перебував 51 пацієнт з травматичним ушкодженням товстої кишки: у 35 (68,6%) були колото-різані рани, 11 (21,6%) – тупі, 5 (9,8%) – вогнепальні. Усі хворі розподілені за віковими групами: 40-64 роки (19 пацієнтів) – I група порівняння; 65-85 років – II група – контрольна: 17 пацієнтів, прооперованих за загальноприйнятою методикою; III група – 15 пацієнтів віком 65-85 років, прооперованих за власною методикою. Рани правої половини товстої кишки були у 22 (43,1%) постраждалих, лівої – 24 (47%), декількох сегментів – 5 (9,8%). Всім їм виконані оперативні втручання. У I і II групах перевагу віддавали зашиванню кишко-вих ран трирядним швом з наступною трансанальною декомпресією. У двох випадках поширеної травми сліпої та висхідної ободової кишок виконали правобічну геміколектомію (хворі I групи), у двох випадках тяжкої травми лівої половини товстої кишки – виведення ушкодженої петлі. Померли 13 (25,5%) пацієнтів: 7 (13,7%) – від перитоніту, 6 (11,8%) з

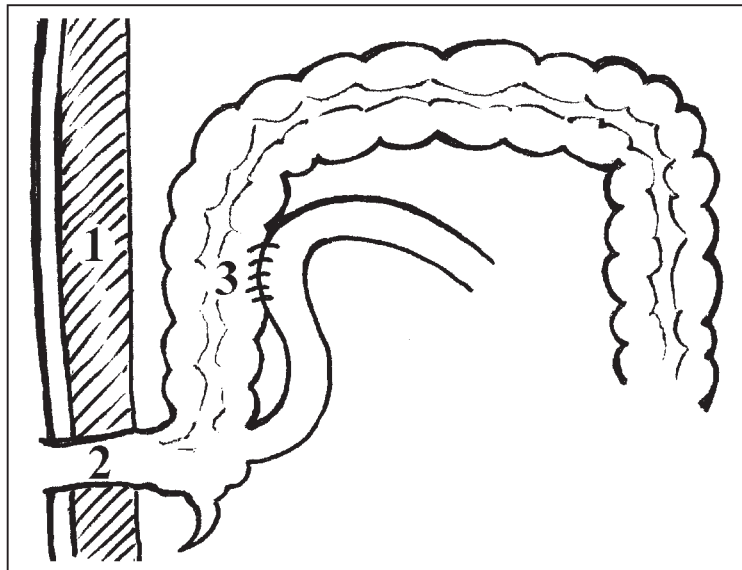


Рис. Схема авторського методу цекостомії: 1 – передня черевна стінка; 2 – цекостома; 3 – клубово-товстокишковий анастомоз.

поєднаними ушкодженнями – від крововтрати та шоку. З 38 (74,5%) одужалих пацієнтів, у 18 (35,3%) виникли ускладнення, з них септичні – у 16 (31,4%).

Суть запропонованої методики (рисунок) полягає в тому, що після виконання операційного прийому (зашивання кишки і т.п.) на відстані 5-6 см від ілеоцекального кут накладають клубово-товстокишковий анастомоз. Купол сліпої кишки виводять назовні в правій боковій ділянці у вигляді розвантажувальної апендикостоми або цекостоми. Залежно від ступеня розповсюдження перитоніту через стоми проводять декомпресію кишечника за допомогою інтестинального зонда. Зі стабілізацією стану хворого зонд видаляють. Цекостома поступово занурюється в черевну порожнину і з часом самостійно закривається.

Результати дослідження та їх обговорення. У пацієнтів віком від 50 до 64 років з тяжкою травмою (оцінка за шкалою ISS – 26 і більше) і помірними ушкодженнями (ISS – 16-25) наявність одного або декількох хронічних захворювань не підвищувало відносного ризику смерті, але при ушкодженнях легкого ступеня (ISS<16) ризик смерті збільшувався. Для пацієнтів віком 65 років і старше з тяжким, помірним та легким ступенями ушкоджень спостерігалася така сама тенденція [5].

Показники летальності для хворих з абдомінальною травмою літнього і старечого віку в усіх країнах високі (20,7-60,1%) і зростають зі збільшенням тяжкості травми та віку [3-5]. Вид травми, інтервал між травмуванням та госпіталізацією, запізнiла діагностика, поєднана патологія та вік є основними факторами, які визначають тяжкість клініки, прогноз і лікувальну тактику [6].

Труднощі діагностики ушкоджень товстої кишки, особливо при закритій травмі, спричинені недостатньою інформативністю фізичних методів обстеження хворого, а також маскуванням ураження струсом мозку і шоківим станом. Максимальну інформативність діагностичних прийомів забезпечують інструментальні та клініко-лабораторні методи дослідження. При стабільному стані постраждалих застосовували весь комплекс діагностичних досліджень (рентгенологічне, ендоскопічне та ультразвукове).

Постраждалих з травматичним шоком доставляли одразу в операційну, де проводили протишокову терапію, рентгенодослідження, лапароцентез і катетеризацію сечового міхура. При підозрі травматичного ушкодження кишечника

виконували оглядову рентгеноскопію або рентгенографію черевної порожнини. У 63,2% випадків виявили вільний газ в очеревинній порожнині. Лапароскопію виконували при відсутності переконливих клінічних даних за "гострий живіт".

За наявності пошкоджень кишечника виконували лапаротомію відразу після клінічного обстеження, що дозволяло негайно розв'язувати діагностичні, тактичні та лікувальні завдання. Комплекс протишовкових заходів проводили одночасно з підготовкою хірургічної бригади до хірургічного втручання.

Обсяг оперативних втручань індивідуалізований і відповідав характерові патології [6]. Хірургічна тактика з приводу ушкоджень товстої кишки в усіх групах хворих залежала від характеру поранень, наявності перитоніту. У зв'язку з цим виділено три групи ушкоджень: 1) ізольовані ушкодження без інфікування черевної порожнини; 2) ізольовані ушкодження з помірним інфікуванням (до 12 год); 3) численні ушкодження з порушенням кровообігу та перитонітом. Постраждалим першої групи рану зашивали, операцію закінчували девульсією відхідника. Пацієнтам другої групи після зашивання або резекції товстої кишки наклали розвантажувальну колостому. У процесі лікування пацієнтів третьої групи виконували резекцію товстої кишки з виведенням двоствольного або одноствольного протиприродного відхідника.

При зіставленні показників летальності в досліджуваних групах виявилось, що високий показник летальності був у I групі з ушкодженням товстої кишки (34,6%; 13 осіб), що не узгоджується з даними літератури [4] у зв'язку з наявністю в цій групі тяжкохворих з вогнепальними пораненнями черевної порожнини. У другій групі летальність (36,8%; 14 осіб) вища на 8%, ніж у третій групі (28,6%; 11 осіб), хворі якої оперовані за власною методикою. У III групі на 2% виявилася нижчою і кількість післяопераційних септичних ускладнень, що, можливо, свідчить про зменшення мікробної транслокації.

Вважається, що ризик оперативного втручання на тлі агресивної товстокишкової інфекції, вікової інволюції організму і тяжкої поєднаної патології занадто високий, а ефективність сумнівна. Дані вітчизняної літератури з приводу застосування методів раннього хірургічного лікування літніх людей суперечливі, не дають повного уявлення про їхню ефективність, не да-

ють чіткої відповіді на питання стосовно етапності хірургічної корекції.

У цієї категорії хворих при встановленні ступеня тяжкості патологічного процесу і наявності ускладнень слід використовувати тільки малоінвазивні втручання – лапароскопію, лапароцентез, що мінімально обтяжує загальний стан хворого у випадку конверсії.

Отже, використання запропонованої методики в ургентній хірургії ушкоджень товстої кишки сприяє зменшенню кількості післяопераційних септичних ускладнень та повторних оперативних втручань, зниженню летальності,

особливо пацієнтів літнього і старечого віку.

Висновок. Використання запропонованої методики цекостомії сприяє зменшенню післяопераційних септичних ускладнень (на 2%) та зниженню летальності на (8%) у постраждалих літнього і старечого віку з травматичними ушкодженнями товстої кишки.

Перспективи наукового пошуку полягають у доцільності подальшого вивчення віддалених результатів лікування хворих з абдомінальною травмою та розробки індивідуальної лікувальної тактики у постраждалих літнього і старечого віку.

Література

1. Корж М.О., Танькут В.О. Донцов В.В. Дорожньо-транспортний травматизм як гостра медична та соціальна проблема // *Ортопед., травматол. и протезир.* – 2000. – № 4. – С. 5-8.
2. Міміношвілі О.І., Сомов А.Д., Антонюк О.С. та ін. Малоінвазивні методи в діагностиці і лікуванні абдомінальної травми // *Одес. мед. ж.* – 2004. – № 4. – С. 53-56.
3. Kirby R.R., Taylor W.R., Civetta J.M. *Handbook of critical care.* – Philadelphia; N.Y.: Lippencott-Raven, 2002. – P. 280-293.
4. Hannan E.L., Waller C.N., Farrell L.S., Rossati C.H. *Elderly trauma inpatients in new york state: 1994-1998* // *J. Trauma.* – 2004. – V. 56. – P. 1297-1304.
5. McGwin G.Jr., MacLennan P.A., Fife J.V. et al. *Preexisting conditions and mortality in older trauma patients* // *J. Trauma.* – 2004. – V. 56. – P. 1291-1296.
6. Сідий А.В., Безкоровайний В.І., Нетков А.Д. Травма живота з ушкодженням порожнистих органів: діагностика і лікування // *Одес. мед. ж.* – 2004. – № 4. – С. 70-72.

ОПТИМІЗАЦІЯ ХІРУРГІЧНОЇ ТАКТИКИ З ПРИВОДУ ПОШКОДЖЕНЬ ТОВСТОЇ КИШКИ В ЛЮДЕЙ ЛІТНЬОГО І СТАРЕЧОГО ВІКУ

В.В.Бойко, В.П.Польовий

Резюме. Проведений аналіз 51 оперативного втручання з приводу травматичних ушкоджень товстої кишки в осіб літнього і старечого віку. При застосуванні авторської методики цекостомії кількість післяопераційних септичних ускладнень зменшилася на 2%, а летальність – на 8%.

Ключові слова: травматичні ушкодження, товста кишка, літній і старечий вік.

OPTIMIZATION OF SURGICAL TACTICS FOR INJURIES OF THE LARGE INTESTINE IN PATIENTS OF ELDERLY AND SENILE AGE

V.V.Boiko, V.P.Poliovyi

Abstract. An analysis of 51 surgical interventions for traumatic injuries of the large intestine in persons of elderly and senile age has been carried out. When using the authors' technique of cecostomy, the number of postoperative septic complications decreased by 2% and the lethality rate – by 8%.

Key words: traumatic injuries, large intestine, elderly and senile age.

Institute of General and Urgent Surgery Academy of Medical Science of Ukraine (Kharkiv),
Bukovinian State Medical University (Chernivtsi)

Надійшла в редакцію 07.09.2005 р.