

УДК 611.955/.957.013-053.15

DOI: 10.24061/1727-0847.21.1.2022.13

Т. В. Хмара, О. М. Слободян*

*Кафедри анатомії людини імені М. Г. Туркевича (зав. – проф. В. В. Кривецький); *анатомії, клінічної анатомії та оперативної хірургії (зав. – проф. О. М. Слободян) Буковинського державного медичного університету МОЗ України, м. Чернівці*

АТИПОВИЙ ВАРІАНТ ФЕТАЛЬНОЇ ТОПОГРАФІЇ ОРГАНІВ ЧЕРЕВНОЇ ПОРОЖНИНИ

Резюме. Наведено атиповий випадок топографії органів черевної порожнини у плода 5 місяців. Описані варіанти зовнішньої будови і синтопії печінки, селезінки, шлунка, деяких частин тонкої та товстої кишок, а також високе розміщення сліпої кишки, відсутність висхідної ободової кишки і кардіальної частини шлунка у плода зацікавлять як морфологів, так і фетальних хірургів.

Ключові слова: печінка, селезінка, шлунок, сліпа кишка, ободова кишка, плід, атипова топографія.

Фетальні операції, як жодні інші втручання, вимагають докладного топографо-анатомічного обґрунтування і детальних відомостей з анатомії органів, судин і нервів у плодів людини різного віку [1-4]. Активний розвиток за останні роки перинатальної медицини ставить перед морфологами цілу низку питань щодо фетальної топографії та індивідуальної анатомічної мінливості органів і структур різних ділянок тіла у плодів людини. Під час макромікроскопічного препарування органів черевної порожнини у 5-місячного плода людини 175,0 мм тим'яно-куприкової довжини (ТКД) виявлені варіанти зовнішньої будови і синтопії печінки, селезінки, шлунка, окремих частин тонкої та товстої кишок. У цього плода людини більша частина печінки розміщувалася в правій підребровій ділянці, а незначна частина її лівої частки знаходилася зліва від передньої серединної лінії. Зазначимо, що права частка печінки за формою сплюснена, подібна до шапки великого гриба, а лівій її частці притаманна згладжена багатокутна форма. Поперечний розмір печінки на рівні нижнього краю становить 51,0 мм, висота правої частки печінки на рівні задньої пахової лінії дорівнює 33,0 мм, а лівої частки – 16,0 мм. Передньозадній розмір правої частки печінки на рівні передньої пахової артерії становить 34,0 мм, а лівої частки – 22,0 мм.

Жовчний міхур, видовженої овальної форми, розміщувався у заглибині на нутрощевій поверхні правої частки печінки. Довжина жовчного міхура дорівнює 19,0 мм і ширина (на рівні середньої частини його тіла) – 7,0 мм. Зліва до бічної стінки жовчного міхура щільно прилягає, прямокутної форми, квадратна частка печінки, довжина якої становить 23,0 мм і ширина – 11,0 мм. Справа до бічної стінки жовчного міхура примикає паренхіма додаткової частки печінки, яка відмежована від її правої частки двома щілинами поздовжнього напрямку, довжиною 17,0 і 15,0 мм. Додаткова частка, видовженої пірамідної форми має довжину 21,0 мм та висоту 6,0 мм (рис. 1).

До нутрощевій поверхні правої частки печінки, латеральніше додаткової частки, прилягає сліпа кишка та червоподібний відросток. Клубово-сліпокишковий сегмент визначається під правою часткою печінки. Внаслідок того, що сліпа кишка на рівні нижнього краю печінки справа переходить у поперечну ободову кишку, висхідна ободова кишка не визначається. Поперечна ободова кишка має звивистий характер, причому її права частина повністю прикрита печінкою, а ліва частина – селезінкою. Загальна довжина поперечної ободової кишки становить 65,0 мм. Можна припустити, що високе розміщення сліпої кишки є наслідком по-

рушення повороту кишечника, і зокрема клубово-сліпокишкової ділянки, у зародків і передплідів людини з фіксацією сліпої кишки під печінкою та затримкою росту поперечної ободової кишки. Атипове високе топографічне положення сліпої кишки спричинює порушення морфогенезу проксимального сегмента товстої кишки, відсутність висхідної ободової кишки та безпосереднє продовження сліпої кишки у поперечну ободову кишку.

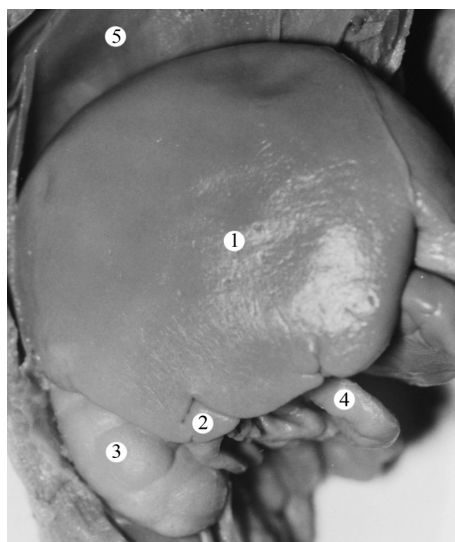


Рис. 1. Органи верхнього поверху черевної порожнини плода 175,0 мм ТКД. Права бічна проекція. Фото макропрепарату. Зб. 2,4^а: 1 – права частка печінки; 2 – додаткова частка печінки; 3 – права нирка; 4 – поперечна ободова кишка; 5 – діафрагма

Селезінка сплюсненої півмісяцевої форми розміщується вертикально у лівій підребровій ділянці. У селезінці розрізняються дещо випукла бічна та плоска нутрошева поверхні, передній і задній краї. Передній край селезінки тісно прилягає до лівої частки печінки (рис. 2). Уздовж переднього краю селезінки визначаються чотири різної глибини щілини, які мають горизонтальний напрямок. Задній край селезінки півмісяцевої форми і помітно загострений. Верхній кінець селезінки згладжений і тісно прилягає до лівого купола діафрагми, а нижній кінець органа знаходиться на 13,0 мм нижче лівої частини поперечної ободової кишки. Слід зазначити, що на нутрощевій поверхні селезінки визначаються різної довжини і глибини п'ять борозен, які мають сагітальний напрямок. Окрім цього, спостерігаються коротенькі борозни косоного напрямку. Ворота селезінки розміщуються в нижній третині нутрощевій поверхні селезінки, тобто ближче до її нижнього кінця. Висота селезінки дорівнює 36,0 мм, ширина – 22,0 мм і товщина (в середній частині) – 8,0 мм.

У плода шлунок розміщений вертикально. У шлунку розрізняється дно, тіло і воротарна частина, передня та задня поверхні, виражена велика та дещо згладжена мала кривини. Ширина шлунка на рівні дна становить 9,0 мм, а на рівні воротарної частини – 16,0 мм, внаслідок чого кардіальна частина шлунка чітко не визначається.

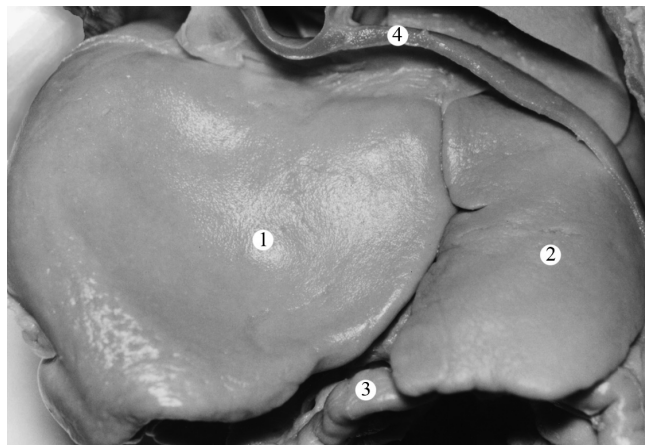


Рис. 2. Органи верхнього поверху черевної порожнини плода 175,0 мм ТКД. Передня проекція. Фото макропрепарату. Зб. 2,3^а: 1 – ліва частка печінки; 2 – селезінка; 3 – поперечна ободова кишка; 4 – діафрагма

Вважаємо, що наведений атиповий випадок топографії органів черевної порожнини у плода 5 місяців зацікавить fetальних хірургів.

Висновок. Виникнення варіантів зовнішньої будови, форми і розмірів печінки, селезінки, шлунка, деяких частин тонкої та товстої кишок залежить від становлення їхніх просторово-часових взаємовідношень упродовж пренатального періо-

ду онтогенезу людини, а також від стану функціональної активності певного органа в плодовому періоді розвитку.

Атипове високе топографічне положення сліпої кишки спричиняє порушення морфогенезу проксимального сегмента товстої кишки, відсутність висхідної ободової кишки та безпосереднє продовження сліпої кишки у поперечну ободову кишку.

Список використаної літератури

1. Ахтемійчук ЮТ. Перинатальна анатомія як напрям наукових досліджень. В: Ахтемійчук ЮТ, редактор. Матер. 2-го наук. симпозиуму Анатомо-хірургічні аспекти дитячої гастроентерології; 2010 Тра 21; Чернівці. Чернівці: Медуніверситет; 2010, с. 5-7.
2. Башмакова НВ, Косовцова НВ. Фетальная хирургия: достижения и проблемы. Доктор Ру. 2017;13(142)-14(143):31-6. <https://journaldoctor.ru/catalog/akusherstvo/fetalnaya-khirurgiya/>.
3. Железнов ЛМ, Галеева ЕН, Лисицкая СВ, Лященко ДН, Михайлов СН, Попова РА. Топографическая анатомия плода – прикладное и теоретическое значение. Морфология. 2006;129(4):51.
4. Woitek R, Brugger PC, Asenbaum U, Furtner J, Prayer D. Fetal magnetic resonance imaging of thoracic and abdominal malformations. Radiologe. 2013;53(2):123-9. doi: 10.1007/s00117-012-2400-6.

References

1. Akhtemiychuk Yu T. Perynatal'na anatomiya yak napryam naukovykh doslidzhen'. V: Akhtemiychuk YUT, redaktor. Mater. 2-ho nauk. symposiumu Anatomo-khirurhichni aspekty dytyachoyi gastroenterolohiyi; 2010 Tra 21; Chernivtsi. Chernivtsi: Meduniversytet; 2010, s. 5-7. [in Ukrainian].
2. Bashmakova NV, Kosovtsova NV. Fetal'naya khirurgiya: dostizheniya i problemy. Doktor Ru. 2017;13(142)-14(143):31-6. <https://journaldoctor.ru/catalog/akusherstvo/fetalnaya-khirurgiya/>. [in Russian].
3. Zheleznov LM, Galeeva YEN, Lisitskaya SV, Lyashchenko DN, Mikhaylov SN, Popova RA. Topograficheskaya anatomiya ploda – prikladnoye i teoreticheskoye znacheneye. Morfologiya. 2006;129(4):51. [in Russian].
4. Woitek R, Brugger PC, Asenbaum U, Furtner J, Prayer D. Fetal magnetic resonance imaging of thoracic and abdominal malformations. Radiologe. 2013;53(2):123-9. doi: 10.1007/s00117-012-2400-6.

ATYPICAL VARIANT OF FETAL TOPOGRAPHY OF THE ABDOMINAL CAVITY

Abstract. An atypical case of the topography of the abdominal organs in a 5-month-old fetus is presented. The described variants of the external structure and syntopy of the liver, spleen, stomach, some parts of the small and large intestines, as well as the high position of the caecum, the absence of the ascending colon and the cardiac part of the stomach in the fetus will be of interest to both morphologists and fetal surgeons.

Key words: liver, spleen, stomach, caecum, colon, fetus, atypical topography.

Відомості про авторів:

Хмара Тетяна Володимирівна – доктор медичних наук, професор кафедри анатомії людини імені М.Г. Туркевича Буковинського державного медичного університету, м. Чернівці;

Слободян Олександр Миколайович – доктор медичних наук, професор, завідувач кафедри анатомії, клінічної анатомії та оперативної хірургії Буковинського державного медичного університету, м. Чернівці.

Information about the authors:

Khmara Tatiana V. – Doctor of Medical Sciences, Professor of the Department of Human Anatomy named after MG Turkevich of the Bukovinian State Medical University, Chernivtsi;

Slobodian Oleksandr M. – Doctor of Medical Sciences, Professor, Chief of the Department of Anatomy, Clinical Anatomy and Operative Surgery of the Bukovinian State Medical University, Chernivtsi.

Надійшла 09.03.2022 р.