

УДК 618.36-008-005-02:618.11/.12-002]-073-08
DOI: 10.24061/1727-0847.20.2.2021.15

А. В. Гошовська, І. В. Бирчак

Кафедра акушерства, гінекології та перинатології (зав. – проф. О.В. Кравченко) Буковинський державний медичний університет МОЗ України, м. Чернівці

ФУНКЦІОНАЛЬНІ ЗМІНИ ЕКСТРАЕМБРІОНАЛЬНОГО КРОВОТОКУ В ПЕРІОДІ ФОРМУВАННЯ ПЛАЦЕНТАРНОГО КОМПЛЕКСУ НА ТЛІ ЗАПАЛЬНИХ ЗАХВОРЮВАНЬ ЖІНОЧИХ СТАТЕВИХ ОРГАНІВ

Резюме. Впровадження діагностичної ультразвукографії в клінічну медицину дало потужний імпульс в розвитку практичного акушерства. Застосування ультразвукових методів дослідження дозволяє широко використовувати можливості комплексної морфофункціональної оцінки ембріона, хоріона, екстраембріональних структур, і не тільки констатувати вже наявну патологію, але й у більшості випадків висловлювати судження про патогенетичні механізми, що призвели до розвитку патологічних станів. Одним із основних ускладнень під час раннього ембріогенезу і плацентазії є плацентарна дисфункція. Під впливом різноманітних факторів, а саме інфекційних, які залежно від біологічної специфіки негативно впливають на статеві клітини батьків, розвиток зародка, формування трофобласту і плаценти, що в свою чергу призводить до порушення функції плацентарного комплексу та гестаційних ускладнень під час вагітності.

Завдяки розширенню діагностичних можливостей для виявлення порушень функції плаценти, а також у зв'язку з появою нових даних про механізми регуляції кровообігу в плаценті для оцінки функціонального стану фето-плацентарного комплексу (ФПК) на етапі формування первинної плацентарної дисфункції на фоні запальних захворювань жіночих статевих органів нами було визначено доплерометричну картину особливостей кровотоку (яєчникові артерія, міжворсинчастий простір) у жінок основної та контрольної груп.

Відповідно до поставленої мети було проведено ультразвукове дослідження 67 жінкам в 6-7 та 12-14 тижнів гестації. Основну групу становили 37 жінок з ознаками запальних захворювань жіночих статевих органів, контрольну групу – 30 жінок практично здорові.

Отримання нових даних про механізми регуляції кровообігу в яєчниковій артерії та міжворсинчастому просторі на етапі формування плацентарного комплексу при фізіологічній і ускладненій вагітності дозволить доповнити питання патогенезу розвитку та профілактики плацентарної дисфункції.

Ключові слова: плацентарна дисфункція, яєчникові артерія, міжворсинчастий простір, індекс васкуляризації, індекс кровотоку.

Внутрішньоутробне інфікування – це встановлений факт внутрішньоутробного проникнення до плідного яйця вірусів або мікроорганізмів. Найважливішим ускладненням при вагітності на тлі запальних захворювань жіночих статевих органів є розвиток первинної плацентарної дисфункції. Дослідження кровотоку в екстраембріональних структурах на малих термінах гестації у жінок з інфекціями статевих шляхів є актуальним. Отримання нових даних про механізми регуляції кровообігу в яєчниковій артерії та міжворсинчастому просторі на етапі формування плацентарного комплексу при фізіологічній і ускладненій вагітності дозволить доповнити пи-

тання патогенезу розвитку та профілактики плацентарної дисфункції.

Мета дослідження: визначити екстраембріональний кровотік (яєчникові артерія, міжворсинчастий простір) у вагітних на тлі запальних захворювань жіночих статевих органів в ранньому триместрі гестації.

Матеріал і методи. На УЗД-апараті «Voluson Expert 730» проводиться тривимірний ехографія з метою отримання об'ємного зображення хоріону. Об'ємну реконструкцію хоріального кровотоку виконували в програмі VOCAL (Virtual Organ Computer-Aided Analysis) з побудовою гістограми судинного компонента в заданому об'ємі хоріаль-

ної тканини. Оцінка судинного компоненту проводилася на основі визначення індексу васкуляризації (VI) та індексу кровотоку (FI).

Визначено доплерометричну картину особливостей кровотоку (яєчникова артерія, міжворсинчастий простір) у жінок основної та контрольної груп.

Відповідно до поставленої мети було проведено ультразвукове дослідження 67 жінкам в 6-7 та 12-14 тижнів гестації. Основну групу становили 37 жінок з ознаками запальних захворю-

вань жіночих статевих органів, контрольну групу – 30 жінок практично здорові.

Результати дослідження та їх обговорення.

Для визначення показників кровотоку в яєчникових артеріях дослідження проводились в ділянці власної зв'язки яєчників, при цьому контрольний об'єм поступово зміщувався по напрямку до яєчника до моменту найкращої візуалізації судини. Для вивчення кровотоку в яєчничовій артерії, спочатку оцінювалася структура яєчників, а також вимірювався об'єм з використанням формули:

$$V = 0,523ABC \text{ (см}^3\text{)},$$

де V – об'єм яєчника, А, В, С – розміри яєчника в різних площинах, а 0,523 – постійний коефіцієнт.

У результаті поглибленого аналізу кровотоку в яєчникових артеріях було виявлено такі показники: систоло-діастолічне співвідношення (СДС), індекс резистентності (ІР), пульсаційний індекс (ПІ), а також пульсова систолічна швидкість (ПСШ), кінцева діастолічна швидкість (КДШ), середня діастолічна швидкість (СДШ), пікова швидкість усереднена за часом (ПШСЧ).

У переважній більшості жінок контрольної групи (78,6%) визначались стандартні низькохвильові характеристики кровотоку в яєчникових артеріях з низькою систолічною швидкістю (V_{max} від 0,06 до 0,14 м/с) і високим показником периферійного опору, при цьому діастолічний компонент або був слабо виражений, або взагалі був відсутнім, проте у жінок основної групи відмічався 24 (64,8%) середньошвидкісний артеріальний кровотік де (V_{max} від 0,15 до 0,2 м/сек) і помірними показниками периферійного опору та у 13 (35,1%) відмічався (високошвидкісним) тип кровообігу в яєчничовій артеріях з високими швидкостями (V_{max} від 0,14 до 0,57 м/сек) та високими показниками периферійного опору.

При оцінці кровотоку в жовтому тілі яєчника нами встановлено, що у жінок основної

групі майже в 2 рази рідше (43,6%), ніж у жінок контрольної групи (83,3%) реєструвався кровотік у вигляді суцільного судинного кільця, тоді як у жінок основної групи було відмічено кровотік у вигляді окремих кольорових локусів в 55,4% випадках, в той час як у жінок контрольної групи лише 16,7%. Візуалізація кровотоку в жовтому тілі яєчника у вигляді суцільного периферійного судинного кільця за даними різних авторів можна розцінювати як наявність нормального кровопостачання гормонально активної структури важливішою функцією якої в I триместрі вагітності є підтримка достатнього кровопостачання для її прогресування рівня гормонів.

Як видно з таблиці (СДС, ІР, ПІ) у жінок із запальними захворюваннями жіночих статевих органів (ЖСО) були вище, а швидкості кровотоку – нижче в порівнянні з жінками контрольної групи (статистична достовірність різниці ПШСЧ, $p < 0,05$). Зміни гемодинаміки в жовтому тілі яєчника, можливо, є однією з ланок розвитку патологічного процесу при невиношуваних вагітності і відіграють роль в порушенні перебігу вагітності ранніх термінів гестації.

Таблиця

Кількісна характеристика кровоплину в артеріях жовтого тіла I триместра гестації (7-9 тижнів)

	Досліджувані показники	Основна група (n=37), M±m	Контрольна група (n=30), M±m
Артерії ЖТ	СДС	4,3±1,1	2,7±0,9
	ІР	0,7±0,1	0,5±0,1
	ПІ	1,3±0,4	1,1±0,5
	Пульсова сист. шв. (ПСШ), см/с	26,9±13,7	28,7±19,9
	Кінцева діаст. шв. (КДШ), см/с	12,3±5,5	11,3±8,2
	Середня діаст. шв. (СДШ), см/с	8,2±5,3	12,6±8,2
	Пікова шв. усеред. за часом (ПШСЧ), см/с	16,5±7,9	17,3±12,1

Для виявлення закономірностей формування судинного компоненту на фоні запальних захворювань жіночих статевих органів та при фізіологічній вагітності проведено дослідження кровотоку в міжворсинчастому просторі використовувались такі параметри:

- VI – індекс васкуляризації, який відображає відсоткове співвідношення судинних елементів у досліджуваному об'ємі плацентарної тканини;
- FI – індекс кровотоку, який відображає кількість клітин крові, які транспортуються в момент дослідження.

Під час дослідження кровотоку в різних ділянках хоріону (рисунок) у жінок контрольної групи діагностовано, що в терміні вагітності до 11 тижнів гестації гермафродитизм у кровообі-

гу в периферійних і центральних ділянках не було виявлено. Так показники кровотоку досягали VI в центральній ділянці – 15,1, FI – 36,1, а периферійній ділянці VI – 12,8, FI – 30,0. Проте, у жінок основної групи VI в центральній ділянці досягав 8,9, FI – 32,6, а в периферійній – VI – 14,6, FI – 33. Після 12 тижнів вагітності у жінок контрольної групи був виражений судинний гермафродитизм – індекс васкуляризації в центральній ділянці значно перевищував показники кровотоку VI – 20,8, FI – 55,6 порівняно з периферійними ділянками хоріону VI – 7,7, FI – 33,6. У жінок основної групи індекс васкуляризації в центральній ділянці VI – 9,7, FI – 35,1 майже не перевищував показники периферійної ділянки хоріона VI – 6,9, FI – 31,4.

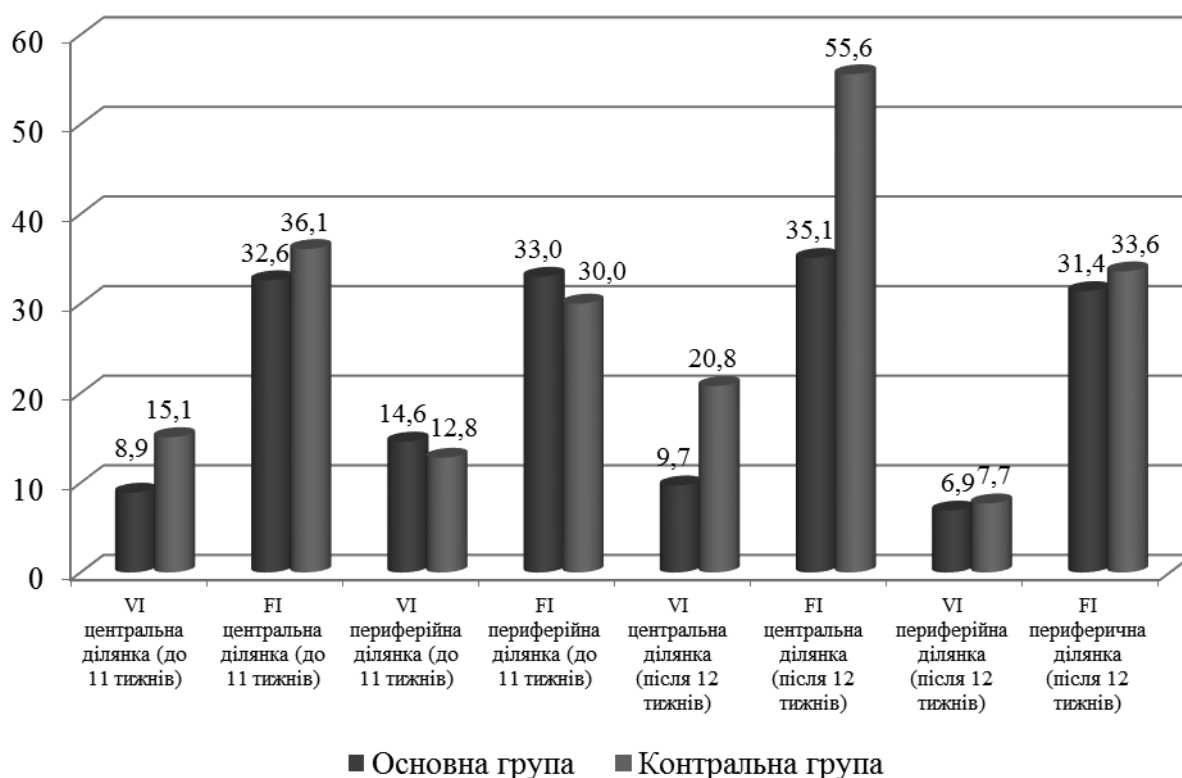


Рисунок. Показники кровотоку в міжворсинчастому просторі

Такі зміни васкуляризації, які були зафіксовані у жінок основної групи в центральній та периферійній ділянках в міжворсинчастому просторі ранні терміни гестації може слугувати предиктором формування розвитку первинної плацентарної дисфункції та бути одною із ланок розвитку патологічного процесу під час вагітності.

Висновок. Визначення показників кровотоку в яєчникових артеріях та між ворсинчастому просторі дозволить не тільки спрогнозувати гестаційні ускладнення в I триместрі вагітності, але і формування розвитку плацентарної дисфункції у жінок

на тлі запальних захворювань жіночих статевих органів. Зафіксовані ехографічні аномалії екстраембріональних структур свідчать про ретельне спостереження та динамічний нагляд за даною групою жінок в II та III триместрі вагітності.

Перспективи подальших досліджень. Поглиблене вивчення відхилень параметрів ембріональних та екстраембріональних структур у жінок матиме практичне значення щодо розробки комплексних методів профілактики та лікування розвитку первинної плацентарної дисфункції у даного контингенту вагітних.

Список використаної літератури

1. Aughwane R, Schaa C, Hutchinson JC, Virasamic A, Zuluaga MA, Sebire N, Arthurs OJ, Vercauteren T, Ourselin S, Melbourne A, David AL. Micro-CT and histological investigation of the spatial pattern of fetoplacental vascular density. *Placenta*. 2019;88:36-43.
2. Benirschke K, Burton GJ, Baergen RN. *Pathology of the human placenta*. New York: Springer. Benirschke 6th ed. 2012:974.
3. Ferreira T, Rasband W. *ImageJ. User Guide*. New York. National Institute of Health. 2019:187.
4. Gendie EL, Danièle EB. *Maternal-Fetal-Placental Communication and Pregnancy Outcome*. *Placenta*. 2015;36.1:1-66.
5. Hammer Ø. *PAST: Paleontological Statistics, Version 3.25. Reference manual*. Oslo: Natural History Museum University of Oslo. 2019:275.
6. Jing J, Erjiao Sh, Xuan Xh, Shenglan Zh, Jiaqi L, Jingyi Zh, Jun Yu, Shaoshuai W, Ling F. Expression of ESRP1 at human fetomaternal interface and involvement in trophoblast migration and invasion. *Placenta*. 2020;90:18-26.
7. Kazumasa T, Sakurako M, Akiko O, Jota M, Shoko T, Takashi M, Eriko E, Kei H, Hisashi M. EG-VEGF enhances the trophoblast invasion through activation of MMP-2 and MMP-9 via PROKR2 in the human trophoblast cell lines. *Placenta*. 2019;87:66-74.
8. Masayoshi A. Placental findings as cause of neonatal deaths. *Placenta*. 2019;87:74-80.
9. Masayoshi A, Tomio F. How examination of the placenta in pregnancy loss can help with future outcomes. *Placenta*. 2019;87:74-8.
10. Nobuko M, Takeshi N, Kazuki M, Ayumi T, Keiichi K, Takayuki I, Yutaka O, Tomoyuki F. Impact of human cytomegalovirus infection on trophoblast transcriptome. *Placenta*. 2019;87:61-5.
11. Benirschke K, Kaufmann P, Baergen RN. *Pathology of the Human Placenta*. New York: Springer. 2016:1050.
12. Дашкевич ВЕ, Янюта СМ. Плацентарна недостатність: сучасні аспекти патогенезу, діагностики, профілактики та лікування. *Мистецтво лікування*. 2011;4:20-36.
13. Кравченко ЕВ. Оценка эффективности медикаментозной коррекции маточно-плацентарной и плодно-плацентарной форм дисфункции плаценты. *Здоровье женщины*. 2016;115(9):45-6.
14. Медведев МВ. Допплеровское исследование маточно-плацентарного кровотока. *Клиническое руководство по ультразвуковой диагностике*. Москва. Видар. 2016;2:256-79.
15. Цинзерлинг ВА, Мельникова ВФ. Перинатальные инфекции (Вопросы патогенеза, морфологической диагностики и клинико-морфологических сопоставлений). *Практическое руководство*. Санкт-Петербург. «Элби СПб». 2002:352.
16. Benirschke K, Kaufmann P, Baerg RN, et. *Pathology of the Human Placenta*. New York. Springer 5 rd. ed. 2018:1050.
17. Давиденко ІС. Імуногістохімічний розподіл протеїнів ВАХ та Всl-2 у клітинах Гофбауера плаценти при залізодефіцитній анемії вагітних. *Буковинський медичний вісник*. 2015;9(3):88-91.

References

1. Aughwane R, Schaa C, Hutchinson JC, Virasamic A, Zuluaga MA, Sebire N, Arthurs OJ, Vercauteren T, Ourselin S, Melbourne A, David AL. Micro-CT and histological investigation of the spatial pattern of fetoplacental vascular density. *Placenta*. 2019;88:36-43.
2. Benirschke K, Burton G J, Baergen RN. *Pathology of the human placenta*. New York: Springer. Benirschke 6th ed. 2012:974.
3. Ferreira T, Rasband W. *ImageJ. User Guide*. New York. National Institute of Health. 2019:187.
4. Gendie EL, Danièle EB. *Maternal-Fetal-Placental Communication and Pregnancy Outcome*. *Placenta*. 2015;36.1:1-66.
5. Hammer Ø. *PAST: Paleontological Statistics, Version 3.25. Reference manual*. Oslo: Natural History Museum University of Oslo. 2019:275.
6. Jing J, Erjiao S, Xuan X, Shenglan Z, Jiaqi L, Jingyi Z, Jun Y, Shaoshuai W, Ling F. Expression of ESRP1 at human fetomaternal interface and involvement in trophoblast migration and invasion. *Placenta*. 2020; 90:18-26.

7. Kazumasa T, Sakurako M, Akiko O, Jota M, Shoko T, Takashi M, Eriko E, Kei H, Hisashi M. EG-VEGF enhances the trophoblast invasion through activation of MMP-2 and MMP-9 via PROKR2 in the human trophoblast cell lines. *Placenta*. 2019;87:66-74.
8. Masayoshi A. Placental findings as cause of neonatal deaths. *Placenta*. 2019;87:74-80.
9. Masayoshi A, Tomio F. How examination of the placenta in pregnancy loss can help with future outcomes. *Placenta*. 2019;87:74-8.
10. Nobuko M, Takeshi N, Kazuki M, Ayumi T, Keiichi K, Takayuki I, Yutaka O, Tomoyuki F. Impact of human cytomegalovirus infection on trophoblast transcriptome. *Placenta*. 2019;87:61-5.
11. Benirschke K, Kaufmann P, Baergen RN. *Pathology of the Human Placenta*. New York: Springer. 2016:1050.
12. Dashkevych VYE., Yanyuta SM. Placental findings as cause of neonatal deaths. *Placenta*. 2019;87:74-80.
13. Kravchenko EV. Otsenka effektivnosti medikamentoznoy korrektsii matochno-placentalnoy i plodno-placentalnoy form disfunktsii placenty. *Zdorov'ye zhenshchiny*. 2016;115(9):45-6. (in Russian).
14. Medvedev MV. Dopplerovskoye issledovaniye matochno-placentalnogo i plodovo-placentalnogo krovotoka. *Klinicheskoye rukovodstvo po ul'trazvukovoy diagnostike*. T. 2. Moskva. Vidar. 2016:256-79. (in Russian).
15. Tsynzerlynh VA. Perynatal'nye ynfektsyy. (Voprosy patoheneza, morfolohycheskoy dyahnostyky y klynyko-morfolohycheskykh sopostavlenyy). *Praktycheskoe rukovodstvo*. SPb: Élby SPb. 2012: 352. (in Russian).
16. Benirschke K, Kaufmann P, Baerg RN, en. *Pathology of the Human Placenta*. New York. Springer 5 rd. ed. 2018:1050.
16. Davydenko IS. Imunohistokhimichnyy rozpodil proteyiniv VAKH ta Bcl-2 u klitynakh Hofbauera placenty pry zalizodefitsytniy anemiyi vahitnykh. *Bukovyns'kyy medychnyy visnyk*. 2015;9(3):88-91. (in Ukrainian).

ФУНКЦИОНАЛЬНЫЕ ИЗМЕНЕНИЯ ЭКСТРАЭМБРИОНАЛЬНОГО КРОВОТОКА В ПЕРИОД ФОРМИРОВАНИЯ ПЛАЦЕНТАРНОГО КОМПЛЕКСА НА ФОНЕ ВОСПАЛИТЕЛЬНЫХ ЗАБОЛЕВАНИЙ ЖЕНСКИХ ПОЛОВЫХ ОРГАНОВ

Резюме. Внедрение диагностической ультразвукографии в клиническую медицину дало мощный импульс в развитии практического акушерства. Применение ультразвуковых методов исследования позволяет широко использовать возможности комплексной морфофункциональной оценки эмбриона, хориона, экстраэмбриональных структур, и не только констатировать уже имеющуюся патологию, но и в большинстве случаев высказывать суждения о патогенетических механизмах, приведших к развитию патологических состояний.

Одним из основных осложнений при раннем эмбриогенезе и плацентации является плацентарная дисфункция. Под влиянием различных факторов, а именно инфекционных, в зависимости от биологической специфики негативно влияют на половые клетки родителей, развитие зародыша, формирование трофобласта и плаценты, что в свою очередь приводит к нарушению функции плацентарного комплекса и гестационных осложнений во время беременности.

Благодаря расширению диагностических возможностей для выявления нарушений функции плаценты, а также в связи с появлением новых данных о механизмах регуляции кровообращения в плаценте для оценки функционального состояния фето-плацентарного комплекса (ФПК) на этапе формирования плацентарной первичной дисфункции на фоне воспалительных заболеваний женских половых органов нами было определена доплерометрическая картина особенностей кровотока (яичниковая артерия, межворсинчатое пространство) у женщин основной и контрольной групп.

Согласно поставленной цели было проведено ультразвуковое исследование 67 женщинам в 6-7 и 12-14 неделях гестации. Основную группу составили 37 женщин с признаками воспалительных заболеваний женских половых органов, контрольную группу составили 30 женщин практически здоровы. Получение новых данных о механизмах регуляции кровообращения в яичниковой артерии и межворсинчатом пространстве на этапе формирования плацентарного комплекса при физиологической и осложненной беременности позволит дополнить патогенез развития и профилактики плацентарной дисфункции.

Ключевые слова: плацентарная дисфункция, яичниковая артерия, межворсинчатое пространство, индекс васкуляризации, индекс кровотока.

FUNCTIONAL CHANGES IN EXTRA-EMBRIONAL BLOOD FLOW DURING THE FORMATION OF THE PLACENTAL COMPLEX ON THE BACKGROUND OF INFLAMMATORY DISEASES OF THE FEMALE GENERAL ORGANS

Abstract. The introduction of diagnostic ultrasonography into clinical medicine has given a powerful impetus to the development of practical obstetrics. The use of ultrasound methods of research makes it possible to widely use the possibilities of a comprehensive morphological and functional assessment of the embryo, chorion, extraembryonic structures, and not only to state the already existing pathology, but also in most cases to make judgments about the pathogenetic mechanisms that led to the development of pathological conditions. One of the main complications in early embryogenesis and placentation is placental dysfunction. Under the influence of various factors, namely infectious, depending on the biological specificity, they negatively affect the germ cells of the parents, the development of the embryo, the formation of the trophoblast and placenta, which in turn leads to impaired function of the placental complex and gestational complications during pregnancy.

Due to the expansion of diagnostic capabilities for detecting placental dysfunctions, as well as in connection with the emergence of new data on the mechanisms of regulation of blood circulation in the placenta, we determined the Dopplerometric picture of blood flow features (ovarian artery, intervillous space) in women of the main and control groups.

According to the goal, an ultrasound examination was performed on 67 women at 6-7 and 12-14 weeks of gestation. The main group consisted of 37 women with signs of inflammatory diseases of the female genital organs, the control group consisted of 30 women who were practically healthy.

Obtaining new data on the mechanisms of regulation of blood circulation in the ovarian artery and intervillous space at the stage of formation of the placental complex during physiological and complicated pregnancy will complement the pathogenesis of the development and prevention of placental dysfunction.

Key words: placental dysfunction, blood flow, ovarian artery, intervillous space, inflammatory diseases of the female genital organs, vascularization index, blood flow index.

Відомості про авторів:

Гошовська Аліса Володимирівна – кандидат медичних наук, асистент кафедри акушерства, гінекології та перинатології Буковинського державного медичного університету МОЗ України, м. Чернівці;

Бирчак Інна Володимирівна – кандидат медичних наук, доцент кафедри акушерства, гінекології та перинатології Буковинського державного медичного університету МОЗ України, м. Чернівці.

Information about authors:

Hoshovska Alisa V. – Candidate of Medical Sciences, Assistant of the Department of Obstetrics, Gynecology and Perinatology, Bukovinian State Medical University of the Ministry of Health of Ukraine, Chernivtsi;

Burchak Inna V. – Candidate of Medical Sciences, Associate professor of the Department of Obstetrics, Gynecology and Perinatology, Bukovinian State Medical University of the Ministry of Health of Ukraine, Chernivtsi.

Надійшла 14.08.2021 р.

Рецензент – проф. О.М. Юзько (Чернівці)