

УДК 616.31-018.73-001.4-089.84-092.9  
DOI: 10.24061/1727-0847.20.2.2021.12

**С.І. Чепишко, В.М. Батіг**

*Навчально-лікувальний центр «Університетська клініка», кафедра терапевтичної стоматології (зав. – д.мед.н. В.М. Батіг) Буковинського державного медичного університету МОЗ України, м. Чернівці*

## **ПОРІВНЯЛЬНА ХАРАКТЕРИСТИКА МЕТОДІВ З'ЄДНАННЯ КРАЇВ РАН СЛИЗОВОЇ ОБОЛОНКИ ПОРОЖНИНИ РОТА ПІСЛЯ ОПЕРАТИВНОГО ВТРУЧАННЯ В ЕКСПЕРИМЕНТАЛЬНИХ ТВАРИН З УРАХУВАННЯМ КЛІНІЧНИХ І ГІСТОЛОГІЧНИХ ПОКАЗНИКІВ**

**Резюме.** У статті представлено результати експериментального відтворення кісткового дефекту (видалення нижнього жувального зуба) у кролів із наступним закриттям лунки різними методами. Експериментальні тварини було розподілено на 4 групи: 1 група – контрольна, 2 – ушивання шовним матеріалом «Вікріл», 3 – з'єднання країв за допомогою лазерного скальпеля, 4 – зварювання слизової оболонки порожнини рота (СОПР) у ділянці видаленого зуба за допомогою електрозварювального апарата «Патонмед» ЕКВЗ-300.

Після експериментального дослідження проводили аналіз результатів клінічних (гіперемія, набряк, розходження швів, лазерна термометрія) і гістологічних показників. Отримані результати засвідчили про легший перебіг і скорочення післяопераційного періоду, а також утворення міцного зварного шва, який згодом повністю відновлює свою структуру; під час використання запропонованої методики електрозварювання тканин, на відміну від використання класичного шовного матеріалу та лазерних технологій. Тобто, вищенаведене дозволяє зробити висновки про ефективність запропонованого методу з'єднання країв слизової оболонки за допомогою електрозварювання тканин, під час цистектомії в ротовій порожнині. Використання електрозварювання дозволяє в 2 рази скоротити час оперативного втручання, порівнюючи з традиційною методикою, переважно – за рахунок скорочення часу, що витрачається на гомеостаз. Також велика кількість методів і технологій лікування одонтогенних кіст, з одного боку, засвідчує значний розвиток цього напрямку, а з іншого боку – про незадовільні результати їх використання. Тому подальше удосконалення і пошук більш сучасних технологій, зокрема і методик апроксимації післяопераційних ран, при операціях цистектомії залишається одним з основних напрямів у щелепно-лицевій хірургії.

**Ключові слова:** електрозварювання тканин, гіперемія, набряк, локальна термометрія, сполучна тканина, колагенові волокна.

---

Актуальність проблеми лікування одонтогенних кіст зумовлена їх високою поширеністю – до 80-95% серед усіх кістозних утворень щелепно-лицевої ділянки, високою частотою втрати зубів, розташованих у ділянці кісти у випадку прогресування патологічного процесу, розвитком місцевих і загальних запальних ускладнень, що призводять

до погіршення здоров'я, зниження працездатності і погіршенням якості життя у найбільш соціально активній групі населення [1-3].

Для хірургічного лікування одонтогенних кіст найбільш часто застосовуються і залишаються методики цистотомії (Partsch I) – часткове видалення оболонки кісти, і цистектомія (Partsch II) – повне

видалення оболонки кісти, і складають основу всіх сучасних методик хірургічного лікування одонтогенних кіст [4-6].

Під час проведення вищенаведених операцій можливий розвиток ускладнень як ранніх, так і пізніх:

- під час резекції верхівки кореня зуб втрачає стійкість за рахунок зменшення довжини кореня – погіршуються біомеханічні показники стійкості до механічного навантаження, що може призвести до подальшої втрати зуба;

- за інтенсивного вишкрібання оболонки можливе ураження судинно-нервового пучка в ділянці інтактних зубів;

- після операції за Partsch II, що проводилась за допомогою горизонтального розрізу і боку передстінка порожнини рота, унаслідок перфорації слизової оболонки основи носа або верхньощелепової пазухи, може розвинутися хронічний поліпозний верхньощелеповий синусит з утворенням нориці або між порожниною носа і передстінком рота;

- кровотеча, утворення гематом і їх нагноєння;
- розходження країв рани;
- видалення зубів, що входять у порожнину кісти;

- некротизація пульпи зубів, що прилягають до кісти;

- неповна репарація кісткової тканини [11, 14].

Дані різних дослідників-науковців вказують, що частота розповсюдження різних видів ускладнень коливається від 23,7% до 56,1% [7, 8].

Частина ускладнень, які виникають у післяопераційному періоді, пов'язана з наявністю шовного матеріалу, який є додатковим джерелом потрапляння інфекції в рану, а особливо в ротову порожнину [9, 10].

Під час використання електрозварювальної технології відбувається ушкодження тільки 25% клітин, які знаходяться у ділянці дії високочастотного електричного імпульсу, унаслідок чого не відбувається утворення рубцевої тканини в звичайному розумінні цього терміна, оскільки гістологічна структура органа через деякий час повністю відновлюється. Також вона дозволяє скоротити час оперативного втручання, уникнути додаткового інфікування рани та знизити кількість післяопераційних ускладнень і період реабілітації [11-15].

**Мета дослідження:** обґрунтувати ефективність застосування електрозварювання тканин під час з'єднання країв слизової оболонки порожнини рота в експериментальних кролів на основі отриманих даних клінічних і гістологічних показників.

**Матеріал і методи.** Експериментальне дослідження проводили на кролях, у яких було відтворе-

но кістковий дефект з ушиванням рани за різними методиками (видалення першого жувального зуба з наступним ушиванням рани шовним матеріалом «Вікріл», апроксимація за допомогою лазерного скальпеля та зварювання країв за допомогою електрозварювального апарата «Патонмед» ЕКВЗ-300).

Клінічний огляд експериментальних тварин, у яких з'єднання країв рани слизової оболонки порожнини рота (СОПР) здійснено за різними методиками, проводили на 1, 3, 5, 7 та 14 добу після втручання.

Для морфологічних досліджень (1, 2, 6 місяців) тварини виводились з експерименту шляхом евтаназії, за допомогою бормащини відсепарували фрагмент верхньої щелепи 2,0 x 2,0 см, відступаючи від країв ушитої рани по 1,0 см зі збереженням слизової порожнини рота.

З метою проведення дослідження та оцінки ефективності різних методів з'єднання країв слизової оболонки порожнини рота експериментальні тварини розподілили на наступні групи: 5 кролів – перша група – (контрольна), 6 кролів – друга група – ушивання кісткового дефекту тканинами СОПР за допомогою шовного матеріалу «Вікріл», 6 кролів – третя група – апроксимація дефекту СОПР у ділянці видаленого зуба за допомогою лазерного скальпеля й 8 кролів – четверта група – зварювання СОПР у ділянці видаленого зуба за допомогою електрозварювального апарата «Патонмед» ЕКВЗ-300.

**Результати дослідження та їх обговорення.** На 1, 3, 5, 7 та 14 добу післяопераційного втручання в експериментальних тварин оцінювали результати клінічних показників: гіперемію, набряк і розходження швів (табл. 1), локальну термометрію (табл. 2).

На 1-у добу після оперативного втручання в піддослідних тварин II групи, у яких ушивання рани СОПР супроводжувалося використанням шовного матеріалу «Вікріл», слабка гіперемія СОПР об'єктивізувалась у 66,7% кролів, що було в 1,2 раза частіше у тварин III групи (83,3%), при спаюванні країв рани за допомогою лазера ЛСП «ИРЭ-Полус» та у 1,3 раза більше, ніж у експериментальних тварин IV групи, у яких для ушивання рани використовувався електрозварювальний апарат ЕКВЗ-300 «Патонмед». Частота виразної гіперемії СОПР у цей термін досліджень коливалася від 33,3% у тварин II групи та до 12,5% у кролів IV групи. На 1-у добу максимальна кількість тварин з виразним набряком була в II та III експериментальних групах – 33,3% проти 25,0% кролів IV групи. У цей термін спостереження розходження швів рани в експериментальних групах не візуалізували.

Таблиця 1

## Частота клінічних симптомів у прооперованих експериментальних тварин унаслідок застосування різних методик ушивання рани

Терміни спостереження	Групи дослідження	Гіперемія			Набряк			Розходження швів	
		слабо виразна	виразна	відсутня	слабо виразний	виразний	відсутній	присутнє	відсутнє
1 доба	II група (n=6)	$\frac{4}{66,7}$	$\frac{2}{33,3}$	-	$\frac{2}{33,3}$	-	$\frac{4}{66,7}$	-	$\frac{6}{100}$
	III група (n=6)	$\frac{1}{16,7}$	$\frac{1}{16,7}$	-	$\frac{2}{33,3}$	-	$\frac{4}{66,7}$	-	$\frac{6}{100}$
	IV група (n=8)	$\frac{1}{12,5}$	$\frac{1}{12,5}$	-	$\frac{2}{25}$	-	$\frac{8}{100}$	-	$\frac{8}{100}$
3 доба	II група (n=6)	$\frac{3}{50,0}$	$\frac{2}{33,3}$	-	$\frac{2}{33,3}$	$\frac{2}{33,3}$	-	$\frac{4}{66,7}$	$\frac{4}{66,7}$
	III група (n=6)	$\frac{2}{33,3}$	$\frac{2}{33,3}$	-	$\frac{3}{50,0}$	$\frac{2}{33,3}$	-	$\frac{2}{33,3}$	$\frac{4}{66,7}$
	IV група (n=8)	$\frac{6}{75}$	$\frac{2}{25}$	-	$\frac{2}{25}$	$\frac{2}{25}$	$\frac{2}{25}$	-	$\frac{8}{100}$
5 доба	II група (n=4)	$\frac{2}{50}$	$\frac{2}{50}$	-	$\frac{2}{50}$	$\frac{4}{100}$	-	-	$\frac{4}{100}$
	III група (n=4)	$\frac{2}{50}$	-	$\frac{1}{25}$	$\frac{1}{25}$	$\frac{2}{50}$	$\frac{2}{50}$	-	$\frac{4}{100}$
	IV група (n=8)	$\frac{4}{50}$	-	$\frac{4}{50}$	$\frac{1}{12,5}$	$\frac{1}{12,5}$	$\frac{8}{100}$	-	$\frac{8}{100}$
7 доба	II група (n=4)	$\frac{1}{25}$	$\frac{2}{50}$	$\frac{2}{50}$	$\frac{3}{75}$	-	$\frac{3}{75}$	-	$\frac{4}{100}$
	III група (n=4)	$\frac{3}{75}$	-	$\frac{3}{75}$	$\frac{4}{100}$	-	$\frac{4}{100}$	-	$\frac{4}{100}$
	IV група (n=8)	$\frac{1}{12,5}$	-	$\frac{7}{87,5}$	-	-	$\frac{8}{100}$	-	$\frac{8}{100}$
14 доба	II група (n=6)	$\frac{1}{25}$	-	$\frac{3}{75}$	$\frac{1}{25}$	-	$\frac{3}{75}$	-	$\frac{4}{100}$
	III група (n=6)	$\frac{1}{25}$	-	$\frac{3}{75}$	$\frac{1}{25}$	-	$\frac{3}{75}$	-	$\frac{4}{100}$
	IV група (n=8)	-	-	$\frac{8}{100}$	-	-	$\frac{8}{100}$	-	$\frac{8}{100}$

Примітка:

а абсолютна кількість тварин

б процентний відсоток

На 3-ю добу спостережень частота виразної гіперемії збільшувалася в групах дослідження: від 50,0% у II до 33,3% у III групі. Найменша кількість кролів з явищами виразної гіперемії була в IV експериментальній групі – 25,0%. У цей термін дослідження найбільша кількість піддослідних тварин із виразним набряком – у III (50,0%) та II (33,3%) експериментальних групах. Водночас, у IV групи в 50,0% та в 25,5% кролів був діагностований слабо виражений набряк і відповідно його повна відсутність. Звертаємо увагу, що на 3-ю добу досліджень у 33,3% особин II та III експериментальних груп спостерігали розходження швів рани СОПР, що сприяло подальшому вилученню з експерименту 4 кролів (по два з кожної) II та III груп. У цей час у IV піддослідної групи тварин розходження швів не візуалізували.

На 5-у добу спостережень виразна гіперемія СОПР зберігалась у 2-х тварин (50,0%) II групи, однак цей клінічний симптом був відсутній у кролів III та IV експериментальних груп. Частота діагностування слабо вираженої гіперемії становила 50,0% у тварин усіх груп дослідження. Водночас, у 50,0% кролів III та IV експериментальних груп гіперемія СОПР у ділянці оперативного втручання була відсутня. У цей термін дослідження частота виявлення виразного набряку коливалась від 50,0% у тварин II групи до 12,5% у кролів IV групи та слабо вираженого набряку від 50,0% у II групі до 25,0% у III та IV

експериментальних групах. Відсутність набряку визначали тільки у тварин III та IV груп – у 50,0% та у 62,5% кролів відповідно. Розходження швів у тварин піддослідних груп на 5-у добу досліджень не спостерігали.

На 7-у добу експериментального дослідження виразна гіперемія була в 1-ої тварини (25,0%) II групи. Частота слабо вираженої гіперемії становила 25,0% у тварин II та III груп проти 12,5% піддослідних кролів IV групи. Мінімальна кількість тварин із відсутністю гіперемії досліджувалась у II експериментальній групі – 50,0%, за максимальної кількості особин з відсутністю цього клінічного симптому у IV групі – 87,5%. Звертаємо увагу, що в цей термін дослідження виразного набряку не спостерігалось у всіх експериментальних тварин, при діагностуванні слабо вираженого набряку в 25,0% кролів II і III дослідних груп. Водночас, відсутність набряку визначали в 100% тварин IV групи та 75,5% кролів II та III експериментальних груп.

На 14 добу досліджень у 25,0% тварин II та III груп, у яких післяопераційні рани ушивались за стандартною методикою і з використанням лазерних технологій, відповідно, об'єктивізували слабо виражену гіперемію і набряк СОПР у ділянці операційної рани. Водночас, у 100% піддослідних кролів IV групи, у яких краї рани спаювались за допомогою ЕКВЗ-300 «Патонмед» гіперемії, набряку, розходження швів не спостерігали.

Таблиця 2

**Динаміка температурних показників у ділянці операційної рани в групах експериментальних тварин**

Групи дослідження	Терміни дослідження				
	1 доба	3 доба	5 доба	7 доба	14 доба
Середнє нормативне значення СОПР – 30,2±0,34 °С					
II група	31,50±0,37 °°	35,20±0,44 °	32,10±0,38 °	31,50±0,37 °°	30,80±0,34
III група	32,30±0,38 °	35,80±0,45 °	33,60±0,40 °,**	32,20±0,38 °	31,00±0,35
IV група	31,85±0,38 °	33,60±0,42 °,**,Δ	31,40±0,37 °°,Δ	31,00±0,35Δ	30,60±0,39

Примітки:

1. °р<0,01; °°р<0,05 – достовірна різниця значень стосовно даних у нормі.
2. \*\*р<sub>1</sub><0,05 – достовірна різниця значень стосовно даних II групи.
3. Δр<sub>2</sub><0,01 – достовірна різниця значень стосовно даних III групи з метою вивчення динаміки загоєння ранової поверхні в кролів груп дослідження проводилась лазерна термометрія на слизовій у ділянці розташування патологічного вогнища.

За допомогою лазерної термометрії встановлені температурні показники на поверхні слизової перехідної складки в проекції верхівок коренів

зубів у нормі на боці, протилежному оперативному втручання, яке в середньому становило 30,20±0,34 °С (рис. 1).

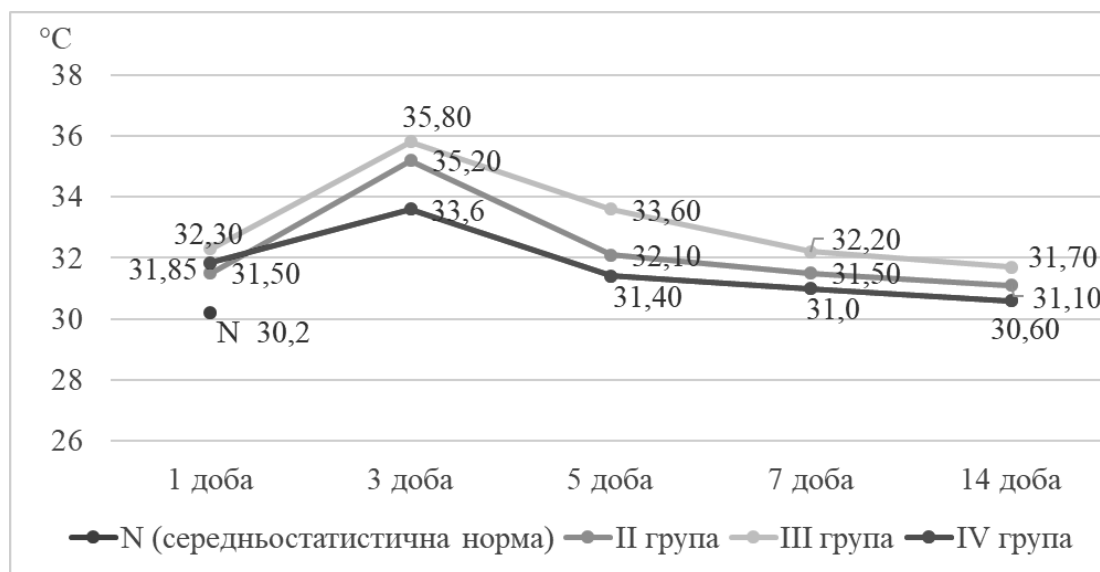


Рис. 1. Динаміка значень показників лазерної термографії в експериментальних тварин груп дослідження

На першу добу після проведення операції в тварин II та IV груп температура в прооперованій ділянці СОПР збільшувалась однаково. Максимальне збільшення температури СОПР (на 7,0%) визначали в піддослідних тварин III групи. На третю добу спостережень констатували максимальне збільшення температурного показника СОПР у прооперованих ділянках, які були вищими від нормативних даних: на 16,55% – у II, на 18,54% – у III, та на 11,25% – у IV експериментальних групах. На 5-7 добу експерименту досліджували поступове зменшення температурних параметрів, а на 14 добу дослідження значення температурних показників СОПР прооперованих ділянок в експериментальних тварин усіх груп порівнювали нормативним значенням.

Відповідно до плану лікування в терміни через 1, 2 і 6 місяців після оперативного втручання тварини виводились з експерименту, здійснювався забір біоптату на боці видаленого зуба та виконувалося гістологічне дослідження тканин.

У тварин II експериментальної групи, у яких ушивання країв рани здійснювалось за допомогою шовного матеріалу «Вікріл», через 1 місяць після операції визначали кістковий дефект із порушенням цілісності пластинчастої кісткової тканини щелеп і слизової оболонки ясен, роговий шар якої був інфільтрований лімфоцитами. Через 2 місяці – спостерігали формування сполучної тканини в ділянці кісткового дефекту після видалення жувального зуба, без значних ознак запальної реакції, а через 6 місяців у ділянці видаленого зуба сформувалися кісткові трабекули. Запальної реакції СОПР не візуалізувалось.

У експериментальних тварин III групи, де краї рани зварювались за допомогою лазерно-

го скальпеля ЛСП «ИРЭ-Полюс», через 1 місяць після операцій відзначали формування сполучної тканини, у якій візуалізувалось помірне вираження запалення з присутністю фібробластів, макрофагів, поодинокими гігантськими багатоядерними клітинами і помірною кількістю лімфоцитів і нейтрофілів. Ця гістологічна картина характерна для проліферативного запалення без ознак неоангіогенезу, через 2 місяці досліджень визначали стоншення сполучної тканини; об'єктивізувались повнокровні кровоносні судини, клітинний склад був представлений переважно фібробластами. У кістковому дефекті спостерігалися поодинокі остеокласти. Водночас, візуалізували перші ознаки регенерації кісткової тканини та проростання сполучної тканини в її структуру, формування кровоносних судин. Через 6 місяців після операційного втручання досліджували різко витончену сполучну тканину, яка здебільшого була сформована колагеновими волокнами, а її клітинний склад був представлений фібробластами, макрофагами і незначною кількістю лімфоцитів. У сполучній тканині визначали численні повнокровні судини. Одночасно спостерігали ознаки неоангіогенезу з наявністю активних остеобластів.

Аналогічно до цього способу проводилось отримання гістологічного матеріалу для вивчення результатів застосування зварювання країв рани за допомогою апарата «ЕКВЗ-300» «Патонмед». Через 1 місяць досліджень у регенератах відзначали наявність сполучної тканини з вмістом фібробластів, макрофагів і незначної кількості лейкоцитів. Також візуалізували присутність тонких колагенових волокон і поодинокі кровоносні судини (рис. 2).

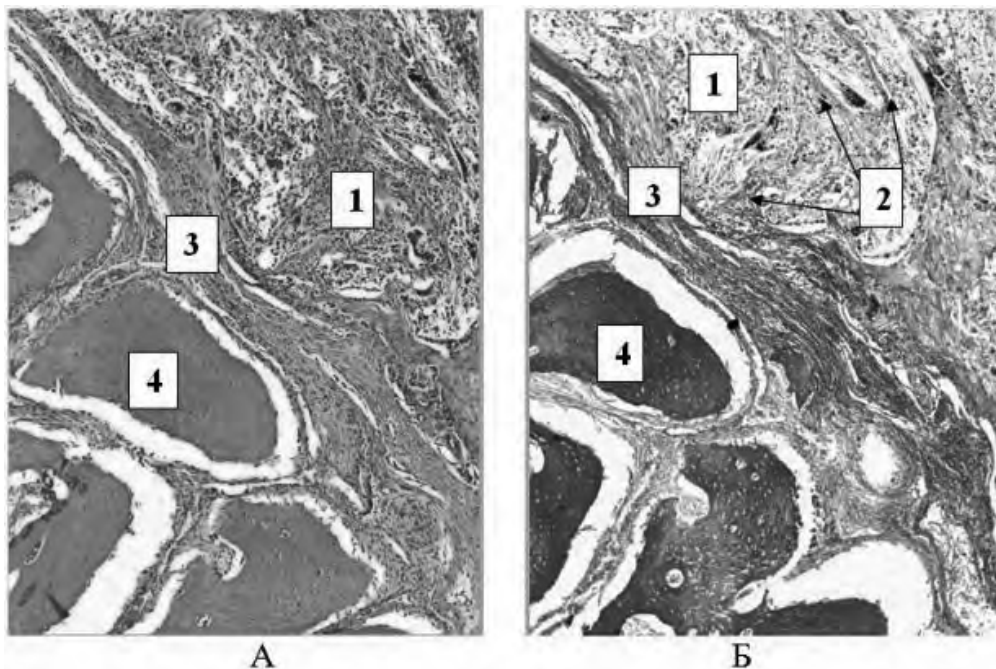


Рис. 2. Фрагмент щелепи кроля через 1 місяць дослідження (фарбування: А – гематоксилін і еозин; Б – за методом Маллорі): 1, 3 – сполучна тканина; 2 – колагенові волокна; 4 – кісткова стінка лунки зуба

Через 2 місяці експерименту ознак запальної реакції в ділянці операційного втручання не спостерігали. Як і в попередньому терміні дослідження, у регенератах визначали фібробласти, макрофаги, незначну кількість лейкоцитів, а також прогресуючий неангіогенез (рис. 3).

Через 6 місяців експерименту в регенератах спостерігали товсті пучки колагенових волокон. Кісткова стінка лунки була покрита остеобластами. Ознак запальної реакції не спостерігали (рис. 4).

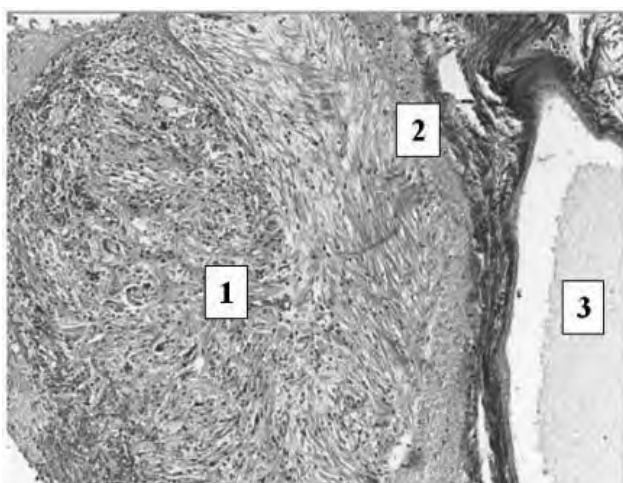


Рис. 3. Фрагмент верхньої щелепи кроля через 2 місяці досліджень (фарбування за методом Маллорі; збільшення  $\times 100$ ): 1 – колагенові волокна; 2 – сполучна тканина; 3 – верхньощелепова пазуха

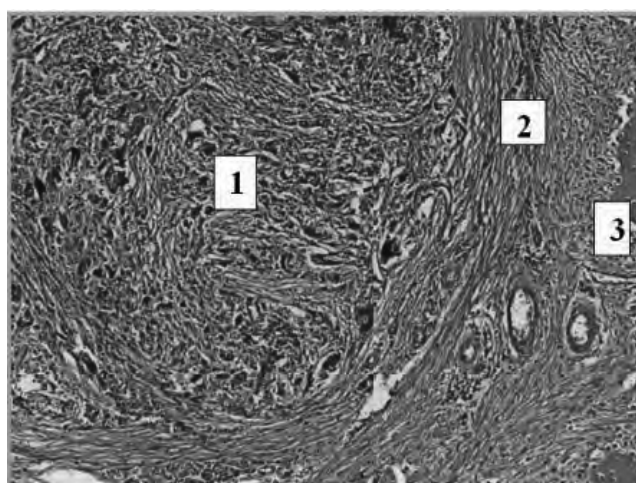


Рис. 4. Фрагмент щелепи кроля через 6 місяців досліджень (фарбування гематоксилін і еозином; збільшення  $\times 100$ ): 1 – колагенові волокна; 2 – сполучна тканина; 3 – кісткова стінка лунки

**Висновок.** Отже, зварювання країв післяопераційної рани за допомогою апарата «ЕКВЗ-300» «Патонмед» викликає більш продуктивний процес відновлення тканин, що підтверджується клінічно-функціональними дослідженнями на 7 добу спостережень: відсутність гіперемії – у 87,5%, набряку та розходження швів – у 100% тварин, нормаліза-

цією температурних показників слизової оболонки порожнини рота,  $p > 0,05$ ; гістологічними дослідженнями, які вказували на ранній неангіогенез і неоостеогенез з відсутністю запальних реакцій у тканинах операційної ділянки. Водночас, при застосуванні традиційних і лазерних методик ушивання рани неповне покращення клінічно-

функціональних параметрів досліджували на 14 добу та морфологічних – через 6 місяців після закінчення експерименту.

**Перспективи подальших досліджень.** У подальшому планується вдосконалити існуючі мето-

ди хірургічного лікування кіст щелеп і впровадити описаний метод електрозварювання тканин під час цистектомії в ротовій порожнині як такий, що дозволяє отримати підвищені результати оперативного втручання та скоротити післяопераційний період.

### Список використаної літератури

1. Сирак С, Аккалаев А, Зекерьяев Р. Оперативное лечение одонтогенных кист верхней челюсти, проникающих в верхнечелюстной синус, на основании данных клинико-морфологического исследования. *Медицинский вестник Северного Кавказа*. 2014;9(3):245-8.
2. Панин А, Ким Л, Юркевич Р. Хирургическая реабилитация пациентов с радикулярными кистами челюстей. *Паллиативная медицина и реабилитация*. 2015;1:28-31.
3. Sarda RA, Shetty RM, Tamrakar A, Shetty SY. Antimicrobial efficacy of photodynamic therapy, diode laser, and sodium hypochlorite and their combinations on endodontic pathogens. *Photodiagnosis Photodyn Ther*. 2019;28:265-72.
4. Аветіков ДС, Ставицький СО. Клініко-морфологічне обґрунтування комплексного лікування патологічних рубців, що локалізовані в ділянках голови та ший: монографія. Полтава. 2013. 41-2 с.
5. Винник Ю. Обоснование применения нового шовного материала в экспериментальной хирургии. *Кубанский научный медицинский вестник*. 2013;4(139):31-4.
6. Oladega AA, James O, Adeyemo WL. Cyanoacrylate tissue adhesive or silk suture for closure of surgical wound following removal of an impacted mandibular third molar: A randomized controlled study. *J Craniomaxillofac Surg*. 2019;47(1):93-8.
7. Маркевич В, Хуторянський М. Морфологічний та морфометричний аналіз реакції тканин на імплантацію різних видів шовного матеріалу. *Український морфологічний альманах*. 2013;11(4):44-9.
8. Tokigawa J, Ogura K, Yatomi K, et al. Bipolar Cutting Method: Another Technique for Harvesting Donor Artery With Histological Investigation. *Oper Neurosurg (Hagerstown)*. 2018;14(1):16-9.
9. Принда Ю, Солонинко З, Солонинко Ю. Ефективність хірургічного лікування кореневих кіст щелепи із застосуванням остеопластичного препарату «Колалан». *Практика і досвід*. 2010;4:34-7.
10. Клишиов А, Графов Г, Хилова Ю. Клеточно-дифференная организация тканей и проблема заживления ран. *Архив анатомии, гистологии и эмбриологии*. 1990;98(4):5-23.
11. Вазина АА, Ланина Н. Влияние высокочастотной электрохирургической сварки на функциональную устойчивость структуры биологических тканей. *Материалы Шестого международного семинара «Сварка мягких живых тканей. Современное состояние и перспективы развития»*; 2011. Декабрь 2-3; Киев; с. 53.
12. Использование современных электрохирургических аппаратов в практической хирургии. *Пособие для врачей под редакцией профессора В.В. Гриценко*. СПбГМУ. 2015. 43 с.
13. Кораблин НМ. Разработка оптимального режима электровоздействия на биологические ткани при хирургических операциях: автореф. дис. к.мед.н. Москва. 2012. 23 с.
14. Стоян Е, Денисова Е, Соколова И. Цистэктомия – современные аспекты проблемы. *Вісник стоматології*. 2018;2:50-4.
15. Titinchi F, Morkel J. Residual cyst of the jaws: A clinico-pathologic study of this seemingly inconspicuous lesion. *PLoS One*. 2020;15(12): e0244250. Published 2020 Dec 17.

### Reference

1. Sirak S, Akkalyayev A, Zeker'yayev R. Operativnoye lecheniye odontogennykh kist verkhney chelyusti, pronikayushchikh v verkhnechelyustnoy sinus, na osnovanii dannykh kliniko-morfologicheskogo issledovaniya. *Meditinskiy vestnik Severnogo Kavkaza*. 2014;9(3):245-8. [in Russian].
2. Panin A, Kim L, Yurkevich R. Khirurgicheskaya reabilitatsiya patsiyentov s radikulyarnymi kistami chelyustey. *Palliativnaya meditsina i reabilitatsiya*. 2015;1:28-31. [in Russian].
3. Sarda RA, Shetty RM, Tamrakar A, Shetty SY. Antimicrobial efficacy of photodynamic therapy, diode laser, and sodium hypochlorite and their combinations on endodontic pathogens. *Photodiagnosis Photodyn Ther*. 2019;28:265-72.

4. Avetikov DS, Stavyts'kyy SO. Kliniko-morfolohichne obgruntuvannya kompleksnoho likuvannya patolohichnykh rubtsiv, shcho lokalizovani v dilyankakh holovy ta shyyi: monohrafiya. Poltava, 2013. 41-2 s. [in Ukrainian].
5. Vinnik YU. Obosnovaniye primeneniya novogo shovnogo materiala v eksperimental'noy khirurgii. Kubanskiy nauchnyy meditsinskiy vestnik. 2013;4(139):31-4. [in Russian].
6. Oladega AA, James O, Adeyemo WL. Cyanoacrylate tissue adhesive or silk suture for closure of surgical wound following removal of an impacted mandibular third molar: A randomized controlled study. J Cranio-maxillofac Surg. 2019;47(1):93-8.
7. Markevych V, Khutoryans'kyy M. Morfolohichnyy ta morfometrychnyy analiz reaktsiyi tkanyn na implantatsiyu riznykh vydiv shovnoho materialu. Ukrayins'kyy morfolohichnyy al'manakh. 2013;11(4):44-9. [in Ukrainian].
8. Tokugawa J, Ogura K, Yatomi K, et al. Bipolar Cutting Method: Another Technique for Harvesting Donor Artery With Histological Investigation. Oper Neurosurg (Hagerstown). 2018;14(1):16-9.
9. Prynda YU, Solonynko Z, Solonynko YU. Efektyvnist' khirurhichnoho likuvannya korenyvkh kist shchelepy iz zastosuvannyam osteoplastychnoho preparatu «Kolapan». Praktyka i dosvid. 2010; 4:34-7. [in Ukrainian].
10. Klishov A, Grafov G, Khilova YU. Kletochno-differonnaya organizatsiya tkaney i problema zazhivleniya ran. Arkhiv anatomii, gistologii ta embriologii. 1990;98(4):5-23. [in Russian].
11. Vazina AA, Lanina N. Vliyaniye vysokochastotnoy elektrokhirurgicheskoy svarki na funktsional'nuyu ustoychivost' struktury biologicheskikh tkaney. Materialy Shestogo mezhdunar. seminaru «Svarka myagkikh zhivykh tkaney. Sovremennoye sostoyaniye i perspektivy razvitiya». 2011. Dekabr 2-3. Kiyev. s. 53. [in Russian].
12. Ispol'zovaniye sovremennykh elektrokhirurgicheskikh apparatov v prakticheskoy khirurgii. Posobiye dlya vrachey pod redarcieju professora V.V. Gritsenko. SPbGMU. 2015. 43 s. [in Russian].
13. Korablin NM. Razrabotka optimal'nogo rezhima elektrovoddeystviya na biologicheskiye tkani pri khirur-gicheskikh operatsiyakh: avtoref. disertacii k.med.n. Moskva. 2012. 23 s. [in Russian].
14. Stoyan Ye, Denisova Ye, Sokolova I. Tsistektomiya – sovremennyye aspekty problemy. Visnik stomatologii. 2018;2:50-4. [in Russian].
15. Titinchi F, Morkel J. Residual cyst of the jaws: A clinico-pathologic study of this seemingly inconspicuous lesion. PLoS One. 2020;15(12): e0244250. Published 2020 Dec 17.

## СРАВНИТЕЛЬНАЯ ХАРАКТЕРИСТИКА МЕТОДОВ СОЕДИНЕНИЯ КРАЕВ РАН СЛИЗИСТОЙ ОБОЛОЧКИ ПОЛОСТИ РТА ПОСЛЕ ОПЕРАТИВНОГО ВМЕШАТЕЛЬСТВА В ЭКСПЕРИМЕНТАЛЬНЫХ ЖИВОТНЫХ С УЧЕТОМ КЛИНИЧЕСКИХ И ГИСТОЛОГИЧЕСКИХ ПОКАЗАТЕЛЕЙ

**Резюме.** В статье представлены результаты экспериментального воспроизведения костного дефекта (удаление нижнего жевательного зуба) у кроликов, с последующим закрытием лунки разными методами. Экспериментальные животные были разделены на 4 группы: 1 группа – контрольная, 2 группа – ушивание шовным материалом «Викрил», 3 группа – соединение краев с помощью лазерного скальпеля и 4 группа – сварка СОПР в участке удаленного зуба с помощью электросварочного аппарата «Патонмед» ЭКВЗ-300.

После экспериментального исследования проводили анализ клинических результатов (гиперемия, отек, расхождение швов, лазерная термометрия) и гистологических показателей. Полученные результаты свидетельствовали о более легком течении и сокращении послеоперационного периода, а также образовании крепкого сварного шва, который со временем полностью восстанавливает свою структуру при использовании предложенной методики электросварки тканей, в отличие от использования классического шовного материала и лазерных технологий.

То есть, вышеуказанное разрешает сделать выводы об эффективности предложенного метода соединения краев слизистой с помощью электросварки тканей, во время цистэктомии в полости рта. Использование электросварки разрешает в 2 раза сократить время оперативного вмешательства по сравнению с традиционной методикой преимущественно за счет сокращения времени, затрачиваемого на гомеостаз. Также, большое количество методов и технологий лечения одонтогенных кист, с одной стороны, свидетельствует о значительном развитии данного направления, а с другой – о неудовлетворительных результатах их использования. Поэтому дальнейшее совершенствование и поиск более современных технологий, в том числе методик аппроксимации послеоперационных



ран, при операциях цистэктомии остается одним из основных направлений в челюстно-лицевой хирургии.

**Ключевые слова:** электросварка тканей, гиперемия, отек, локальная термометрия, соединительная ткань, коллагеновые волокна.

#### **A PORIOUS CHARACTERISTIC OF THE METHOD FOR THE CORRECTION OF THE WOUNDS OF THE EMPTY MUCOSA OF THE ROTA FOR OPERATIONAL INVOLVEMENT IN EXPERIMENTAL TWARINS FOR THE IMPROVEMENT OF CLINICAL AND HISTOLOGICAL INDICATORS**

**Abstract.** The article represents the results of experimental reproduction of a bone defect (removal of the lower masticatory tooth) of rabbits, followed by closure of the hole by various methods. Experimental animals were divided into 4 groups: 1 group – control, 2 group – suturing «Vikril», 3 group – joining the edges with a laser scalpel and 4 group – welding SOPR in the area of the removed tooth using an electric welding machine «Patonmed» EKVZ-300.

After the experimental study, the results of clinical (hyperemia, edema, suture divergence, laser thermometry) and histological parameters were analyzed. The results showed an easier course and reduction of the postoperative period, as well as the formation of a strong weld, which eventually completely restores its structure, using the proposed technique of electric welding of fabrics, in contrast to the classic suture material and laser technology.

That is, the above allows us to draw conclusions about the effectiveness of the proposed method of connecting the edges of the mucous membrane by electric welding of tissues during cystectomy in the oral cavity. The use of electric welding can reduce the time of surgery by 2 times compared to traditional methods, mainly by reducing the time spent on homeostasis. Also, a large number of methods and technologies for the treatment of odontogenic cysts, on the one hand, indicates a significant development of this area, and on the other hand – the unsatisfactory results of their use. Therefore, further improvement and search for more modern technologies, including methods of approximation of postoperative wounds, in cystectomy operations remains one of the main directions in maxillofacial surgery.

**Key words:** electric welding of tissues, hyperemia, edema, local thermometry, connective tissue, collagen fibers.

*Відомості про авторів:*

**Чепишко Світлана Іллівна** – завідувач стоматологічного відділення Навчально-лікувального центру «Університетська клініка», викладач фахового коледжу Буковинського державного медичного університету МОЗ України, м. Чернівці;

**Батіг Віктор Маркіянович** – доктор медичних наук, доцент, завідувач кафедри терапевтичної стоматології Буковинського державного медичного університету МОЗ України, м. Чернівці.

*Information about the authors:*

**Chepyshko Svitlana I.** – Head of the Dental Department of the Educational and Medical Center «University Clinic», teacher at the Professional College of Bukovinian State Medical University, Chernivtsi;

**Batig Viktor M.** – Doctor of Medical Sciences, Associate Professor, Head of the Department of Therapeutic Dentistry Bukovinian State Medical University, Chernivtsi.

Надійшла 06.08.2021 р.

Рецензент – проф. О.І. Годованець (Чернівці)