

© Слободян О.М.

УДК 611.342.013-07

ІНТЕГРОВАНЕ МОРФОМЕТРИЧНЕ ДОСЛІДЖЕННЯ ДВНАДЦЯТИПАЛОЇ КИШКИ В ПЕРИНАТАЛЬНОМУ ПЕРІОДІ ОНТОГЕНЕЗУ

О.М.Слободян

Кафедра анатомії, топографічної анатомії та оперативної хірургії (зав. – проф. Ю.Т.Ахтемійчук) Буковинського державного медичного університету, м. Чернівці

Резюме. За допомогою аналізу морфометричних параметрів дванадцятипалої кишки 70 трупів плодів і новонароджених дітей, одержаних *in situ*, встановлено, що в першому періоді прискороного розвитку (5-й місяць) діаграма багатофакторного регресійного аналізу має вигнуту форму зі спрямованою вниз опуклістю, у другому періоді прискороного розвитку (8-10 місяці) – пірамідальну форму, а в періоді сповільненого розвитку (6-й і 7-й місяці) – згладжену форму.

Ключові слова: дванадцятипала кишка, перинатальний період, морфометрія, багатофакторний регресійний аналіз.

Природжені вади, ізольовані пошкодження та інші захворювання дванадцятипалої кишки (ДПК) становлять актуальну проблему гастроентерології. Означені стани є порівняно частою причиною оперативних втручань у новонароджених і дітей раннього віку [1]. Природжена непрохідність ДПК належить до тих вад, які призводять до дитячої смертності у 30-60 % випадків [2].

Важливого значення надають своєчасному виявленню і прогнозуванню вад розвитку, пошкоджень та інших патологічних станів ДПК за допомогою сучасних методів діагностики [3, 4]. Правильна інтерпретація методів діагностики відіграє вирішальну роль, проте поняття норми для зіставлення з фактичними даними дослідження потребує подальшої наукової розробки [5].

Дослідження взаємозв'язків ДПК у ранньому періоді онтогенезу сприяють розумінню істинних процесів становлення її топографії, формоутворення і причин виникнення варіантів та вад розвитку [6, 7]. Для визначення закономірностей процесів органогенезу ДПК слід звернути увагу на особливості морфометричних змін у періоді прискороного і сповільненого розвитку. Особливої уваги потребує інтегроване вивчення цих періодів за допомогою методу багатофакторного регресійного аналізу з одночасним аналізом морфометричних параметрів

ДПК [8]. Між тим багатофакторний регресійний аналіз діаметра і довжини анатомічних частин ДПК у перинатальному періоді онтогенезу не проводився.

Мета дослідження. Провести багатофакторний регресійний аналіз морфометричних параметрів ДПК в перинатальному періоді онтогенезу.

Матеріал і методи. Дослідження виконано на 70 трупах плодів і новонароджених дітей *in situ* методами макромікропрепарування, виготовлення топографоанатомічних зрізів у трьох взаємноперпендикулярних площинах та морфометрії. За допомогою штанген-циркуля вимірювали 8 можливих параметрів ДПК: діаметри і довжини верхньої, низхідної, нижньої і висхідної її частин (рис. 1). Статистичну обробку даних, включаючи багатофакторний регресійний аналіз, проводили за допомогою комп'ютерних програм "Statgrafics", "Excel 7.0" та "Statistica".

Результати дослідження та їх обговорення. За допомогою багатофакторного регресійного аналізу нами з'ясовані корелятивні взаємозв'язки між морфометричними параметрами всіх анатомічних частин ДПК в різні часові проміжки перинатального періоду онтогенезу. На рис. 2 наведені діаграми корелятивних зв'язків для 4-го, 5-го, 6-го, 7-го, 8-10 місяців розвитку, де 5-й та 8-10-й місяці являють собою перший і другий періоди прискороного розвитку ДПК, 6-й та 7-й місяці – періоди сповільненого розвитку. Інтенсивність забарвлення відповідає ступеню вира-

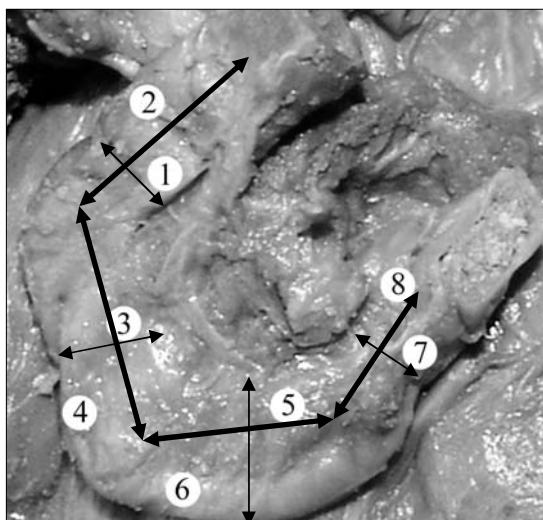
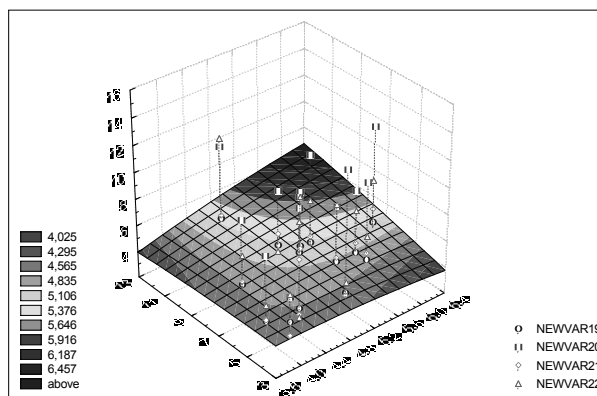
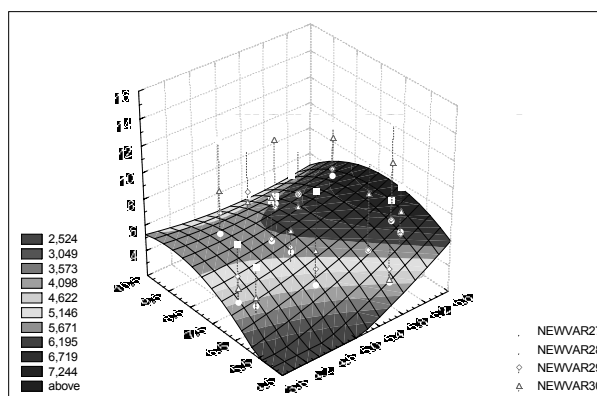


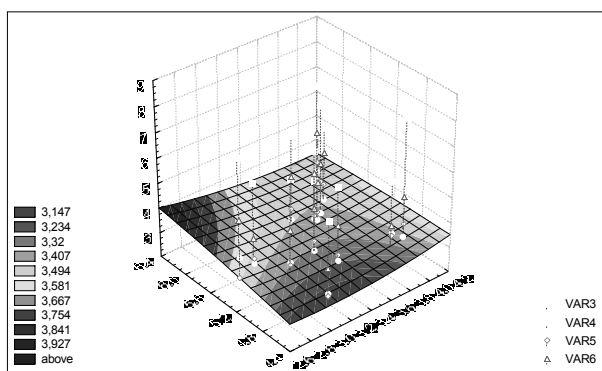
Рис. 1. Досліджувані параметри дванадцятипалої кишки плода: 1 – діаметр верхньої частини; 2 – довжина верхньої частини; 3 – діаметр низхідної частини; 4 – довжина низхідної частини; 5 – діаметр нижньої частини; 6 – довжина нижньої частини; 7 – діаметр висхідної частини; 8 – довжина висхідної частини.



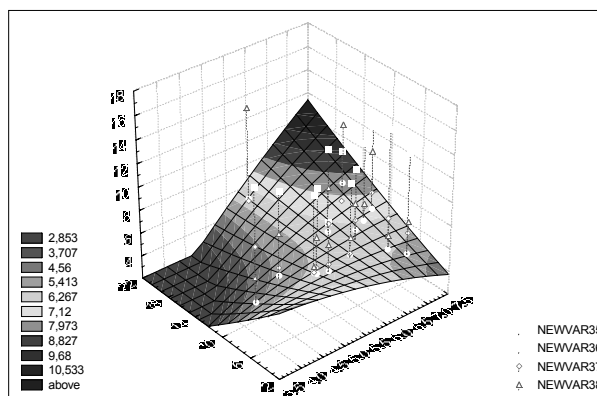
6-ий місяць



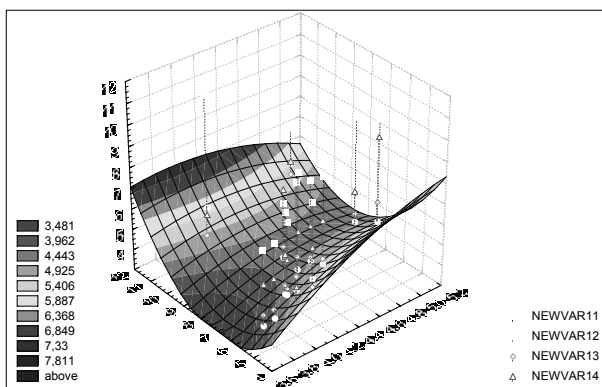
7-ий місяць



4-ий місяць



8-10 місяці



5-ий місяць

женості вірогідних змін ($p < 0,05$) для різних значень коефіцієнта F .

Привертає увагу той факт, що діаграма інтегрованого багаточинного регресійного

Рис. 2. Вираженість корелятивних зв'язків між діаметрами та довжинами анатомічних частин дванадцятипалої кишки в перинатальному періоді. Інтенсивність забарвлення відповідає ступеню вираженості вірогідних кореляцій ($p < 0,05$) для різних значень коефіцієнта (F), наведених на кожному рисунку зліва.

аналізу всіх 8 досліджуваних морфометричних параметрів (діаметрів та довжин верхньої, низхідної, нижньої, висхідної частин ДПК) в перший період прискореного розвитку (5-й місяць)

має вигнуту форму з орієнтацією купола вниз, у другий період прискореного розвитку (8-10 місяці) – пірамідальну форму з орієнтацією верхівки доверху, а в періоди сповільненого розвитку (6-7 місяці) вказані діаграми згладжені.

Отже, виявлена за допомогою інтегровано-багатофакторного регресійного аналізу діаметрів та довжин верхньої, низхідної, нижньої, висхідної частин ДПК в перший період прискореного розвитку (5-й місяць) вигнута форма діаграми з орієнтацією купола вниз, у другий період прискореного розвитку (8-10 місяці) – пірамідальна форма з орієнтацією верхівки доверху є інтегративним відображенням прискорення розвитку ДПК.

Упродовж 6-7 місяців згладжена форма діа-

грам багатофакторного регресійного аналізу інтегративно відображає процес сповільнення розвитку ДПК.

Висновок. У першому періоді прискореного розвитку (5-й місяць) діаграма багатофакторного регресійного аналізу має вигнуту форму зі спрямованою донизу опуклістю, у другому періоді прискореного розвитку (8-10 місяці) – пірамідальну форму, а в періоди сповільненого розвитку (6-й і 7-й місяці) – згладжену форму.

Перспективи подальших досліджень. Доцільно з'ясувати багатофакторну регресійну залежність між морфометричними параметрами анатомічних частин дванадцятипалої кишки та інтенсивністю розвитку судин і нервів цього органа.

Література

1. Ryerson R., McAlister W.H. Duodenocolostomy: A surgical complication of duodenal atresia repair // *Can. Assoc. Radiol. J.* – 1996. – V. 47, № 4. – P. 270-271.
2. Иванов В.В., Аксельров В.М., Аксельров М.А. и др. Лечение врожденной непроходимости двенадцатиперстной кишки у новорожденных // *Дет. хирург.* – 2004. – № 4. – С. 7-8.
3. Бочкарев А.А., Мутина А.Н. Диагностическая ценность триплексного ультразвукового исследования при язвенной болезни желудка и двенадцатиперстной кишки // *Матер. Пирог. студ. научн. конф. // Вестн. РГМУ.* – 2003. – № 2 (28). – С. 40-41.
4. Matsumoto A., Hashimoto K., Yoshioka T. et al. Occlusion and subsequent re-canalization in early duodenal development of human embryos: integrated organogenesis and histogenesis through a possible epithelial-mesenchymal interaction // *Anat. Embryol. (Berl).* – 2002. – V. 205, № 1. – P. 53-65.
5. Бурих М.П., Ахтемійчук Ю.Т. Сучасні підходи щодо вивчення будови людини та клінічна анатомія // *Клін. анат. та опер. хірург.* – 2002. – Т. 1, № 1. – С. 7-12.
6. Власова О.В. Морфогенез дванадцятипалої кишки // *Укр. морфол. альманах.* – 2004. – Т. 2, № 1. – С. 24-26.
7. Мигляс В.Г., Лойтра А.О. Етапи формоутворення дванадцятипалої кишки у пренатальному періоді розвитку // *Укр. мед. альманах.* – 1998. – № 3. – С. 16-17.
8. Слободян О.М., Манчуленко Д.Г. Макробудова дванадцятипалої кишки у плодів і новонароджених людини // *Вісн. пробл. біолог. і мед.* – 2006. – Вип. 2. – С. 35-38.

ИНТЕГРИРОВАННОЕ MORFOMETRICHESKOE ИССЛЕДОВАНИЕ ДВЕНАДЦАТИПЕРСТНОЙ КИШКИ В ПЕРИНАТАЛЬНОМ ПЕРИОДЕ ОНТОГЕНЕЗА

Резюме. С помощью анализа морфометрических параметров двенадцатиперстной кишки 70 трупов плодов и новорожденных детей, полученных in situ, установлено, что в первом периоде ускоренного развития (5-й месяц) диаграмма многофакторного регрессионного анализа имеет форму выпуклости, направленной книзу, во втором периоде ускоренного развития (8-10 месяцы) – пирамидальную форму, а в периоды относительного замедления (6-й и 7-й месяцы) – сглаженную форму.

Ключевые слова: двенадцатиперстная кишка, перинатальный период, морфометрия, многофакторный регрессионный анализ.

INTEGRATED MORPHOMETRIC STUDY OF THE DUODENUM DURING THE PERINATAL PERIOD OF ONTOGENESIS

Abstract. By means of an analysis of the morphometric parameters of the duodenum, carried out on 70 fetal corpses of newborn infants in situ, it has been established that during the first period of accelerated development (5th month) the diagram of the multifactor regression analysis has a curved form with a convexity directed downwards, during the second period of accelerated development (months from 8th till 10th) it has a pyramidal form, during the periods of slowed down development (month 6th and 7) it has smoothed out forms.

Key words: duodenum, perinatal period, morphology, multifactor regression analysis.

Bukovinian State Medical University (Chernivtsi)

Надійшла 14.10.2007 р.

Рецензент – проф. В.І.Півторак (Вінниця)