

THE INFLUENCE OF SURGICAL TREATMENT ON THE IMMUNOLOGICAL CONDITION OF THE PATIENTS DEPENDENT ON THE DEGREE OF SEVERITY OF BILE PERITONITIS

Abstract. An analysis of an immunological blood analysis in 66 patients with acute calculous cholecystitis complicated by bile peritonitis has demonstrated that a multimodality surgical treatment is characterized with the absence of changes of the

indices of blood cellular and humoral immunity, depending on the degree of severity. The practical significance of the experimental carried out by the authors substantiates the necessity to perform a correction of immunodeficiency at stage IIIB by means of specific immune protective agent at earlier stages of the disease, when treating acute calculous cholecystitis.

Key words: bile peritonitis, blood, immunological research, surgical treatment.

Bukovinian State Medical University (Chernivtsi)

Надійшла 11.09.2007 р.

Рецензент – проф. І.Й.Сидорчук (Чернівці)

© Заволович А.Й.

УДК 611.3+611.3.018

ТОПОГРАФОАНАТОМІЧНІ ОСОБЛИВОСТІ ГАСТРОДУОДЕНАЛЬНОГО СЕГМЕНТА В НЕОНАТАЛЬНОМУ ПЕРІОДІ

А.Й.Заволович

Кафедра анатомії, топографічної анатомії та оперативної хірургії (зав. – проф. Ю.Т.Ахтемійчук) Буковинського державного медичного університету, м. Чернівці

Резюме. Анатомічне дослідження проведено *in situ* на 13 трупах доношених плодів 451,0-500,0 мм тім'яно-п'яткової довжини (ТПД) та 9 трупах новонароджених дітей з ТПД понад 501,0 мм. На підставі аналізу одержаних результатів можна дійти висновку, що в неонатальному періоді типовими ознаками гастродуоденального сегмента є переважання діаметра воротарного каналу над діаметром цибулини дванадцятпалої кишки, випин та аборальне спрямування воротаря шлунка, наявність циркулярної складки слизової оболонки на рівні воротарного отвору та поздовжніх складок у межах воротарного каналу, наявність дуоденального закрутка, положення воротаря шлунка у власне надчеревній ділянці справа від серединної лінії.

Ключові слова: гастродуоденальний перехід, неонатальний період, анатомія.

У структурі дитячих гастроентерологічних захворювань провідне місце належить патологічним станам шлунка і дванадцятпалої кишки (ДПК) [1]. З усіх захворювань травної системи в дитячому віці понад 90 % випадків належить клапанній патології, а частіше піддаються ураженню воротарний та кардіальний замикачі [2].

Практична важливість цих сегментів спричинила виокремлення в сучасній морфології нового розділу – сфінктерології [3, 4], а з розвитком хірургії сфінктерних ділянок виник новий напрямок теоретичної та клінічної медицини – клапанна гастроентерологія [2].

Шлунково-кишкова непрохідність у дітей,

викликана природженим пілоростенозом, посідає друге місце після інвагінації кишечника і друге місце з-поміж природженої шлунково-кишкової непрохідності. В результаті технічних помилок під час хірургічних операцій з приводу природженого пілоростенозу виникають ускладнення, основна частка яких має анатомічну основу (перфорація слизової оболонки, рецидив пілоростенозу, спазм воротаря) [5]. Тому успіх та перспективи малоінвазивних технологій не можливі без детальних анатомічних відомостей про гастродуоденальний сегмент.

Науковці-морфологи досліджують різноманітні структури перехідного сегмента між шлунком і ДПК у дорослих [6, 7], розробляють питання мікрохірургічної анатомії гастродуоденального переходу [8-11]. Натомість анатомія цього сегмента в новонароджених описана побічно в одичних працях [12].

Дане повідомлення є продовженням раніше проведених нами досліджень [13, 14], виконаних у рамках планової науково-дослідної роботи Буковинського медуніверситету "Статеві-вікові закономірності будови і топографоанатомічних взаємовідношень органів та структур в онтогенезі, особливості вікової та статевої ембріотопографії" (№ 0105U002927).

Мета дослідження. Визначити топографоанатомічні особливості гастродуоденального сегмента в неонатальному періоді онтогенезу людини.

Матеріал і методи. Будова і топографоанатомічні взаємовідношення гастродуоденального переходу в неонатальному періоді вивчені на 13 трупах доношених плодів 451,0-500,0 мм тім'яно-п'яткової довжини (ТПД) та 9 трупах новонароджених дітей розміром понад 501,0 мм ТПД. Вік об'єктів визначали за зведеними таблицями Б.М.Петтена (1959), Б.П.Хватова і Ю.М.Шаповалова (1969) на підставі вимірювань тім'яно-п'яткової довжини. Дослідження проведено методами виготовлення топографоанатомічних зрізів у трьох взаємноперпендикулярних площинах, ін'єкції судин і трубчастих структур сумішшю на основі свинцевого сурика з наступним препаруванням і рентгенографією, морфометрії та статистичної обробки. Для документування та ілюстрування одержаних результатів [15] виготовлені препарати фотографували за допомогою стандартного устаткування.

Результати дослідження та їх обговорення. У неонатальному періоді онтогенезу шлунок здебільшого мішкоподібної форми, розмі-

щений у лівому верхньому квадранті живота, вище умовної пупкової лінії. На малій кривині чітко визначається кутова вирізка шлунка. Приблизно одна третина передньої стінки його знаходиться нижче краю лівої реберної дуги. Велика кривина ледь виступає з-під нижнього краю печінки, знаходиться вентральніше і каудальніше щодо малої кривини. Розрізняються тіло і воротарна частина шлунка. У межах останньої спостерігаються ознаки воротарної печери. Дно шлунка виражене слабо.

Воротарний канал спрямований зліва направо, зверху вниз та ззаду наперед. Верхня частина ДПК, на відміну від воротарного каналу, спрямована в протилежному напрямку – знизу вгору і спереду назад. Таке положення гастродуоденального сегмента зумовлене фіксацією печінково-дванадцятипалокишковою зв'язкою з її складовими компонентами та тісними синтопічними відношеннями гастродуоденального сегмента з вісцеральною поверхнею печінки.

На одному препараті (465,0 мм ТПД) верхня частина ДПК являла собою коротку ділянку кишкової трубки, яка мала ледь більший діаметр від низхідної частини. Подібний варіант будови можна кваліфікувати, як відсутність верхньої частини ДПК. Малопомітна цибулина кишки безпосередньо продовжувалася низхідною частиною, тобто верхня частина ДПК позбавлена зацибулинного відділу та верхнього дуоденального вигину. Подібний варіант будови гастродуоденального сегмента можна пояснити синтопічним впливом на нього печінки та правої надниркової залози, які тісно стикалися з ним.

Воротарний канал поступово звужується в напрямку воротаря шлунка, а цибулина ДПК різко розширюється. Проте її діаметр менший від воротарного каналу, що слід вважати типовою ознакою гастродуоденального сегмента на цій стадії онтогенезу.

При макроскопічному дослідженні внутрішньої поверхні стінок гастродуоденального переходу нами виявлено, що воротар шлунка випинає у просвіт ДПК (рис. 1). Завдяки цьому формується поперечна складка слизової оболонки на рівні воротарного отвору. Прилегла стінка ДПК визначається проксимальніше воротарного отвору, завдяки чому спостерігається наявність дванадцятипалокишкового закутка.

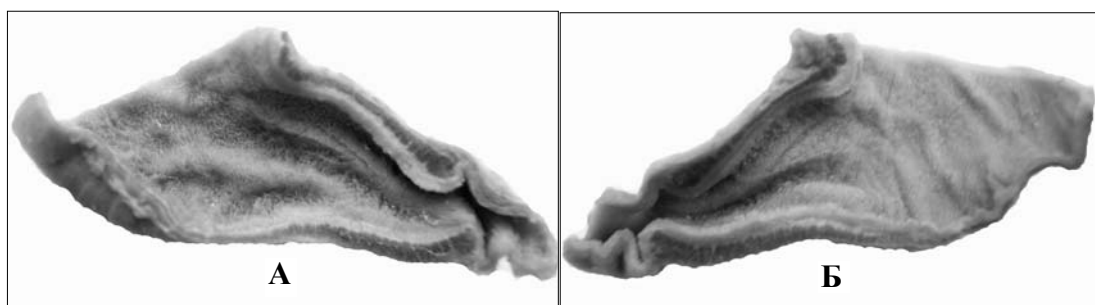


Рис. 1. Внутрішня поверхня передньої (А) та задньої (Б) стінок гастродуоденального переходу доношеного плода (480,0 мм ТПД). Макропрепарати. Зб. 2,5°.

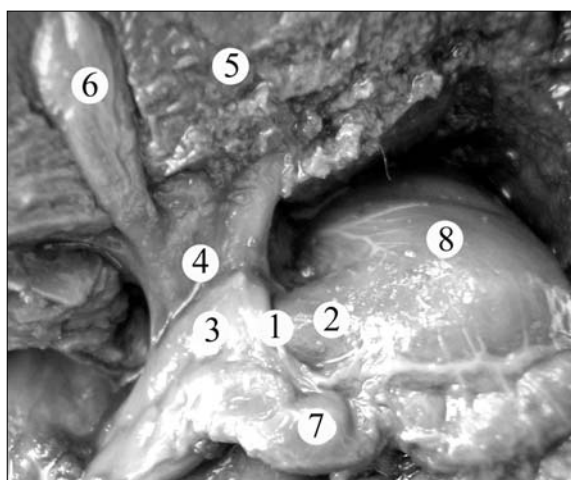


Рис. 2. Органи та структури черевної порожнини доношеного плода – 460,0 мм ТПД (печінка зміщена вгору). Макропрепарат. Зб. 1,6°: 1 – воротар шлунка; 2 – воротарний канал шлунка; 3 – цибулина дванадцятипалої кишки; 4 – печінково-дванадцятипалокишкова зв'язка; 5 – вісцеральна поверхня печінки; 6 – жовчний міхур; 7 – поперечна ободова кишка; 8 – тіло шлунка.

Характерну спрямованість воротарного м'язо-замикача у бік просвіту ДПК варто розцінювати як анатомічну основу розвитку гачкоподібної форми воротаря шлунка, описаного Т.К.Самоделкіною [16] у практично здорових людей зрілого віку.

Зважаючи на результати власного дослідження, поділяємо застереження Ф.Ф.Сакса та ін. (1987) про те, що під час пілороміотомії не варто розсікати серозно-м'язовий шар воротаря шлунка аж до його аборального краю, щоб уникнути випадкового розтину кишкової стінки в межах дуоденального закрутка.

У межах воротарного каналу виявляються, в основному, поздовжні складки слизової обо-

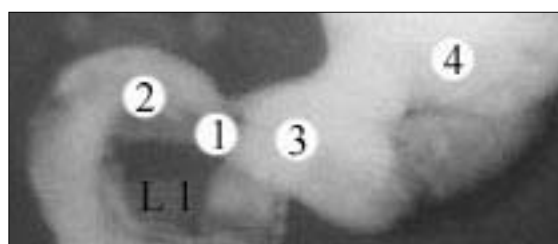


Рис. 3. Гастродуоденальний перехід доношеного плода – 475,0 ТПД (шлунково-кишковий тракт заповнений рентгеноконтрастною сумішшю на основі свинцевого сурика). Фоторентгенограма. Зб. 2,1°: 1 – воротар шлунка; 2 – верхня частина дванадцятипалої кишки; 3 – воротарний канал шлунка; 4 – тіло шлунка.

лонки, а в межах прилеглої стінки тіла шлунка переважають поперечні складки та складки без чіткої орієнтації.

По відношенню до передньої черевної стінки гастродуоденальний перехід визначається у власне надчеревній ділянці, справа і зліва від передньої серединної лінії тулуба. Частіше (16 спостережень) його проекція визначалася справа від серединної лінії, рідше (4 препарати) воротар шлунка перетинався передньою серединною лінією. У 2-х препаратах він знаходився зліва від серединної лінії. Наші результати підтверджують дані E.Cetin et al. [17] про те, що шлунок за весь період внутрішньоутробного розвитку частіше визначається в обох верхніх квадрантах живота і тільки в 19 % спостережень виключно в лівому квадранті.

У доношених плодів (451,0-500,0 мм ТПД) діаметр воротаря шлунка становить $5,8 \pm 0,42$ мм, воротарного каналу – $7,6 \pm 0,37$ мм, цибулини ДПК – $6,3 \pm 0,29$ мм; довжина воротарного каналу вздовж малої кривини становить $6,5 \pm 0,51$ мм, вздовж великої кривини – $6,9 \pm 0,45$ мм.

У новонароджених діаметр воротаря шлунка становить $6,0 \pm 0,34$ мм, воротарного каналу – $7,7 \pm 0,28$ мм, цибулини ДПК – $6,4 \pm 0,23$ мм; довжина воротарного каналу вздовж малої кривини – $6,7 \pm 0,36$ мм, вздовж великої кривини – $7,0 \pm 0,27$ мм.

Розбіжність наших результатів ($6,0 \pm 0,34$ мм) щодо діаметра воротаря шлунка у новонароджених з даними W.K.Rorschneider [18] (11,0 мм) зумовлена тим, що наведений ним розмір визначений у живих дітей за допомогою ультрасонографічного дослідження, а наші вимірювання проведені на трупному матеріалі.

За допомогою рентгенологічного дослідження виявлено, що просвіт гастродуоденального переходу має форму неправильного піщаного годинника – ширша проксимальна частина воротарного каналу поступово звужується в напрямку воротаря шлунка, за яким настає різке збільшення діаметра цибулини ДПК.

Гастродуоденальний сегмент з усіх боків оточений очеревиною. Спостерігається певна мінливість зміни анатомічних взаємовідношень гастродуоденального сегмента з поперечною ободовою кишкою. У 14 спостереженнях до його передньо-нижньої поверхні (нижньої третини) прилягає петля поперечної ободової кишки (рис. 2), яка в межах воротарного каналу зміщується до великої кривини шлунка. На решті препаратів (8) ободова кишка простягається каудальніше гастродуоденального сегмента.

До передньоверхньої та задньоверхньої стінок воротаря шлунка, цибулини і частково зацибулинного відділу ДПК прикріплюється печінково-дванадцятипалокишкова зв'язка, з компонентами якої стикається верхня частина ДПК в межах цибулини.

На 3 препаратах виявлено варіантну будову печінково-дванадцятипалокишкової зв'язки, яка виражалася в її правобічному розширенні завдяки наявності додаткової зв'язки черевної порожнини – міхурово-дванадцятипалокишкової. Ця зв'язка починалася від передньої стінки жовчного міхура і прикріплювалася до передньої стінки верхньої частини ДПК та поперечної ободової кишки, петля якої щільно прилягала до нижнього краю гастродуоденального сегмента. На одному препараті виявлена печінково-ободовокишкова зв'язка, яка покривала передню стінку цибулини ДПК. Окрім цього, до

цибулини прилягала шийка жовчного міхура.

Між воротарем шлунка та підшлунковою залозою визначається воротарно-підшлункова зв'язка. На двох препаратах воротар шлунка зрощений з брижою поперечної ободової кишки, внаслідок чого утворюється підворотарна заглибина очеревини.

Гастродуоденальний сегмент спереду цілком покритий вісцеральною поверхнею печінки, нижній край якої досягає рівня середньої третини низхідної частини ДПК. У 10 спостереженнях цибулина ДПК збоку торкалася тіла жовчного міхура. Безпосередньо над верхньою стінкою воротарного каналу визначається квадратна частка печінки. Воротар шлунка задньою стінкою прилягає до підшлункової залози. Власна печінкова артерія простягається по задньоверхній стінці воротарного каналу. До задньої стінки гастродуоденального переходу прилягає частина голівки і тіла підшлункової залози. По задній стінці цибулини ДПК у низхідному напрямку прямує шлунково-дванадцятипалокишкова артерія. До великої кривини шлунка, в межах воротарного каналу, прилягає дванадцятипало-порожньокишковий вигин. На рівні межі між цибулиною і зацибулинним відділом ДПК, ззаду від них простягається нижня порожниста вена, медіальніше і вентральніше якої визначається ворітна вена печінки. Уздовж верхньої стінки воротарного каналу, між листками малого сальника лежить права шлункова артерія, вздовж великої кривини між листками шлунково-ободовокишкової зв'язки – права шлунково-сальникова артерія. Поперечно до поздовжньої осі воротаря шлунка на його передній стінці визначається передворотарна вена.

На топографоанатомічних зрізах тулуба виявлено, що гастродуоденальний перехід чітко візуалізується на рівні міжхребцевого проміжку між XII грудним та I поперековим хребцями, оточений очеревиною. У межах воротаря шлунка травна трубка істотно звужена. Між воротарем та цибулиною ДПК чітко виявляється дванадцятипалокишковий закуток. Справа, спереду і ззаду гастродуоденальний перехід охоплений печінкою, ззаду, в межах верхньої частини ДПК, межує з ворітною веною, нижньою порожнистою веною і частково з правою надпирковою залозою. Зліва від досліджуваного сегмента на горизонтальному топографоанатоміч-

ному зрізі визначається підшлункова залоза та порожнина тіла шлунка.

Скелетотопічно гастродуоденальний перехід у більшості спостережень (17) відповідає верхньому краю I поперекового хребця, рідше (5 випадків) він визначався на рівні міжхребцевого проміжку між XII грудним та I поперековим хребцями (рис. 3). Цибулина ДПК, яка за розмірами поступається воротарній частині шлунка, досягає рівня нижнього краю XII грудного хребця. Окрім цього, чітко диференціюється кутова вирізка шлунка та звуження гастродуоденального сегмента на рівні воротарного отвору.

На підставі аналізу одержаних результатів можна стверджувати, що в неонатальному періоді типовими ознаками гастродуоденального сегмента є переважання діаметра воротарного каналу над діаметром цибулини дванадцятипалої кишки, випин воротаря шлунка у просвіт травної трубки та аборальна його орієнтація, наявність циркулярної складки слизової оболонки на рівні воротарного отвору та поздовжніх складок у межах воротарного каналу шлунка, дуоденального заутка між стінкою дванадцятипалої кишки та дуоденальною поверхнею воротаря шлунка, положення воротаря шлунка

у власне надчеревній ділянці справа від середньої лінії.

Висновки. 1. Для гастродуоденального переходу в неонатальному періоді властиве таке співвідношення його параметрів: найбільший діаметр має воротарний канал, менший – цибулина дванадцятипалої кишки і найменший – воротар шлунка. 2. Попри сталість анатомічних взаємовідношень з печінкою, підшлунковою залозою та печінково-дванадцятипалокишковою зв'язкою гастродуоденальний сегмент в неонатальному періоді стикається з петлею поперечної ободової кишки (63,6 % випадків) та жовчним міхуром (45,5 %), що варто враховувати під час діагностичних прийомів. 3. Додаткові очеревинні зв'язки (міхурово-дванадцятипалокишкова, печінково-ободовокишкова), які примикають до гастродуоденального сегмента, спостерігаються в 13,6 % та 4,6 % випадків, на що варто зважати в хірургічній педіатрії.

Перспективи подальших досліджень. Одержані результати щодо анатомічних особливостей гастродуоденального переходу в неонатальному періоді підтверджують необхідність вивчення їх динаміки в різні вікові періоди дитинства.

Література

1. Давыдов Б.И., Афиногенов О.Б., Рудакова Е.Г. и др. Структура и особенности заболеваний органов верхнего отдела пищеварительного тракта у детей // *Дет. гастроэнтерол. Сибири.* – 2001. – № 5. – С. 23-27.
2. Денисов М.Ю. Практическая гастроэнтерология для педиатра: Рук. для врачей. – 4-е изд., пер. и доп. – М.: Изд. Мокеев, 2001. – 376 с.
3. Колесников Л.Л. Сфинктерный аппарат человека. – СПб.: СпецЛит, 2000. – 184 с.
4. Этинген Л.Е., Никитюк Д.Б. Некоторые структурно-функциональные критерии организации сфинктеров внутренних органов // *Морфол.* – 1999. – Т. 115, № 1. – С. 7-10.
5. Сушко В.И., Нагорный Е.И., Ашкинази Б.Г. Лечение врожденного пилоростеноза у детей // *Хір. дит. віку.* – 2003. – Т. 1, № 1. – С. 42-46.
6. Костыркина В.В. Микроскопическое строение лимфоидных образований зоны перехода желудка в двенадцатиперстную кишку // *Тез. докл. V конгр. Междунар. ассоциации морфологов // Морфол.* – 2000. – Т. 117, № 3. – С. 62.
7. Костыркина В.В. Иммунные структуры зоны перехода желудка в двенадцатиперстную кишку // *Тез. докл. VI конгр. Междунар. ассоциации морфологов // Морфол.* – 2002. – Т. 121, № 2-3. – С. 79.
8. Лященко С.Н., Самоделкина Т.К., Идзян И.Р. Макромикроскопическая анатомия гастродуоденального перехода и стенки тонкой кишки // *Тез. докл. V конгр. Междунар. ассоциации морфологов // Морфол.* – 2000. – Т. 117, № 3. – С. 71.
9. Самоделкина Т.К. Морфологическая и морфометрическая характеристика подслизистой основы гастродуоденального перехода // *Тез. докл. VI конгр. Междунар. ассоциации морфологов // Морфол.* – 2002. – Т. 121, № 2-3. – С. 139.
10. Кялян Г.П., Арутюнян А.Дж. Особенности дефинитивной микроангиоархитектоники мышечной оболочки желудка человека // *Тез. докл. VI конгр. Междунар. ассоциации морфологов // Морфол.* – 2002. – Т. 121, № 2-3. – С. 87.
11. Свищицкая Н.Л. Особенности микроскопического устройства слизистой оболочки интактного желудка человека // *Вісн. пробл. біол. і мед.* – 2006. – Вип. 4. – С. 72-77.
12. Каган И.И., Колесников Л.Л., Самоделкина Т.К. Клиническая анатомия гастродуоденального перехода // *Морфол.* – 2003. – Т. 124, № 5. – С. 34-37.
13. Заволович А.Й., Лобінцева Н.О., Ахтемійчук Ю.Т. Ультрасонографічна анатомія воротарної частини шлунка в дітей раннього віку // *Клін. анат. та опер. хірургія.* – 2006. – Т. 5, № 3. – С. 30-33.
14. Заволович А.Й. Макромікроскопічна організація гастродуоденального переходу в ранньому періоді онтогенезу людини // *Вісн.*

морфол. – 2007. – Т. 13, № 1. – С. 135-138. 15. Ахтемійчук Ю.Т., Цигикало О.В. Фотодокументування морфологічних досліджень // Вісн. морфол. – 2000. – Т. 6, № 2. – С. 327-329. 16. Самоделкина Т.К. Гистотопография гастродуоденального перехода // Морфол. – 1999. – Т. 116, № 5. – С. 46-50. 17. Cetin E., Malas M.A., Albay S., Cankara N. The development of stomach during the fetal period // Surg. Radiol. Anat. – Springer-Verlag, 2006. – Accepted: 6 April 2006. 18. Rorschneider W.K. Pyloric muscle in asymptomatic infants: sonographic evaluation and discrimination from idiopathic pyloric stenosis // Ped. Radiology. – 1998. – Vol. 28. – P. 429-434.

ТОПОГРАФОАНАТОМИЧЕСКИЕ ОСОБЕННОСТИ ГАСТРОДУОДЕНАЛЬНОГО СЕГМЕНТА В НЕОНАТАЛЬНОМ ПЕРИОДЕ

Резюме. Анатомическое исследование проведено *in situ* на 13 трупах доношенных плодов 451,0-500,0 мм теменно-пяточной длины (ТПД) и 9 трупах новорожденных детей с ТПД свыше 501,0 мм. На основании анализа полученных результатов можно сделать вывод о том, что в неонатальном периоде типичными признаками гастродуоденального сегмента есть превалирование диаметра пилорического канала над диаметром луковицы двенадцатиперстной кишки, выпячивание и аборальное направление привратника желудка, наличие циркулярной складки слизистой оболочки на уровне пилорического отверстия и продольных складок в пределах пилорического канала, наличие дуоденального кармана, положение привратника желудка в собственно надчревной области справа от срединной линии.

Ключевые слова: гастродуоденальный переход, неонатальный период, анатомия.

TOPOGRAPHO-ANATOMICAL PECULIARITIES OF THE GASTRODUODENAL SEGMENT DURING THE NEONATAL PERIOD

Abstract. The anatomical study has been carried out on 13 corpses of full-term fetuses, measuring 451.0-500.0 mm of the parieto-calcanal length (PCL) and 9 corpses of newborn infants with a PCL over 501.0 mm. On the basis on an analysis of the obtained findings one may arrive at a conclusion that during the neonatal period the typical sings of the gastroduodenal segment are the predomination of the diameter of the pyloric canal over the diameter of the duodenal bulb, an outpouching of the aboral direction of the pylorus, the presence of the circular plica of the mucous membrane at the level of the pyloric opening and the longitudinal plicae within the pyloric canal, the presence of the duodenal recess, the position of the pylorus in the epigastric region proper on the right from the median line.

Key words: gastroduodenal junction, neonatal period, anatomy.

Bukovinian State Medical University (Chernivtsi)

Надійшла 12.09.2007 р.

Рецензент – проф. В.О.Ольховський (Харків)