

© Слободян О.М.

УДК 611.342.013

МОРФОМЕТРИЧНА ХАРАКТЕРИСТИКА КІЛЬЦЕПОДІБНОЇ ДВНАДЦЯТИПАЛОЇ КИШКИ В 7-МІСЯЧНИХ ПЛОДІВ

О.М.Слободян

Курс топографічної анатомії та оперативної хірургії (зав. – проф. Ю.Т.Ахтемійчук) Буковинського державного медичного університету, м. Чернівці

Резюме. Морфометричне дослідження кільцеподібної форми дванадцятипалої кишки в 7-місячних плодів людини показало відсутність прямих кореляційних залежностей тім'яно-п'яtkової довжини плода з її морфометричними параметрами, що зумовлено різною швидкістю біосинтетичних процесів. Кільцеподібна форма дванадцятипалої кишки характеризується позитивними кореляційними залежностями між діаметрами її верхньої і низхідної частин, верхньої і висхідної частин, низхідної і висхідної частин та між довжиною нижньої частини і діаметром висхідної частини.

Ключові слова: дванадцятипала кишка, плід, людина, регресійний аналіз.

Становлення форми дванадцятипалої кишки (ДПК) в плодів має великий діапазон анатомічної мінливості, що зумовлено складністю топографії [1-4]. Форма ДПК обумовлена вираженістю її частин. А.О.Лойтра та ін. [5], В.Г.Мигляс та ін. [6] виділяють у плодів чотири основні форми ДПК: кільцеподібну, підковоподібну, U- і V-подібну. Якщо верхня, низхідна та нижня частини мають більш-менш однакові розміри, то кишка має підковоподібну форму, якщо виражені всі частини кишки, то вона набуває кільцеподібної форми. При маловиражених верхній та нижній частинах кишки V-подібної форми, за наявності нижньої частини кишка набуває U-подібної форми. Ю.Т.Ахтемійчук [7] різноманітні форми ДПК у плодів об'єднує у такі чотири групи: кільцеподібна, U-, V- і C-подібна. Здебільшого трапляється кільцеподібна форма кишки (63,0 %), найрідше – V-подібна (6,4 %). Водночас кількісний морфометричний аналіз кільцеподібної ДПК, типової для плодового періоду онтогенезу, не проводився.

Мета дослідження. Провести морфометричний аналіз кільцеподібної форми ДПК з кількісної оцінкою діаметрів і довжин її частин у 7-місячних плодів людини.

Матеріал і методи. Дослідження проведене на трьох ізольованих органокомплексах та 11 трупах 7-місячних плодів. При виконанні досліджень вико-

ристовували методи макромікропрепарування, виготовлення топографо-анатомічних зрізів у трьох взаємоперпендикулярних площинах, морфометрії, рентгенографії. Статистичну обробку даних, включаючи кореляційний та регресійний аналіз, проводили за допомогою комп'ютерних програм "Statgrafics" та "Exel 7.0".

Результати дослідження та їх обговорення. Кільцеподібна форма ДПК (рис. 1) характеризується тим, що всі її частини мають майже однакові розміри.

Результати наших досліджень показали, що діаметри і довжини різних частин кільцеподібної ДПК приблизно однакові (табл. 1). Довжина голівки підшлункової залози становить $7,82 \pm 0,466$ мм, діаметр – $5,34 \pm 0,521$ мм. Середньостатистичний розмір тім'яно-п'яtkової

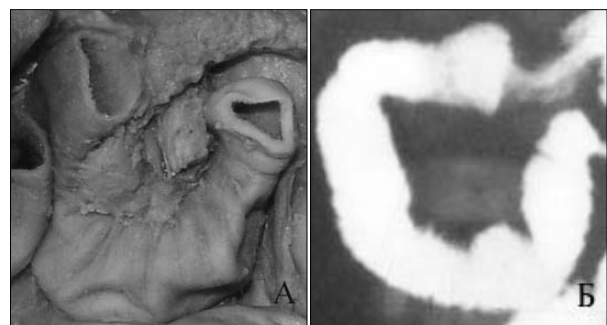


Рис. 1. Кільцеподібна форма дванадцятипалої кишки плодів: А – 330,0 мм ТПД. Макропрепарат. Зб. х 1,5; Б – 310,0 мм ТПД. Рентгенограма. Зб. х 1,4.

Таблиця 1

**Морфометричні показники кільцеподібної форми дванадцятипалої кишки (n=7)
7-місячних плодів (x±Sx)**

Показники	Частини дванадцятипалої кишки			
	верхня	низхідна	нижня	висхідна
Діаметр, мм	5,40±0,329	5,72±0,388	6,08±0,282	5,42±0,267
Довжина, мм	8,34±0,448	10,17±0,979	8,48±0,823	8,54±0,497

Таблиця 2

**Пари кореляційних зв'язків між розмірами частин кільцеподібної дванадцятипалої кишки в
7-місячних плодів**

Пари кореляційних зв'язків між частинами дванадцятипалої кишки		Коефіцієнт кореляції, r	Вірогідність кореляційного зв'язку, p
Діаметр верхньої частини	Діаметр низхідної частини	0,909	<0,01
Діаметр верхньої частини	Діаметр нижньої частини	0,872	<0,02
Діаметр низхідної частини	Діаметр нижньої частини	0,791	<0,05
Діаметр верхньої частини	Діаметр нижньої частини	0,903	<0,01
Діаметр низхідної частини	Діаметр нижньої частини	0,912	<0,01
Діаметр нижньої частини	Діаметр нижньої частини	0,790	<0,05
Діаметр нижньої частини	Діаметр нижньої частини	0,790	<0,01

довжини (ТПД) плода у цей період становить 321,4±6,04 мм.

Нами встановлені прямі кореляційні залежності між різними частинами кільцеподібної ДПК (табл. 2). Діаметр верхньої частини ДПК позитивно корелює з діаметрами її низхідної, нижньої і висхідної частин. Діаметр низхідної частини зв'язаний прямою кореляційною залежністю з діаметрами її нижньої та висхідної частин. Діаметр нижньої частини позитивно корелює з діаметром її висхідної частини. Довжина нижньої частини позитивно корелює з діаметром її висхідної частини. Прямопропорційні кореляційні залежності між діаметрами верхньої, низхідної, висхідної частин та довжиною нижньої частини кільцеподібної ДПК у 7-місячних плодів наведені в вигляді діаграм та рівнянь

регресійного аналізу (рис. 2).

Отже, кільцеподібна форма ДПК 7-місячних плодів характеризується однаковими діаметрами і довжинами різних її частин та інтеграцією морфометричних параметрів, що підтверджено наявністю семи позитивних вірогідних кореляційних зв'язків. Відсутність кореляційної залежності морфометричних показників кільцеподібної форми ДПК з голівкою підшлункової залози вказують на відсутність інтеграції їх розвитку.

Відсутність прямої кореляційної залежності ТПД плода з морфометричними параметрами кільцеподібної форми ДПК зумовлено різною швидкістю біосинтетичних процесів їх формування. Наявні прямі кореляційні залежності між розмірами різних частин кільцеподіб-

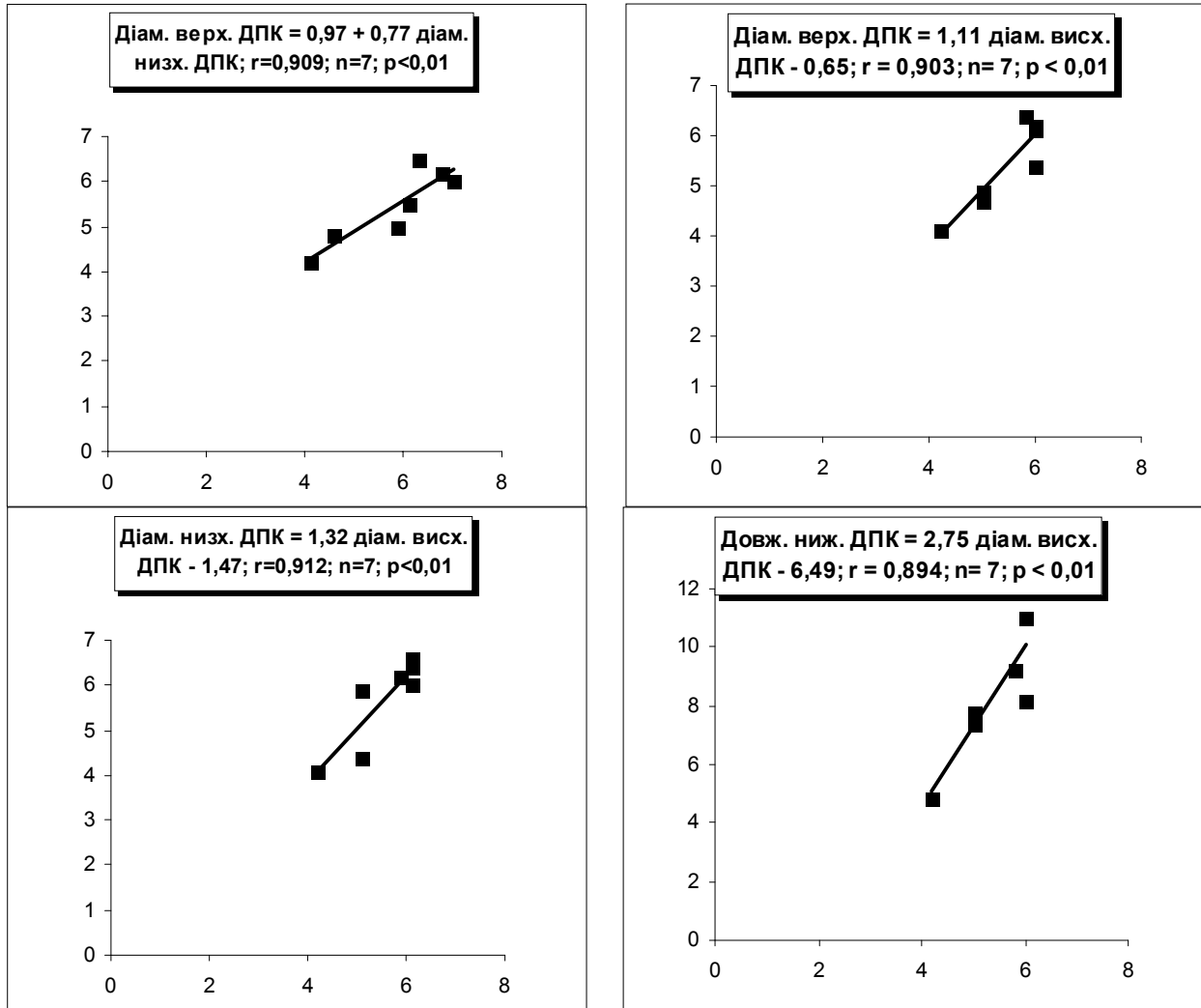


Рис. 2. Регресійний аналіз між діаметрами верхньої, низхідної, висхідної частин та довжиною нижньої частини кільцеподібної форми дванадцятипалої кишки в 7-місячних плодів: r – коефіцієнт кореляції; p – вірогідність кореляційного зв'язку; n – кількість спостережень.

ної ДПК на 7-му місяці онтогенезу зумовлені інтеграцією їх розвитку.

Виявлені за допомогою регресійного аналізу істотні прямопропорційні кореляційні залежності з показником вірогідності ($p<0,01$) між діаметрами верхньої, низхідної, висхідної частин та довжиною нижньої частини кільцеподібної ДПК у 7-місячних плодів вказують на високий ступінь інтеграції та синергізму взаємозв'язків між параметрами.

Висновки. 1. Проведене морфометричне дослідження дванадцятипалої кишки у 7-місячних плодів показало відсутність прямих кореляційних залежностей тім'яно-п'яткової довжини плода з морфометричними параметрами

кільцеподібної форми дванадцятипалої кишки, що зумовлено різною швидкістю біосинтетичних процесів їх формування. 2. Кільцеподібна форма дванадцятипалої кишки характеризується позитивними кореляційними залежностями між діаметрами верхньої і низхідної частин, верхньої і висхідної частин, низхідної і висхідної частин та між довжиною нижньої частини і діаметром висхідної частини дванадцятипалої кишки.

Перспективи подальших досліджень. Доцільно визначити регресійні залежності між морфометричними показниками С-, V- та U-подібної форм дванадцятипалої кишки в пренатальному періоді онтогенезу людини.

Література

1. Власова О.В. Морфогенез дванадцятипалої кишки // Укр. морфол. альманах. – 2004. – Т. 2, № 1. – С 24-26.
2. Власова О.В. Топографо-анатомічні особливості дванадцятипалої кишки в нижньому поверсі черевної порожнини у плодів // Таврич. медико-біолог. вестн. – 2005. – Т. 8, № 3. – С. 15-17.
3. Matsumoto A., Hashimoto K., Yoshioka T., Otani H. Occlusion and subsequent recanalization in early duodenal development of human embryos: integrated organogenesis and histogenesis through a possible epithelial-mesenchymal interaction // Anat. Embryol. (Berl). – 2002. – V. 205, № 1. – P. 53-65.
4. Ryerson R., McAlister W.H. Duodenocolostomy: A surgical complication of duodenal atresia repair // Can. Assoc. Radiol. J. – 1996. – V. 47, № 4. – P. 270-271.
5. Лойтра А.О., Марчук Ф.Д., Чернікова Г.М. та ін. Формоутворення дванадцятипалої кишки у пренатальному періоді онтогенезу людини // Бук. мед. вісн. – 1998. – Т. 2, № 1. – С. 112-116.
6. Мигляс В.Г., Лойтра А.О. Етапи формоутворення дванадцятипалої кишки у пренатальному періоді розвитку // Укр. мед. альманах. – 1998. – № 3. – С. 16-17.
7. Ахтемійчук Ю.Т. Особливості топографо-анатомічних взаємовідношень дванадцятипалої кишки з органами та структурами черевної порожнини плода // Бук. мед. вісн. – 1998. – Т. 2, № 4. – С. 188-192.

МОРФОМЕТРИЧЕСКАЯ ХАРАКТЕРИСТИКА КОЛЬЦЕВИДНОЙ ДВЕНАДЦАТИПЕРСТНОЙ КИШКИ В 7-МЕСЯЧНЫХ ПЛОДАХ

А.Н.Слободян

Резюме. Морфометрическое исследование кольцевидной формы двенадцатиперстной кишки 7-месячных плодов человека показало отсутствие прямых корреляционных зависимостей теменно-пяточной длины плода с ее морфометрическими параметрами, что обусловлено разной скоростью биосинтетических процессов. Кольцевидная форма двенадцатиперстной кишки характеризуется положительными корреляционными зависимостями между диаметрами верхней и нисходящей частей, верхней и восходящей, нисходящей и восходящей частей и между длиной нижней части и диаметром восходящей.

Ключевые слова: двенадцатиперстная кишка, плод, человек, регрессионный анализ.

MORPHOMETRIC CHARACTERISTIC OF THE RING-SHAPED OF THE DUODENUM IN 7-MONTH OLD FETUSES

O.M.Slobodian

Abstract. A morphometric study of the ring-shaped form of the duodenum in 7-month-old human fetuses has shown the absence of direct correlation dependences of the fetal parieto-calcaneal length with morphometric parameters that is due to a various rate of biosynthetic processes of its formations. The ring-shaped form of the duodenum is characterized by positive correlation dependencies between the diameters of the superior and descending portions, superior and ascending portion, the descending and ascending portions and between the length of the lower portions and the diameter of the ascending portions of the duodenum.

Key words: duodenum, fetus, human, regression analysis.

Bukovinian State Medical University (Chernivtsi)

Надійшла 11.02.2007 р.
Рецензент – проф. Б.Г.Макар (Чернівці)