

© Козуб М.М., Пішак В.П., Хмара Т.В.

УДК 611.634.013

РОЗВИТОК СІМ'ЯВИНОСНОЇ ПРОТОКИ В ПРЕНАТАЛЬНОМУ ПЕРІОДІ ОНТОГЕНЕЗУ

М.М.Козуб, В.П.Пішак, Т.В.Хмара

Кафедри анатомії людини (зав. – проф. Б.Г.Макар), медичної біології генетики та гістології (зав. – чл.-кор. АПН України В.П.Пішак) Буковинського державного медичного університету, м. Чернівці

Резюме. Наприкінці 10-го тижня внутрішньоутробного розвитку відбувається інтенсивний розвиток каудальних частин мезонефричних проток, що виражається розширенням їх просвіту, появою колового шару мезенхімних клітин і трансформацією епітеліальної вистилки, внаслідок чого утворюються сім'явиносні протоки та сім'яні міхурці. Перші ознаки ампули сім'явиносної протоки спостерігаються у 4-місячних плодів. У межах ампули розширення порожнини сім'явиносної протоки супроводжується помітним стоншенням її стінок, диференціацією клітинних структур. У плодів існують відмінності в будові стінки різних частин сім'явиносної протоки.

Ключові слова: сім'явиносна протока, морфогенез, анатомія, людина.

Дослідження розвитку сім'явиносних проток (СВП), їх анатомічних взаємовідношень із суміжними органами і структурами є важливим для визначення механізмів порушень нормального морфогенезу органів сечостатевої системи [1]. В наукових джерелах трапляються повідомлення про різні природжені вади чоловічих сечостатевих органів, механізм виникнення яких остаточно не з'ясований. За даними Ю.Т.Ахтемійчука [2], несвоєчасне відокремлення сечовідних зачатків від мезонефричних проток може спричинитися до виникнення ектопій усть сечоводів, зокрема у СВП, сім'яні міхурці, сечівник. Дана робота є продовженням наших досліджень щодо встановлення особливостей морфогенезу похідних сечостатевої пазухи [3-5].

Мета дослідження. З'ясувати особливості морфогенезу СВП у пренатальному періоді онтогенезу.

Матеріал і методи. Дослідження проведено на трупному матеріалі зародків, передплодів і плодів людини різних вікових груп методом тонкого препарування (125 об'єктів), мікроскопії серійних гістологічних зрізів (40 серій), пластичного (12) і графічного (5) реконструювання та морфометрії.

Результати дослідження та їх обговорення. У передплодів 18,0-20,0 мм тім'яно-купри-

кової довжини (ТКД) форма сечостатевої пазухи на рівні впадання мезонефричних проток наближається до овальної (рис. 1). Мезонефричні (вольфові) протоки – це трубочки з діаметром просвіту 18-20 мкм. На рівні краніального відділу первинної нирки мезонефричні протоки розташовані окремо, а на рівні каудальної частини мезонефроса протоки зближені й оточені спільним шаром мезенхіми, внаслідок чого визначається суцільний тяж. Каудальний відділ тяжа розміщується позаду сечостатевої пазухи. У стінці мезонефричних проток визначаються два шари різної товщини. Внутрішній шар представлений рядом циліндричних клітин, зовнішній (товстіший) шар утворений клітинами переважно овальної форми. Парамезонефричні протоки (діаметром просвіту 12-14 мкм), у вигляді поздовжнього випину ціломічного епітелію, розташовані латеральніше мезонефричних проток. Каудальні кінці парамезонефричних проток закінчуються сліпо біля сечостатевої пазухи.

У передплодів 28,0-30,0 мм ТКД мезонефричні протоки знаходяться в тісному анатомічному взаємозв'язку із задньою стінкою сечостатевої пазухи, відкриваються з боків від устя парамезонефричних (мюллерових) проток. У передплодів 38,0-46,0 мм ТКД спостерігається нерівномірний ріст проксимальних і дистальних

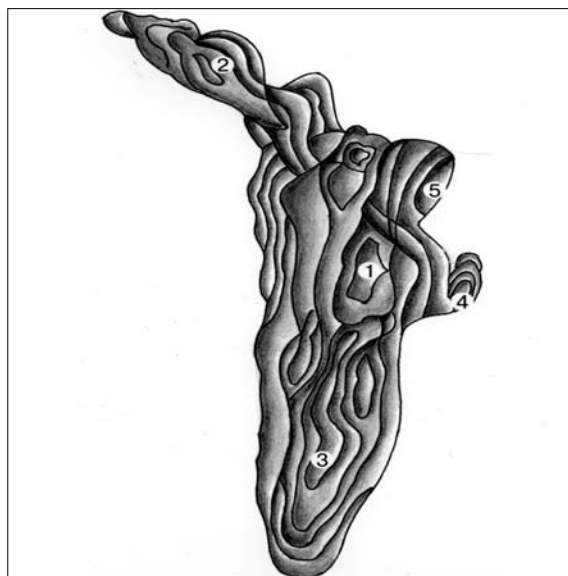


Рис. 1. Сечостатева пазуха та суміжні структури передпліва 20,0 мм ТКД. Графічна реконструкція. Вигляд зліва. Зб. 60^х: 1 – сечостатева пазуха; 2 – сечовий міхур; 3 – сечівник; 4 – мезонефрична протока; 5 – сечовід.

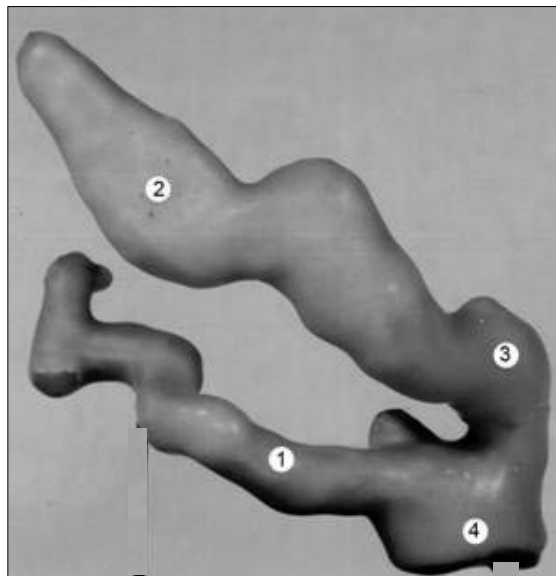


Рис. 2. Сім'яний міхурець та суміжні структури плода 95,0 мм ТКД. Пластична реконструкція. Зб. 70^х: 1 – сім'яний міхурець; 2 – сім'яносна протока; 3 – ампула сім'яносної протоки; 4 – сім'явипорскувальна протока.

відділів вольфових проток у ділянці, яка знаходиться на рівні шийки сечового міхура, що виражається значною різницею величини їх діаметра краніальніше та каудальніше шийки сечового міхура. У передплідів 46,0-52,0 мм ТКД мезонефрична протока редукована в краніальному та середньому відділах. Діаметр нередукованої частини мезонефричної протоки на рівні статевої залози коливається від 58 до 68 мкм. Просвіт мезонефричних проток вистелений однорядним кубічним епітелієм, в якому виявляються цитоплазматичні відростки, спрямовані у просвіт проток. У каудальному відділі мезонефричної протоки ззовні виявляється коловий мезенхімний шар. Подібну структурну перебудову стінки каудального відділу мезонефричної протоки слід розглядати як формування СВП.

У плодів 81,0-90,0 мм ТКД внутрішній рельєф стінки СВП вистелений двошаровим циліндричним, а в деяких місцях двошаровим кубічним епітелієм, навколо якого розміщені циркулярно орієнтовані 5-6 шарів клітин мезенхіми та сполучнотканинні волокна. Діаметр просвіту СВП коливається від 48 до 64 мкм.

У плодів 95,0-120,0 мм ТКД дистальний відділ СВП біля сім'яного міхурця потовщується, утворює незначний вигин. При цьому порожнина дистального відділу СВП збільшується

більш ніж вдвічі в порівнянні з її проксимальним відділом, що слід розглядати як початок формування ампули СВП (рис. 2). Розширення СВП переважають поперечний розмір сім'яних міхурців.

Наприкінці 4-го місяця макроскопічно у СВП визначається тільки тазова частина. Довжина правої СВП становить $12,24 \pm 0,39$ мм, лівої – $13,26 \pm 0,56$ мм. У каудальній частині СВП виявляється незначне ампулоподібне розширення.

У плодів 125,0-155,0 мм ТКД наявне ускладнення зовнішньої і внутрішньої будови сім'яних міхурців та ампул СВП. Розширення порожнин сім'яних міхурців виражено більше, чітко виявляється їх вивідна протока. У плода 140,0 мм ТКД як права, так і ліва вивідні протоки сім'яних міхурців відходять від місця їх сполучення з СВП, спрямовані вентролатерально. Спостерігається нерівномірне розширення порожнин сім'яних міхурців. Як правило, найширша частина порожнини сім'яного міхурця знаходиться зразу ж за вивідною протокою. Дистальніше найбільшого розширення порожнина сім'яного міхурця звужується, утворює по всій довжині нові розширення, випини та звуження, які мають різний напрямок і діаметр. СВП на рівні сім'яних міхурців утворює різних розмірів розширення і випини порожнини (рис. 3).

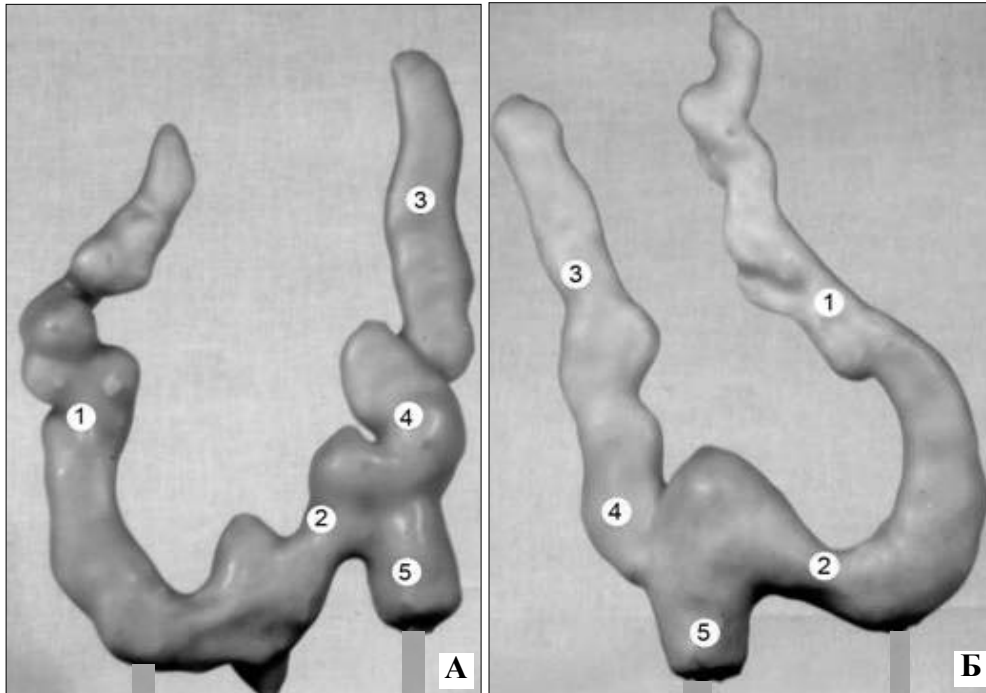


Рис. 3. Правий (А) і лівий (Б) сім'яні міхурці та суміжні структури плода 140,0 мм ТКД. Пластична реконструкція. Зб. 40^х: 1 – сім'яний міхурець; 2 – вивідна протока; 3 – сім'яносна протока; 4 – ампула сім'яносноної протоки; 5 – сім'явипорскувальна протока.

У плода 170,0 мм ТКД права СВП є продовженням хвоста над'яечка, початок якої визначався вище рівня відходження від зовнішньої клубової артерії глибокої огинальної клубової артерії. СВП прямує медіально до задньобічної поверхні сечового міхура, прилягаючи до задньомедіальної поверхні правого сім'яного міхурця. Загальна довжина СВП становить 10,8 мм, діаметр – 1,0 мм. Спереду СВП знаходиться права пупкова артерія, позаду – зовнішні і внутрішні клубові судини, правий сечовід. Ліва СВП починається від хвоста над'яечка. Між хвостом над'яечка і початком СВП визначається тупий кут. СВП прямує в порожнину малого таза до задньобічної поверхні сечового міхура, прилягає до медіальної поверхні лівого сім'яного міхурця, вище основи передміхурової залози. Загальна довжина СВП становить 11,2 мм, діаметр – 1,2 мм. Довжина правого сім'яного міхурця становить 3,5 мм, ширина – 2,1 мм; лівого – відповідно 3,7 та 1,8 мм. Фасціальні капсули сім'яних міхурців і ампул СВП утворені розщепленням заміхурової фасції.

У плодів 260,0-270,0 мм ТКД епітелій слизової оболонки сім'яних міхурців і ампул

СВП представлений циліндричними клітинами. Складки слизової оболонки сім'яних міхурців добре виражені, розташовані рівномірно по всій оболонці. Складки слизової оболонки виявляються також в ампулах СВП і сім'явипорскувальних протоках. Складки сім'явипорскувальних проток краще виражені у верхній їх частині, в каудальному напрямку вони поступово згладжуються. У 7-місячних плодів виявлено щільніше розташування сполучнотканинних волокон і клітин м'язової оболонки стінки СВП, в якій розрізняються три шари. Виразним шаром є зовнішній – поздовжній, переважно сполучнотканинний; середній, м'язово-сполучнотканинний – коловий; внутрішній – поздовжній, гладеньком'язовий.

У плодів 315,0-325,0 мм ТКД в ділянці ампули СВП слизова оболонка утворює чітко виражені складки, однак спостерігається стоншення її м'язової оболонки. Динаміка зміни довжини сім'яносних проток у плодів наведена в таблиці.

Наприкінці плодового періоду (350,0-370,0 мм ТКД) порожнина СВП вистелена одношаровим багаторядним кубічним, а в тазовій

Вікові зміни довжини сім'яносних проток у плодів людини (M±m)

Місяці	Довжина правої сім'яносної протоки (мм)	Довжина лівої сім'яносної протоки (мм)
4	12,24±0,39	13,26±0,56
5	15,90±0,77	16,49±0,81
6	32,55±2,45	35,61±1,78
7	46,38±0,86	49,87±0,64
8	63,63±3,56	65,00±3,64
9	82,13±3,11	83,50±3,53
10	105,29±3,53	107,50±3,46

частині, ближче до ампули – одно- та дворядним призматичним епітелієм, серед клітин якого визначаються епітеліоцити циліндричної форми. Поздовжні складки слизової оболонки випинають у просвіт СВП, внаслідок чого на гістологічних препаратах вона набуває неправильної видовжено-овальної форми. Під епітелієм розташована волокниста сполучна тканина, яка містить велику кількість еластичних волокон. Зовні від неї знаходиться м'язова оболонка СВП, яка представлена трьома шарами гладеньких м'язів. У внутрішньому та зовнішньому шарах гладеньком'язові клітини орієнтовані поздовжньо, у середньому шарі – циркулярно.

Слід зауважити, що товщина шарів м'язової оболонки в окремих частинах СВП різна. Зокрема, товщина внутрішнього поздовжнього шару м'язової оболонки тазової частини СВП становить 42-60 мкм, середнього колового шару – 75-90 мкм, зовнішнього поздовжнього – 180-200 мкм. Товщина шарів м'язової оболонки пахвинної частини СВП становить: внутрішнього поздовжнього – 58-66 мкм, середнього колового – 95-100 мкм, зовнішнього поздовжнього – 120-140 мкм, товщина шарів м'язової оболонки ка-

натикової частини відповідно: 40-45, 105-110 і 110-120 мкм. В ампулі СВП добре розвинуті складки слизової оболонки, проте спостерігається стоншення її м'язової оболонки. Зовнішньою оболонкою стінки СВП є адвентиційна, яка представлена пухкою волокнистою сполучною тканиною, в якій проходить велика кількість кровоносних і лімфатичних судин.

Висновки. 1. На 10-му тижні внутрішньоутробного розвитку внаслідок структурних перестроєнь у стінці каудального відділу мезонефричної протоки формується сім'яносна протока. 2. У 4-місячних плодів розвиток ампули сім'яносної протоки зумовлений дифузним розширенням, локальними випинами та вигинами дистальної частини сім'яносної протоки. На подальших стадіях пренатального розвитку локальні розширення порожнини ампули сім'яносної протоки та кількість випинів її порожнини збільшуються. 3. Упродовж плодового періоду розвитку довжина сім'яносної протоки переважає зліва.

Перспективи наукового пошуку. Надалі важливо дослідити особливості будови сім'яносної протоки у новонароджених.

Література

1. Хмара Т.В. Відхилення від нормального ходу морфогенезу мезонефроса та його похідних у внутрішньоутробному періоді розвитку людини // *Наук. вісн. Ужгород. ун-ту, серія "Медицина"*. – 2005. – Вип. 24. – С. 38-42.
2. Ахтемійчук Ю.Т. Органогенез заочеревинного простору. – Чернівці: Прут, 1997. – 148 с.
3. Пішак В.П., Хмара Т.В., Козуб М.М. Ембріогенез чоловічих статевих органів у нормі та патології. – Чернівці: Медуніверситет, 2006. – 368 с.
4. Хмара Т.В. Особливості розвитку сечостатевої пазухи на ранніх стадіях пренатального періоду онтогенезу людини // *Бук. мед. вісник*. – 2000. – Т. 4, № 2-3. – С. 153-155.
5. Хмара Т.В. Структурні зміни мезонефричних проток у передплідів людини // *Наук. вісн. Ужгород. ун-ту, серія "Медицина"*. – 2004. – Вип. 23. – С. 39-41.

**РАЗВИТИЕ СЕМЯВЫНОСЯЩЕГО ПРОТОКА
В ПРЕНАТАЛЬНОМ ПЕРИОДЕ ОНТОГЕНЕЗА**

Резюме. В конце 10-й недели внутриутробного развития происходит интенсивное развитие каудальных частей мезонефрических протоков, что характеризуется расширением их просвета, возникновением циркулярного слоя мезенхимных клеток и трансформацией эпителиальной выстилки, в результате чего образуются семявыносящие протоки и семенные пузырьки. Первые признаки ампулы семявыносящего протока наблюдаются в 4-месячных плодов. В пределах ампулы расширение полости семявыносящего протока сопровождается видимым истончением её стенок, дифференцировкой клеточных структур. У плодов наблюдаются отличия в строении стенки разных частей семявыносящего протока.

Ключевые слова: семявыносящий проток, морфогенез, анатомия, человек.

THE DEVELOPMENT OF THE DUCTUS DEFERENS DURING THE PRENATAL PERIOD OF HUMAN ONTOGENESIS

Abstract. At the end of the 10th week of the intrauterine development an intensive growth of the caudal parts of the mesonephric ducts occurs, and it is characterized by a widening of their lumen, the appearance of the circular cell layer of the mesenchymal cells and a transformation of the epithelial lining, as a result the seminiferous tubules and seminal vesicles are formed. The first signs of the ampula of the ductus deferens are observed in 4 month – old fetuses. Within the bounds of the ampula an enlargement of the cavity of the ductus deferens is accompanied by a visible thinning of its walls, a differentiation of the cell structures. Distinctions of the wall structures of different parts of the ductus deferens are observed in fetuses.

Key words: ductus deferens, morphogenesis, anatomy, human being.

Bukovinian State Medical University (Chernivtsi)

Надійшла 23.01.2008 р.

Рецензент – проф. О.С.Федорук (Чернівці)

Науково-практична конференція

**“Прикладні аспекти морфології
експериментальних
і клінічних досліджень”**

**29-30 травня 2008 року
м. Тернопіль**

Адреса оргкомітету:

**Тернопільський державний медичний університет
ім. І.Я.Горбачевського, вул. Руська, 12,
м. Тернопіль, 46001, тел. (0352)251780,
E-mail: igorb@tdma.edu.te.ua**