

© Старченко І.І.

УДК 611.013.395

СТРУКТУРНА ОРГАНІЗАЦІЯ ЗАЧАТКІВ МОЛОЧНИХ ІКОЛ НА 10-12 ТИЖНЯХ ВНУТРІШНЬОУТРОБНОГО РОЗВИТКУ

І.І. Старченко

Кафедра патологічної анатомії з секційним курсом (зав. – проф. А.П.Гасюк) Української медичної стоматологічної академії, м. Полтава

Резюме. Установлено, що на 10-12 тижнях внутрішньоутробного розвитку в зачатках молочних ікол відбувається зміна періоду закладки на період формування і диференціювання зубних зачатків. Зачатки молочних ікол істотно відстають у розвитку від зачатків молочних різців. Припускається наявність прямої кореляції між ступенем зрілості зачатків молочних зубів і термінами прорізування відповідних молочних зубів на ранніх етапах одонтогенезу.

Ключові слова: зубні зачатки, прорізування зубів, одонтогенез.

Розвиток молочних зубів у людини починається на 6-му тижні внутрішньоутробного розвитку. На 10-му тижні відбувається диференціювання зубних зачатків [1, 2]. Більшою мірою це стосується молочних різців [3], натомість відомості про ранній період розвитку зачатків молочних ікол у літературі відсутні.

Мета дослідження. Вивчити будову зачатків молочних ікол людини на 10-12 тижнях внутрішньоутробного розвитку.

Матеріал і методи. Для дослідження використані зачатки верхніх і нижніх молочних ікол 10-12-тижневих передплідів людини, одержаних внаслідок штучного переривання вагітності за соціальними та медичними показаннями. Після фіксації в нейтральному формаліні з тотальних препаратів верхніх і нижніх щелеп (12 препаратів) виготовляли епоксидні шліфи із зачатками молочних ікол за розробленою нами методикою [4, 5] з подальшим їх фарбуванням 1% розчином метиленового синього на 1% розчині бури. Вивчення та фотографування мікропрепаратів проводили за допомогою мікроскопа LABORLUX-S (Leica).

Результати дослідження та їх обгово-

рення. На 10-му тижні зачатки верхніх та нижніх молочних ікол представлені епітеліальними комплексами, які зв'язані із зубною пластинкою та оточені сполучною тканиною (рис. 1). У кожному такому комплексі містяться клітини багатошарового плоского епітелію, в якому спостерігаються ознаки стратифікації. Центральніше положення належить великим епітеліоцитам полігональної форми зі світлою цитоплазмою. По їх периферії виявляється декілька шарів дрібніших сплюснених епітеліальних клітин, цитоплазмі яких притаманна помірна базофілія. У крайовому положенні визначається один шар епітеліоцитів призматичної форми з базофільною цитоплазмою і темними ядрами. Такі клітини за морфологічними властивостями схожі на базальні епітеліоцити багатошарового плоского епітелію присінка порожнини рота, характерних для ранніх етапів внутрішньоутробного розвитку [6]. Описане епітеліальне утворення є попередником емалевого органа, типова будова якого на відповідному етапі внутрішньоутробного розвитку докладно вивчена у зачатків молочних різців [3].

Зіставлення одержаних результатів з ві-

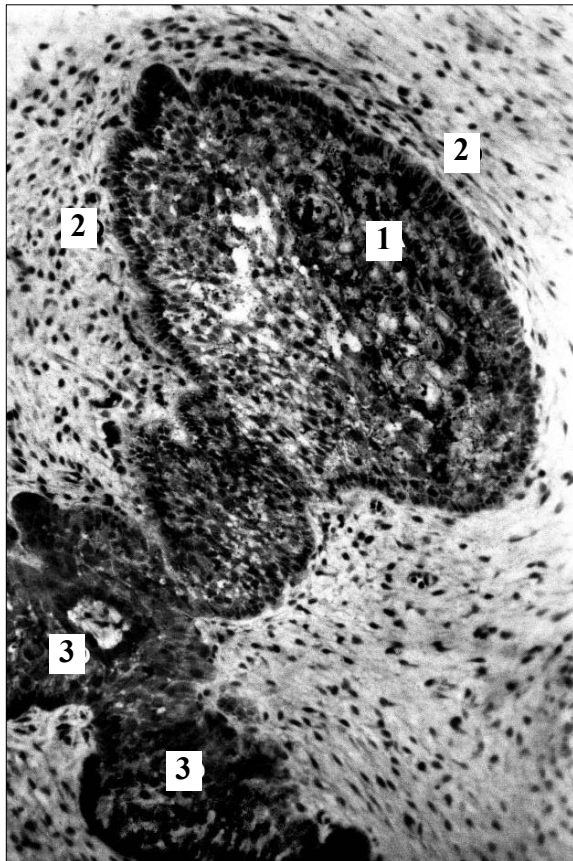


Рис. 1. Зачаток молочного ікла нижньої щелепи на 10-му тижні внутрішньоутробного розвитку. Епоксидний шліф. Забарвлення метиленовим синім. Об. 10 \times , ок. 10 \times : 1 – пульпа емалевого органа; 2 – сполучна тканина зубного мішечка; 3 – зубна пластинка.

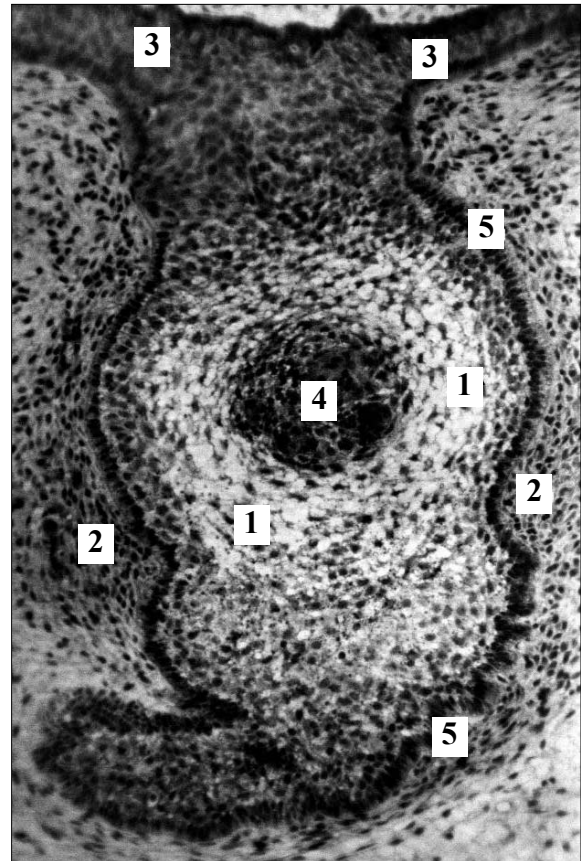


Рис. 2. Зачаток молочного ікла нижньої щелепи на 12-му тижні внутрішньоутробного розвитку. Епоксидний шліф. Забарвлення метиленовим синім. Об. 10 \times , ок. 10 \times : 1 – пульпа емалевого органа; 2 – сполучна тканина зубного мішечка; 3 – зубна пластинка; 4 – зубний сосочок; 5 – зовнішній епітелій емалевого органа.

домими даними [1, 2, 3] дозволяє висловити деякі міркування щодо особливостей розвитку окремих складових частин емалевого органа, зокрема, його пульпи, зовнішнього і внутрішнього епітелію. Скоріш за все, зовнішній і внутрішній епітелій емалевого органа є похідним самого зовнішнього шару епітеліальних клітин, який спостерігаємо в зачатках молочних ікол. Можливо також припустити, що саме за рахунок розмноження цих клітин відбувається збільшення кількості клітинних елементів пульпи емалевого органа під час досліджуваного періоду одонтогенезу. Згодом новоутворені клітини, які мають плюріпотентні властивості, мігрують до центру емалевого органа, змінюючи свою форму і розміри. Такі клітинні елементи на пізніших етапах одонтогенезу, скоріш за все,

перетворюються у зірчасті ретикулоцити та пристінкові ретикулоепітеліоцити.

Раніше нами виявлено [6], що разом з епітеліальним комплексом до складу зачатків молочних ікол входить сполучнотканинний компонент, представлений відносно вузькою оболонкою, яка оточує епітеліальний комплекс і утворює неглибокі інвагінації. Від прилеглої мезенхіми вона відрізняється більшою щільністю клітинних структур та збільшенням фібрилярних структур у міжклітинній речовині. Останні, як і більшість клітинних елементів, мають тенденцію до тангенціального розташування відносно епітеліального комплексу. У подальшому сполучна тканина, яка розташована навколо епітеліального утворення, транс-

формується в зубний мішечок, а в місцях інвагінацій в епітеліальний комплекс з неї розвиватиметься сполучна тканина зубного сосочка. Наведені процеси притаманні зачаткам молочних ікол на 10-му тижні внутрішньоутробного розвитку, що відповідає періоду закладки зубів.

На 12-му тижні нами спостерігалася інша морфологічна картина, зокрема, процеси дозрівання і диференціювання зубних зачатків. У складі зачатків молочних зубів розрізняються зубний сосочок, емалевий орган і зубний мішечок (рис. 2). Зубний сосочок утворений інвагінацією сполучної тканини зубного мішечка вглиб емалевого органа. Серед клітинних елементів сполучної тканини зубного сосочка переважають малодиференційовані клітинні елементи фібробластичного ряду, подекуди виявляються клітини з морфологічними ознаками зрілих фібробластів. У сполучній тканині дозріваючого зубного сосочка виявляються нечислені колагенові волокна і тонкостінні кровоносні мікросудини. У пульпі емалевого органа також розрізняється декілька типів клітинних елементів. У центральних відділах пульпи розташовуються клітинні елементи зірчастої форми з довгими відростками цитоплазми. Такі клітини за морфологічними властивостями схожі до зірчастих ретикулоцитів пульпи емалевого органа зачатків молочних різців [3]. По периферії цих клітин розташовується декілька шарів клітинних елементів, які вирізняють-

ся відсутністю довгих відростків цитоплазми та інтенсивнішим забарвленням цитоплазми. Скоріш за все, такі клітинні елементи є попередниками пристінкових ретикулоепітеліоцитів.

Саме крайнє положення займають розташовані в один ряд високі клітини призматичної форми з гіперхромними ядрами. Такі клітинні елементи розташовуються як навколо зубного сосочка, так і на межі пульпи емалевого органа і зубного мішечка. Можна припустити, що вони відносяться відповідно до внутрішнього і зовнішнього епітелію емалевого органа. Слід зазначити, що на 12-му тижні внутрішньоутробного розвитку емалеві органи зачатків молочних ікол ще зберігають зв'язок із зубною пластинкою.

Зіставлення одержаних нами результатів з даними літератури свідчить, що зачатки молочних ікол на 10-12 тижнях ембріогенезу у своєму розвитку істотно відстають від зачатків молочних різців.

Висновок. Проведені дослідження свідчать про наявність прямої кореляції між ступенем зрілості зачатків молочних зубів на ранніх етапах одонтогенезу і термінами прорізування відповідних молочних зубів. Період формування і диференціювання зубних зачатків настає на 12-му тижні ембріогенезу.

Перспективи подальших розробок. Як впливає з результатів даного дослідження, доцільно провести порівняння будови зачатків молочних зубів різних груп на пізніх етапах одонтогенезу.

Література

1. Быков В.Л. Функциональная морфология и гистогенез органов полости рта / Быков В.Л.- СПб.: СПбГМУ, 1995. – 270 с.
2. Гемонов В.В. Развитие и строение органов ротовой полости и зубов / Гемонов В.В., Лаврова Э.Н., Фалин Л.И. – М.: ГОУ ВУНМЦ МЗ РФ, 2002. – 256 с.
3. Прилуцький О.К. Структурне забезпечення трофіки емалевого органа зубних зачатків людини в ембріогенезі: автореф. дис. на здобуття наук. ст. к. мед. н.: спец. 14.03.01 "Нормальна анатомія" / О.К.Прилуцький. – Харків, 2004. – 18 с.
4. Метод изготовления гистологических препаратов, равноценных полутонким срезам большой обзорной поверхности, для многоцелевых морфологических исследований / Ю.П.Костиленко, И.В.Бойко, И.И.Старченко, А.К.Прилуцкий // Морфология. – 2007. – № 5. – С. 94-96.
5. Старченко И.И. Применение метода пластинации в стереоморфологических исследованиях / И.И.Старченко, А.К.Прилуцкий // Вісн. пробл. біол і мед. – 2006. – Вип. 2. – С. 420-422.
6. Старченко І.І. Особливості будови слизової оболонки альвеолярної дуги верхньої щелепи людини в ембріогенезі / І.І.Старченко // Вісн. наук. досліджень. – 2008. – № 3. – С. 72-73.

СТРУКТУРНАЯ ОРГАНИЗАЦИЯ ЗАЧАТКОВ МОЛОЧНЫХ КЛЫКОВ НА 10-12 НЕДЕЛЯХ ВНУТРИУТРОБНОГО РАЗВИТИЯ

Резюме. Установлено, что на 10-12 неделях внутриутробного развития в зачатках молочных клыков происходит смена периода закладки на период формирования и дифференцировки зубных зачатков. Зачатки молочных клыков существенно отстают в развитии от зачатков молочных резцов. Предполагается наличие прямой корреляции между степенью зрелости зачатков молочных зубов и сроками прорезывания соответствующих молочных зубов на ранних этапах одонтогенеза.

Ключевые слова: зубные зачатки, прорезывание зубов, одонтогенез.

THE STRUCTURAL ORGANIZATION OF THE GERMS OF DECIDUOUS CANINES IN THE 10TH-12TH WEEKS OF INTRAUTERINE DEVELOPMENT

Abstract. It has been established that there occurs a change of the period of anlage for the period of the formation and differentiation of tooth germs during weeks 10-12 of intra uterine development in the germs of milk canines. The germs of the milk canines essentially lag behind in development from the germs of the deciduous incisors. The presence of a direct correlations between the degree of the maturity of the germs of the milk teeth and the terms of the eruption of the corresponding deciduous teeth at early stages of odontogenesis is assumed.

Key words: dental germs, tooth eruption, odontogenesis.

Ukrainian Medical Stomatological Academy (Poltava)

Надійшла 17.03.2009 р.

Рецензент – проф. В.З.Сікора (Суми)

© Старченко І.І.

14

Науково-практична конференція

"Відновна хірургія колоректального раку"

8-9 жовтня 2009 року
м. Донецьк

Адреса оргкомітету:
Донецький національний медичний університет ім.
М.Горького
пр-т Ілліча, 16
м. Донецьк, 83003
Тел. (062)223-98-31, 223-95-03, факс (062)386-73-96