

УДК 616.33.018-089.5-005-085.451.1.032-092.9
DOI: 10.24061/1727-0847.19.1.2020.8

І.І. Дутка, Ф.В. Гринчук*, І.С. Давиденко, А.В. Ушаков***, Є.В. Уляшкевич******

*Кафедри: догляду за хворими та вищої медсестринської освіти (зав. – проф. І.А. Плеш), *хірургії № 1*

*(зав. – проф. І.Ю. Полянський), ** патологічної анатомії (зав. – проф. І.С. Давиденко) Вищого державного навчального закладу України «Буковинський державний медичний університет», м. Чернівці; ***ендоскопічне відділення (зав. – А.В. Ушаков) Комунальна установа «Чернівецька обласна клінічна лікарня»; ****комунальна установа «Лікарня швидкої медичної допомоги», м. Чернівці*

ЕКСПЕРИМЕНТАЛЬНЕ ОБГРУНТУВАННЯ МЕТОДУ ЕНДОСКОПІЧНОГО ГЕМОСТАЗУ

Резюме В експерименті на 79 білих нелінійних щурах вивчена можливість і ефективність застосування желатину сукцинільованого (ЖС) для проведення ін'єкційного ендоскопічного гемостазу. Після лапаротомії в передню стінку шлунка шприцом вводили 0,5 мл розчину. У контрольній групі (35 тварин) використали суміш 0,9 % розчину NaCl та епінефрину гідротартрату (1,8 мг/1 мл) у співвідношенні 1:20. У дослідній групі (35 тварин) – суміш розчину ЖС (40 мг/1000 мл води для ін'єкцій) та епінефрину гідротартрату (1,8 мг/1 мл) у співвідношенні 1:20. Безпосередньо після ін'єкції та через 1, 3, 6, 12 год (після релапаротомії) забирали стінку шлунка для гістологічного дослідження, протягом якого визначали товщину стінки шлунка. Безпосередньо після ін'єкції товщина стінки шлунка в обох групах статистично істотно не відрізнялася. Через 1 год після ін'єкції товщина стінки шлунка статистично істотно збільшилася в обох групах, параметри показників у дослідній групі були значно більшими. Через 3, 6, 12 год товщина стінки шлунка в обох групах зменшувалася. Параметри показників у дослідній групі були значно більшими, ніж у контрольній. Через 12 год у контрольній групі показники майже не відрізнялися від вихідних, а у контрольній були значно, статистично істотно, більшими. Гістологічні дослідження засвідчили, що структура тканин шлунка в обох групах не відрізнялася. Ін'єкція желатину не спричиняла негативну дію на тканини стінки шлунка. Товщина підслизового шару одразу після ін'єкції майже не відрізнялася. Через 12 год у дослідній групі товщина (26,95±5,34 мкм) була більшою, ніж у контрольній (15,45±4,38 мкм, $p < 0,01$). Більшість судин у тварин дослідної групи через 12 год залишаються стиснутими, натомість у контрольній групі їх діаметр збільшується. Це засвідчує, що ЖС можна використати для виконання ін'єкційного ендоскопічного гемостазу в клінічних умовах.
Ключові слова: ендоскопічний гемостаз; желатин сукцинільований; фізіологічний розчин NaCl; епінефрин.

Гострі виразкові кровотечі (ГВК) залишаються однією із злободенних проблем сучасної медицини [1-4]. Попри вагомні успіхи в лікуванні цієї патології, летальність, зумовлена ГВК, становить 10-15 % і збільшується до 50 % у разі виникнення рецидивних кровотеч [1, 4]. Водночас частота рецидивів сягає 40-50 % [1]. Однією з причин цього є недосконалість методів ендоскопічного гемостазу (ЕГ), який є основним способом зупинки ГВК [1, 2, 4, 5]. Базовим методом ЕГ вважають ін'єкції суміші 0,9 % розчину NaCl та адреналіну (епінефрину) [4, 6, 7]. Втім, внаслідок недостатньої ефективності, ін'єкційний ЕГ рекомендують поєднувати з кліпсуванням, термокоагуляцією, зашиванням виразки, ендovasкулярною емболізацією тощо [8-11], що є технічно досить складним, вартісним і теж недостатньо надійним, про що за-

свідчує вже значна кількість запропонованих методів. Головним недоліком ін'єкційного ЕГ є надто швидке розсмоктування суміші, яка, після уведення, спричиняє набубнявіння тканин, стискування судин і зупинку кровотечі, що є основним механізмом гемостатичної дії цього методу [4, 6, 7, 11]. Суттєвими його перевагами є простота виконання, широка доступність, найнижчий ризик специфічних ускладнень і низька вартість. Тому актуальними є пошуки способів удосконалення, які дали б змогу збільшити його ефективність.

Мета дослідження: в експерименті вивчити можливість і ефективність застосування желатину сукцинільованого для проведення ін'єкційного ендоскопічного гемостазу.

Матеріал і методи. Матеріалом дослідження стали 70 білих нелінійних щурів масою 180,0-

© Дутка І.І., Гринчук Ф.В., Давиденко І.С., Ушаков А.В., Уляшкевич Є.В., 2020

200,0 г. Після лапаротомії в передню стінку шлунка шприцом проводили підслизову ін'єкцію 0,5 мл розчину. У контрольній групі (35 тварин) використали суміш 0,9 % розчину NaCl та епінефрину гідротартрату (1,8 мг/1 мл) у співвідношенні 1:20. У дослідній групі (35 тварин) використали суміш розчину желатину сукцинільованого (40 мг/1000 мл води для ін'єкцій) та епінефрину гідротартрату (1,8 мг/1 мл) у співвідношенні 1:20. Операційну рану зашивали. Безпосередньо після ін'єкції та через 1, 3, 6, 12 год (після релапаротомії) забирали стінку шлунка для гістологічного дослідження. Усі маніпуляції проводили під інгалаційною анестезією севофлураном. Тварин виводили з експерименту передозуванням анестетика.

Для гістологічного дослідження тканини фіксували в 10 % розчині формаліну, зневоднювали у висхідній батареї спиртів, заливали в парафін. Зрізи робили на мікромомі завтовшки 5 мкм. Депарафінізовані зрізи зафарбовували гематоксилін-еозинном. Зафарбовані препарати вивчали у світлооптичному мікроскопі Delta Optical Evolution 100. Цифрові копії оптичних зображень отримували за допомогою цифрової камери Olympus SP550. На цифрових копіях зображень визначали товщину стінки шлунка (ТСШ) та її структуру.

Статистичне обчислення результатів досліджень проводили з використанням електронних таблиць Microsoft® Office Excel (build 11.5612.5703). Перевірку закону розподілу вибірок на нормальність проводили за допомогою критерію Шапіро-Вілка. Для перевірки гіпотези про рівність середніх використовували критерії Вілкоксона та Вілкоксона-Манна-Вітні.

Результати дослідження та їх обговорення. Вибір желатину сукцинільованого, як засобу для ін'єкційного гемостазу, зумовлений припущенням, що швидкість розсмоктування високомолекулярного розчину, яким є желатин, мала би бути меншою, ніж 0,9 % розчину NaCl. Тож тривалість механічного стиснення судин мала би зростати, що, відповідно, сприяло би збільшенню надійності гемостазу за умов застосування для ін'єкційного ЕГ.

Результати вимірювань ТСШ представлені в таблиці. Як засвідчують наведені дані, безпосередньо після ін'єкції ТСШ у тварин обох груп статистично істотно не відрізнялася, що вказує на однорідність груп дослідження. Через 1 год після ін'єкції ТСШ статистично істотно збільшилася в

обох групах, що можна пояснити розвитком набряку тканин внаслідок проведеної попередньо маніпуляції і їх травматизації. Водночас параметри показників у тварин дослідної групи були значно більшими.

Через 3 год зазначено деяке, статистично неістотне, зменшення ТСШ у тварин обох груп, що вказує на зменшення набряку, вочевидь, зумовлене розсмоктуванням уведеного розчину. Параметри показників у тварин дослідної групи залишалися значно більшими, ніж у контрольній.

Через 6 і 12 год ТСШ у тварин обох груп щоразу статистично істотно зменшувалася, а зазначені співвідношення між параметрами показників у групах зберігалися. Заразом через 12 год у контрольній групі показники майже не відрізнялися від вихідних, а у контрольній були значно, статистично істотно, більшими.

Гістологічні дослідження засвідчили (рисунок), що у тварин контрольної групи безпосередньо після ін'єкції (рисунок А) і дослідної групи (рисунок Б) безпосередньо після ін'єкції відмінностей структури тканин не було. Через 12 год після ін'єкції структура тканин у контрольній групі (рисунок В) не відрізнялася від дослідної (рисунок Г). Це вказує, що ін'єкція желатину не спричиняла негативну дію на тканини стінки шлунка. Водночас привертає увагу, що товщина підслизового шару – осередка виникнення кровотечі за виразкової хвороби, одразу після ін'єкції майже не відрізнялася, натомість через 12 год у дослідній групі товщина ($26,95 \pm 5,34$ мкм) закономірно переважала таку же у контрольній ($15,45 \pm 4,38$ мкм, $p < 0,01$). Більшість судин у тварин дослідної групи через 12 год залишалися стиснутими, натомість у контрольній групі їх діаметр збільшувався.

Отже, викладене дає підставу підсумувати, що у експериментальних тварин, яким проведена ін'єкція суміші розчину желатину сукцинільованого і епінефрину в стінку шлунка протягом 12 год від часу ін'єкції, ТСШ статистично залишається істотно більшою, ніж у тварин, яким проведена ін'єкція суміші 0,9 % розчину NaCl і епінефрину. Попри це, впродовж 12 год у дослідних тварин спостерігається більший ступінь стиснення судин підслизового шару. Порушень структури тканин шлунка після ін'єкції желатину не виявлено. Це засвідчує, що желатин сукцинільованийий може бути використаний для виконання ін'єкційного ЕГ у хворих на кровоточиві виразки в клінічних умовах.

Показники товщини стінки шлунка (мкм) підслідних тварин в різні періоди спостереження

№ з/п	Час вимірювання	Група	
		Контрольна (к)	Дослідна (д)
1	Безпосередньо після ін'єкції	647,14±3,67	642,86±4,74; $p_{к-д}<0,01$
2	Через 1 год після ін'єкції	794,29±8,41 $p_{1-2}<0,05$	1312,14±22,09; $p_{к-д}<0,01$, $p_{1-2}<0,05$
3	Через 3 год після ін'єкції	760,71±7,97	1312,85±16,86; $p_{к-д}<0,01$
4	Через 6 год після ін'єкції	691,43±9,11 $p_{3-4}<0,05$	1252,14±15,57; $p_{к-д}<0,01$, $p_{3-4}<0,05$
5	Через 12 год після ін'єкції	642,86±3,24 $p_{4-5}<0,05$	1175,12±10,96; $p_{к-д}<0,01$, $p_{4-5}<0,05$, $p_{5-1}<0,01$

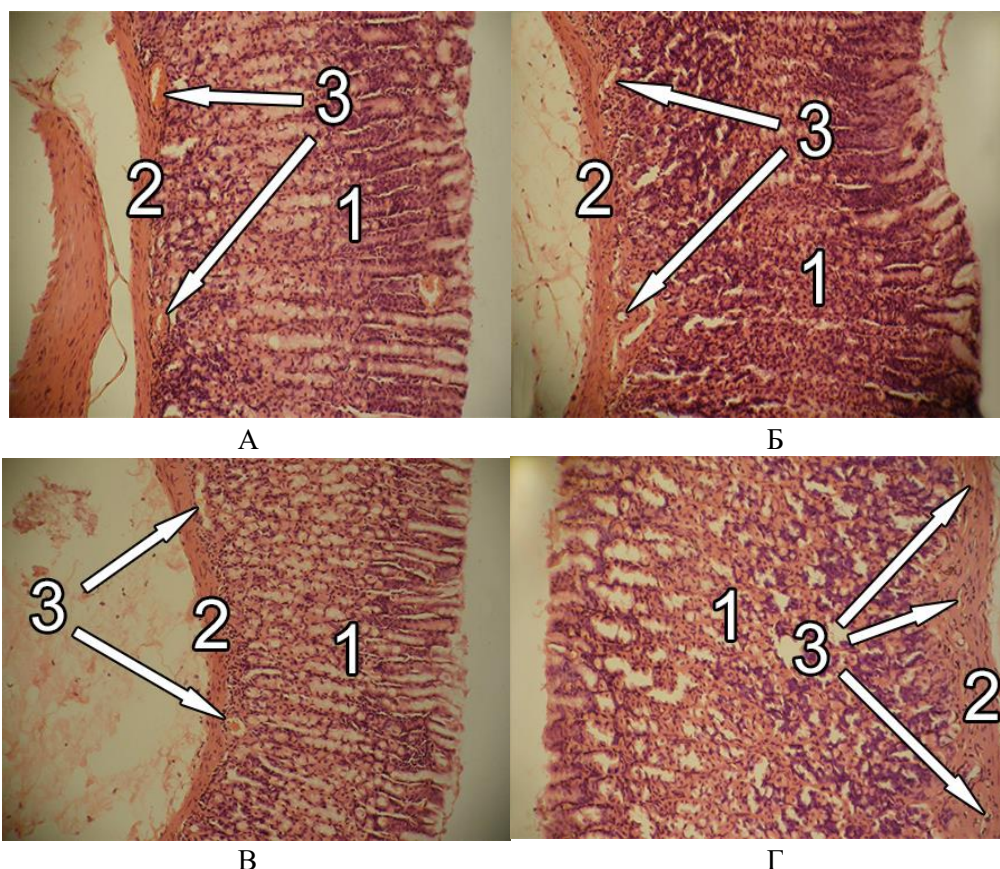


Рисунок. Гістологічні препарати стінки шлунка щурів, забарвлення гематоксилін-еозин. (Об'єктив 20^x, окуляр 10^x, загальне оптичне збільшення 200^x): 1 – слизовий шар, 2 – підслизовий шар, 3 – артеріальні судини

Висновки. 1. Безпосередньо після ін'єкції в стінку шлунка суміші 0,9 % розчину NaCl і епінефрину та суміші розчину желатину сукцинільованого і епінефрину товщина стінки органу не відрізняється. 2. Через 1 год після ін'єкції товщина стінки шлунка збільшується, її параметри після ін'єкції суміші з желатином статистично істотно більші. 3. Надалі, через 3, 6, 12 год товщина стінки шлунка поступово зменшується, її параметри після ін'єкції суміші з желатином щоразу статистично істотно більші, водночас товщина підслизо-

вого шару і ступінь стиснення судин також суттєво більші. 4. Жодних негативних змін структури тканин шлунка після ін'єкції суміші з желатином не виявлено, що дає змогу використати його для виконання ін'єкційного ендоскопічного гемостазу в клінічних умовах.

Перспективи подальших досліджень. Використання суміші розчину желатину сукцинільованого і епінефрину для проведення ін'єкційного ЕГ в клінічних умовах у хворих некровоточиві виразки для аналізу і оцінювання ефективності.

Список використаної літератури

1. Patel V, Nicastro J. Upper Gastrointestinal Bleeding. *Clin Colon Rectal Surg.* 2020;33(1):42-4. doi: 10.1055/s-0039-1695037.
2. Трофімов МВ, Кришень ВП, Мунтян СО. Лікувальна тактика при шлунково-кишковій кровотечі виразкового генезу. *Клін хірург.* 2016;9:11-3.
3. Дутка П, Гринчук ФВ. Аналіз факторів ризику розвитку рецидиву гастродуоденальної кровотечі виразкового генезу. *Вісник Вінницького національного медичного університету.* 2017;21(1), Ч.1:31-4.
4. Матвійчук БО, редактор. *Гострі шлунково-кишкові кровотечі.* Львів: Тріада плюс; 2018. 248 с.
5. Петрушенко ВВ, Білощицький ВФ, Коваль ВМ, Собко ВС, Гребенюк ДІ, Радьога ЯВ. Оцінка ефективності ендоскопічного гемостазу у пацієнтів із геморагічним шоком на тлі виразкових гостро-дуоденальних кровотеч. *Вісник Вінницького нац мед університету.* 2017;21(1, Ч.1):152-55.
6. Chiu PW. Endoscopic Management of Peptic Ulcer Bleeding: Recent Advances. *Clin Endosc.* 2019;52(5):416-18.
7. Kichler A, Jang S. Endoscopic Hemostasis for Non-Variceal Upper Gastrointestinal Bleeding: New Frontiers. *Clin Endosc.* 2019;52(5):401-6. doi: 10.5946/ce.2018.103.
8. Schmidt A, Golder S, Goetz M, Meining A, Lau J, von Delius S, et al. Over-the-Scope Clips Are More Effective Than Standard Endoscopic Therapy for Patients With Recurrent Bleeding of Peptic Ulcers. *Gastroenterology.* 2018;155(3):674-86.e6. doi: 10.1053/j.gastro.2018.05.037.
9. Toka B, Eminler AT, Karacaer C, Uslan MI, Koksas AS, Parlak E. Comparison of monopolar hemostatic forceps with soft coagulation versus hemoclip for peptic ulcer bleeding: a randomized trial. *Gastrointest Endosc.* 2019;89(4):792-802. doi: 10.1016/j.gie.2018.10.011.
10. Chiu PW, Chan FK, Lau JY. Endoscopic Suturing for Ulcer Exclusion in Patients With Massively Bleeding Large Gastric Ulcer. *Gastroenterology.* 2015;149(1):29-30. doi: 10.1053/j.gastro.2015.04.054.
11. Lau JYW, Pittayanon R, Wong KT, Pinjaroen N, Chiu PWY, Rerknimitr R, et al. Prophylactic angiographic embolisation after endoscopic control of bleeding to high-risk peptic ulcers: a randomised controlled trial. *Gut.* 2019;68(5):796-803. doi: 10.1136/gutjnl-2018-316074.

References

1. Patel V, Nicastro J. Upper Gastrointestinal Bleeding. *Clin Colon Rectal Surg.* 2020;33(1):42-4. doi: 10.1055/s-0039-1695037.
2. Трофімов МВ, Криськехн ВР, Мунтян СО. Лікувальна тактика при шлунково-кишковій кровотечі [The treatment tactics in gastrointestinal ulcer hemorrhage] *Clin Khirurg.* 2016;9:11-3. (in Ukrainian).
3. Дутка П, Гринчук ФВ. Аналіз факторів ризику розвитку рецидиву гастродуоденальної кровотечі виразкового генезу [The analysis of the gastroduodenal ulcerous bleeding relapse emergence risk factors]. *Вісник Вінницького національного медичного університету.* 2017;21(1), Ч.1:31-4. (in Ukrainian).
4. Матвійчук БО, редактор. *Гострі шлунково-кишкові кровотечі [Acute gastro-intestinal bleeding].* Львів: Тріада плюс; 2018. 248 с. (in Ukrainian).
5. Петрушенко ВВ, Білощицький ВФ, Коваль ВМ, Собко ВС, Гребенюк ДІ, Радьога ЯВ. Оцінка ефективності ендоскопічного гемостазу у пацієнтів із геморагічним шоком на тлі виразкових гастродуоденальних кровотеч [Evaluation of endoscopic hemostasis efficiency in patients with hemorrhagic shock because of ulcer gastro-duodenal bleeding]. *Вісник Вінницького національного медичного університету.* 2017;21(1), Ч.1:152-55. (in Ukrainian).
6. Chiu PW. Endoscopic Management of Peptic Ulcer Bleeding: Recent Advances. *Clin Endosc.* 2019;52(5):416-18.
7. Kichler A, Jang S. Endoscopic Hemostasis for Non-Variceal Upper Gastrointestinal Bleeding: New Frontiers. *Clin Endosc.* 2019;52(5):401-6. doi: 10.5946/ce.2018.103.
8. Schmidt A, Golder S, Goetz M, Meining A, Lau J, von Delius S, et al. Over-the-Scope Clips Are More Effective Than Standard Endoscopic Therapy for Patients With Recurrent Bleeding of Peptic Ulcers. *Gastroenterology.* 2018;155(3):674-86.e6. doi: 10.1053/j.gastro.2018.05.037.
9. Toka B, Eminler AT, Karacaer C, Uslan MI, Koksas AS, Parlak E. Comparison of monopolar hemostatic forceps with soft coagulation versus hemoclip for peptic ulcer bleeding: a randomized trial. *Gastrointest Endosc.* 2019;89(4):792-802. doi: 10.1016/j.gie.2018.10.011.
10. Chiu PW, Chan FK, Lau JY. Endoscopic Suturing for Ulcer Exclusion in Patients With Massively Bleeding Large Gastric Ulcer. *Gastroenterology.* 2015;149(1):29-30. doi: 10.1053/j.gastro.2015.04.054.
11. Lau JYW, Pittayanon R, Wong KT, Pinjaroen N, Chiu PWY, Rerknimitr R, et al. Prophylactic angiographic embolisation after endoscopic control of bleeding to high-risk peptic ulcers: a randomised controlled trial. *Gut.* 2019;68(5):796-803. doi: 10.1136/gutjnl-2018-316074.

ЭКСПЕРИМЕНТАЛЬНОЕ ОБОСНОВАНИЕ МЕТОДА ЭНДОСКОПИЧЕСКОГО ГЕМОСТАЗА

Резюме. Цель исследования. В эксперименте изучить возможность и эффективность применения желатина сукцинированного (ЖС) для проведения инъекционного эндоскопического гемостаза. Материал и методы. 70 белых нелинейных крыс. После лапаротомии в переднюю стенку желудка шприцом вводили 0,5 мл раствора. В контрольной группе (35 животных) использовали смесь 0,9 % раствора NaCl и эpineфрина гидротартрата (1,8 мг/1 мл) в соотношении 1:20. В опытной группе (35 животных) – смесь раствора ЖС (40 мг/1000 мл воды для инъекций) и эpineфрина гидротартрата (1,8 мг/1 мл) в соотношении 1:20. Непосредственно после инъекции и через 1, 3, 6, 12 ч, после релапаротомии забирали стенку желудка для гистологического исследования, в котором определяли толщину стенки желудка (ТСЖ). Результаты. Непосредственно после инъекции ТСЖ у животных обеих групп статистически достоверно не отличалась. Через 1 ч после инъекции ТСЖ статистически достоверно увеличилась в обеих группах, параметры показателей у животных опытной группы были значительно больше. Через 3, 6, 12 ч ТСЖ в обеих группах уменьшалась. Параметры показателей у животных опытной группы каждый раз были значительно больше, чем в контрольной. Через 12 ч в контрольной группе ТСЖ почти не отличалась от исходной, а в опытной была значительно, статистически достоверно, больше. Гистологические исследования показали, что структура тканей желудка в обеих группах не отличалась. Инъекция ЖС не оказывала негативное воздействие на ткани стенки желудка. Толщина подслизистого слоя сразу после инъекции почти не отличалась. Через 12 ч в опытной группе толщина ($26,95 \pm 5,34$ мкм) была больше, чем в контрольной ($15,45 \pm 4,38$ мкм, $p < 0,01$). Большинство сосудов у животных опытной группы через 12 ч оставались сдавленными, а в контрольной группе их диаметр увеличивался. Выводы. 1. Непосредственно после инъекции в стенку желудка смеси 0,9 % раствора NaCl и эpineфрина и растворной смеси ЖС и эpineфрина ТСЖ не отличается. 2. Через 1 ч после инъекции ТСЖ возрастает, ее параметры после инъекции смеси с ЖС статистически достоверно больше. 3. В дальнейшем, через 3,6,12 ч, ТСЖ постепенно уменьшается, ее параметры после инъекции смеси с ЖС каждый раз статистически достоверно больше, в то же время толщина подслизистого слоя и степень сжатия сосудов также существенно больше. 4. Каких-либо негативных изменений структуры тканей желудка после инъекции смеси с ЖС не обнаружено, что позволяет использовать его для выполнения инъекционного эндоскопического гемостаза в клинических условиях.

Ключевые слова: эндоскопический гемостаз; желатин сукцинированный; физиологический раствор NaCl; эpineфрин.

EXPERIMENTAL JUSTIFICATION OF THE METHOD OF ENDOSCOPIC HEMOSTASIS

Abstract. To study the possibility and effectiveness of using succinylated gelatin (SG) for injecting endoscopic hemostasis. Material and methods. 70 albino non-linear rats. 0.5 ml of the solution has been injected into the anterior wall of the stomach with a syringe after laparotomy. A mixture of 0.9 % NaCl solution and epinephrine hydrothartrate (1.8 mg/1 ml) has been used in a ratio of 1:20 for the control group (35 animals). A mixture of a solution of SG (40 mg/1000 ml of injection water) and epinephrine hydrothartrate (1.8 mg/1 ml) in a ratio of 1:20 for the experimental group (35 animals). Right after the injection and in 1, 3, 6, 12 hours, after laparotomy, the stomach wall has been taken for histological examination, during which the thickness of the stomach wall (TSW) has been determined. Results. As soon as the injection has been given, the TSW in animals of both groups hasn't differed significantly. The TSW has significantly increased in both of the groups, and the parameters of indicators in the experimental group have significantly raised in 1 h after the injection. In 3, 6, and 12 hours, the TSW in both groups has been decreasing. The parameters of indicators in the experimental group of animals have been significantly higher than in the control one all the time during the study. The indicators have barely differed from the initial ones in the control group 12 hours later, whereas in the experimental one they have been significantly higher. Histological studies have shown that the structure of stomach tissues in both groups hasn't varied. The SG injection has not caused any negative effects on the tissues of the stomach wall. The thickness of the submucosa hasn't been much modified right after the injection. The thickness (26.95 ± 5.34 microns) has increased in the experimental group 12 hours later than in the control one (15.45 ± 4.38 microns, $p < 0.01$). Most of the vessels of the experimental group have remained compressed 12 hours later, whereas the diameter of the vessels of the control group has been growing. Conclusions. 1. The TSW hasn't differed right after the injection (a mixture of 0.9 % NaCl and epinephrine solution and a mixture of SG and epinephrine solution) into the stomach wall. 2. 1 h later after the injection, the TSW has increased and its parameters after injection of a mixture with SG have been significantly higher. 3. In 3,6,12 h and later on, the TSW has been gradually reducing and its parameters after injection of a mixture with SG have been significantly higher each time. The thickness of the submucosa and the degree of compression of the vessels

have also been considerably higher. 4. No negative changes in the structure of stomach tissues after injection of the mixture with SG have been detected. This allows it to be used for performing endoscopic hemostasis by injection therapy in clinical conditions.

Keywords: endoscopic hemostasis; succinylated gelatin; NaCl saline solution; epinephrine.

Відомості про авторів:

Дутка Іван Іванович – асистент кафедри догляду за хворими та вищої медсестринської освіти Вищого державного навчального закладу України «Буковинський державний медичний університет», м. Чернівці;

Гринчук Федір Васильович – доктор медичних наук, професор кафедри хірургії № 1 Вищого державного навчального закладу України «Буковинський державний медичний університет», м. Чернівці;

Давиденко Ігор Святославович – доктор медичних наук, професор, завідувач кафедри патологічної анатомії Вищого державного навчального закладу України «Буковинський державний медичний університет», м. Чернівці;

Ушаков Андрій Володимирович – завідувач ендоскопічного відділення, КУ «Чернівецька обласна клінічна лікарня», м. Чернівці;

Уляшкевич Євген Володимирович – лікар-ендоскопіст, КУ «Лікарня швидкої медичної допомоги», м. Чернівці.

Information about authors:

Dutka Ivan I. – Assistant Professor, Department of care for patients and higher nursing education, Higher Educational Establishment of Ukraine «Bukovinian State Medical University», Chernivtsi City;

Grynychuk Fedir V. – Ph.D. in Medicine, Professor, Department of Surgery № 1, Higher State Educational Establishment of Ukraine «Bukovinian State Medical University», Chernivtsi City;

Davydenko Ihor S. – Ph.D. in Medicine, Professor, Head of Department of Pathological Anatomy, Higher State Educational Establishment of Ukraine «Bukovinian State Medical University», Chernivtsi City;

Ushakov Andrii V. – Chief of department of Endoscopy, RH «Chernivtsi Regional Hospital», Chernivtsi City;

Uliashkevych Evhen V. – Endoscopist Physician, RH «СМО Emergency hospital», Chernivtsi City.

Надійшла 09.01.2020 р.

Рецензент – проф. Шкварковський І.В. (Чернівці)