

УДК 611.711.5.013-053.31:611.946
DOI: 10.24061/1727-0847.19.1.2020.4

Ю.М. Рябий, В.В. Кривецький

Вищий державний навчальний заклад України «Буковинський державний медичний університет», м. Чернівці

ТОПОГРАФІЯ КРИЖОВОЇ ТА КУПРИКОВОЇ ДІЛЯНКИ ХРЕБТА В ПЛОДОВОМУ ПЕРІОДІ ПРЕНАТАЛЬНОГО РОЗВИТКУ ЛЮДИНИ

Резюме. Мета роботи - дослідити особливості топографії крижового та куприкового відділу хребтового стовпа в плодovому періоді пренатального розвитку людини. Матеріал і методи. Матеріалом для дослідження були 50 препаратів плодів людини. Використані методи анатомічного препарування, ін'єкції артеріальних судин водяною суспензією свинцевого сурику, рентгенографії, КТ, МРТ, статистичної обробки даних. Результати. Вперше за допомогою адекватних морфологічних методів виконане дослідження морфогенезу і динаміки просторово-часових взаємовідношень структур ділянки крижового та куприкового відділів хребтового стовпа впродовж плодового періоду розвитку людини. Висновки. У роботі за допомогою сучасних методів анатомічного дослідження наведено теоретичне узагальнення і нове вирішення наукової задачі щодо становлення і топографо-анатомічних взаємовідношень структур хребтового стовпа у плодovому періоді онтогенезу людини, з'ясована динаміка просторово-часових перетворень частин крижового та куприкового відділів хребтового стовпа, синтопічна кореляція із суміжними структурами.

Ключові слова: крижові та куприкові хребці, хребтовий стовп, людина.

Актуальність даної праці пояснюється необхідністю комплексного дослідження особливостей розвитку, становлення топографії структур хребтового стовпа та динаміки їх синтопічної кореляції у пренатальному періоді онтогенезу та в новонароджених людини [1-10]. Отримані дані мають важливе значення для з'ясування морфологічних передумов та часу можливого виникнення природжених вад хребта з метою розробки нових, більш раціональних методів хірургічних втручань у даній ділянці [9,10], розробки нових технологій стабілізації та корекції хребта при деформаціях хребта, які призводять до інвалідності в дітей та підлітків.

Мета дослідження. Дослідити розвиток та становлення хребтового стовпа в різних його відділах, кровопостачання та венозний відтік. Описати синтопічні співвідношення каналу хребтового стовпа зі спинним мозком та спинномозковими нервами у пренатальному періоді онтогенезу людини.

Матеріал і методи дослідження

Об'єктом дослідження послужили 50 плодів 300,0-350,0 мм тім'яно-куприкової довжини (ТКД). Застосовувалось звичайне та тонке препарування, виготовлення топографо-анатомічних зрізів, ін'єкція судин з наступною рентгеног-

рафією, комп'ютерна томографія, магнітно-резонансна томографія, морфометрія (цифрова комп'ютерна гістометрія), статистична обробка цифрових даних.

Результати дослідження та їх обговорення.

Права та ліва навколохребтові лінії у плодів 300,0 мм ТКД, співпадають з проекцією поперечних відростків, є бічними межами ділянки хребта, ширина якої складає $1,50 \pm 0,25$ см. Ділянка має майже плоский рельєф, що обумовлено слабко вираженими фізіологічними вигинами хребта, а також хорошим розвитком підшкірної жирової клітковини. Разом з тим при згинанні тіла спина новонародженого легко стає опуклою зважаючи на велику еластичність хребта. Зовнішні орієнтири виражені слабо. Остисті відростки пальпаторно визначаються важко. Шкіра дещо щільніше, ніж в інших відділах, на межі з головою утворює одну – дві поперечні складки. Підшкірна клітковина особливо розвинена в шийній та у верхній третині грудної частини ділянки.

Грудо-поперекова фасція порівняно щільна в поперековій ділянці. Між м'язовими шарами розташовуються дрібні артеріальні гілки, а в глибині добре визначається заднє зовнішнє хребтве венозне сплетення.

Кількість хребців до моменту народження стає

рівною 33-34 порівняно з плодовим періодом – 38, оскільки 4-5 нижніх куприкових редукуються і зникають. Число їх у відділах хребта, частіше в поперековому і крижовому, варіює в межах 1 – 2 у бік збільшення, або зменшення за рахунок сусіднього відділу. Хребет у плодів 300,0 мм ТКД майже прямий, лише в грудному відділі намічається незначний кіфоз і в поперековому – лордоз, що формуються у плодовому періоді розвитку (рис. 1.). Хребет відрізняється винятковою еластичністю і легко змінює форму при різних положеннях тіла.

Довжина хребта коливається від 21 до 25 см, що знаходиться у зв'язку із ростом та вагою новонародженого. Середня довжина його – 21 ± 1 см (близько 40% довжини тіла новонародженого), шийний відділ займає 25% всієї його довжини, грудний – 48% (відносно довше, ніж у дорослих), поперековий – 27%.

Хребці мають характерні вікові відмінності (рис. 2). Тіла овальної форми, сплюснуті в сагітальному напрямі, їх поперечні розміри більше поздовжніх (співвідношення між відповідними діаметрами складає 5:3).

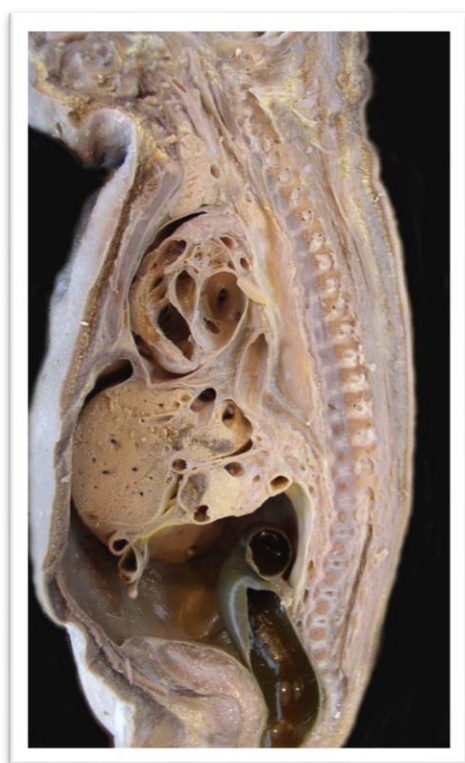

Рис. 1. Серединний сагітальний зріз плода 300,0 мм ТКД. Вигляд з лівого боку. Макропрепарат. 1 – поперекові хребці; 2 – крижові хребці; 3 – куприкові хребці; 4 – міжхребцевий отвір; 5 – вогнище енхондрального скостеніння в тілі крижового хребця; 6 – спинний мозок; 7 – пряма кишка

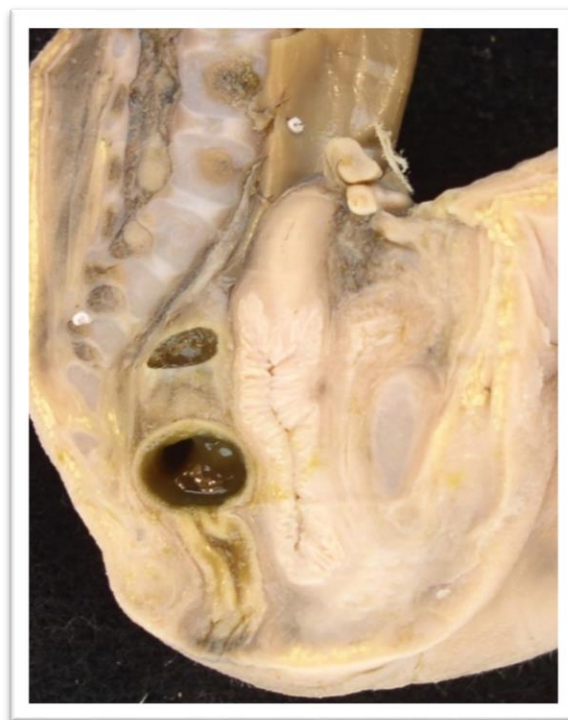

Рис. 2. Сагітальний розріз плода 350,0 мм ТКД 1 – поперековий хребець; 2 – крижовий хребець; 3 – міжхребцевий отвір; 4 – пряма кишка

Від ніжок дуги тіло хребця відокремлене хрящовими прошарками, куприк же повністю хрящовий. У тілі кожного хребця визначається первинні точки скостеніння і по дві таких же – в його дужках (зустрічаються і додаткові). Кісткова тканина складає тільки 1/3 тіл, а 2/3 – хрящові. Передня дуга атланта, остисті відростки, кінці поперечних і суглобових відростків – також хрящові.

Особливості будови хребців новонароджених виразно виявляються і на рентгенограмах. В атланті видно тінь тільки задньої його дуги (передня – хрящова не визначається). Поперечні відростки шийних хребців порівняно довгі, грудних і поперекових – короткі. Тіла хребців мають овальну форму з невеликим проясненням в центрі, відповідним ще не скостенілим остистим відросткам. Висота тіла грудного хребця приблизно удвічі, а поперекового – втричі більше, ніж шийного. Ширина хребців в каудальному напрямку зростає менше. У губчастій речовині тіл хребців виражені дугоподібні і радіальні трабекули (у дорослих переважають вертикальні і горизонтальні) Компактний шар розвинений слабо і там, де він відсутній, є прошарок сполучної тканини, з якою зливаються поздовжні зв'язки хребта. Верхня і нижня поверхні тіл до самих країв закриті товстими гіаліновими пластинками, за рахунок яких відбувається ріст хребця у висоту.

Міжхребцеві диски мають форму двоопуклих лінз. Різниця в ширині задньої і передньої їх поверхні вельми незначна ($0,15 \pm 0,05$ мм в шийному відділі; $0,45 \pm 0,05$ мм – в поперековому). Висота дисків в поперековому відділі рівна кістковій частині хребців, в шийному і грудному – дещо менше. У шийному вони найбільш тонкі – $1,65 \pm 0,15$ мм, в грудному – від $2,5 \pm 0,3$, в поперековому – від $4,65 \pm 0,15$ мм. Диски складаються з волокнистої тканини, волокнистого і гіалінового хряща. Площа останнього до моменту народження значно зменшується, оскільки зовнішні шари його перетворюються на волокнистий хрящ, а внутрішні зливаються із залишками хорди і служать матеріалом для формування драглистого ядра. В різних відділах драглисте ядро має різну будову. У шийному відділі в його передніх частинах визначається вузька щілина, в грудному і поперековому розміри її поступово збільшуються, а в крижовому вона відсутня. Щілина ця заповнена прозорою рідиною, в якій знаходяться епітеліоподібні клітини. У поперековому відділі порожнина займає центральну частину ядра, через неї проходять тяжі з хрящових клітин які ділять її на ряд камер. У структурі основної речовини ядра в період народження відбувається процес заміщення хордових клітин хрящовими. Фіброзне кільце міжхребцевого диска має шарувату будову, особливо виражену в шийному відділі. Передня поздовжня зв'язка щільно сполучена з окістям і слабко з міжхребцевими дисками, в початковій своїй частині значно вужча, ніж в кінцевій. Окремі пучки її беруть початок від хребців і дисків, тоді як інші віялоподібно (на цьому рівні) закінчуються. Задня поздовжня зв'язка, навпаки, значно ширше у верхній своїй частині і вузька в нижній. Вона міцно сполучена з міжхребцевими дисками і пухко з окістям тіл хребців. Товщина її в грудному і поперековому відділі дещо більше, ніж в шийному.

Відносна довжина хребтового стовпа порівняно із загальною довжиною тіла в зародків, передплідів, плодів і новонароджених більша ніж у дефінітивному стані і становить $58 \pm 5\%$ довжини тіла, тоді як у дорослих людей вона становить $42 \pm 2\%$. У зародків $6,0-13,0$ мм ТКД і передплідів $14-20,0$ мм ТКД відносна довжина хребта більша, ніж у плодів $300,0-350,0$ мм ТКД, у зв'язку тим, що в ембріонів слабше розвинені кінцівки, які закладаються пізніше, ніж хребтовий стовп. Починаючи з передплідів $66,0-79,0$ мм ТКД настає різке зниження відносної довжини хребтового стовпа. У зародковому періоді відносна довжина

грудного відділу хребта більша довжини інших відділів, а відносна довжина крижового і куприкового відділів хребта менша довжини інших відділів, причому відносна довжина крижів більша довжини куприка. До 2-го місяця ($21,0-30,0$ мм ТКД) відносна довжина шийного відділу хребта більша довжини поперекового відділу, а після 3-го місяця ($67,0-79,0$ мм ТКД) навпаки – відносна довжина поперекового відділу більша довжини шийного відділу хребта. Починаючи з 2-го місяця пренатального розвитку і до народження відносна довжина шийного і куприкового відділів хребта зменшується, грудного не змінюється або дещо зменшується, а поперекового і крижового відділів – збільшується (рис.3). Перебудова довжини різних відділів хребта з ембріональних у дефінітивні відносини починається в зародків $6,0-8,0$ мм ТКД і продовжується в постнатальному періоді розвитку, впродовж всього періоду росту хребта.

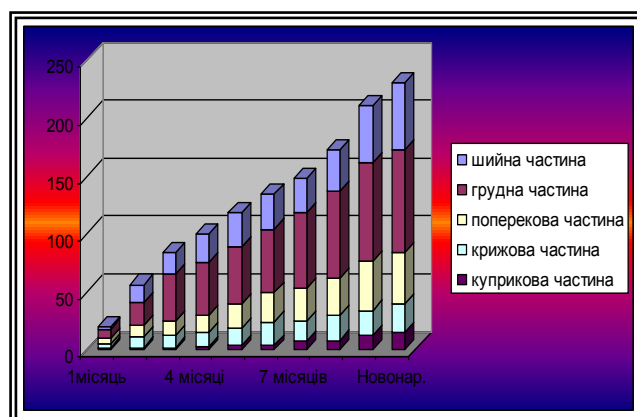


Рис. 3. Темпи росту частин хребтового стовпа протягом пренатального періоду розвитку

Спинний мозок відносно довгий (від 14 до 16 см, близько 30% довжини тіла), зокрема: шийного відділу – до 3,8 см, грудного – до 7,7 см, поперекового, – до 2,3 см, крижового – до 2 см. Вага мозку коливається від 3 до 4 г і дорівнює $0,1\%$ ваги тіла (у дорослого – $0,04\%$). Шийне і поперекове його потовщення добре виражені, кількість борозен на поверхні досягає 8 (у дорослих – 4). Передня серединна щілина відносно глибока і містить передні центральні артерії. Задні борозни: серединна, проміжна і латеральна – ледве намічаються. На поверхні мозку новонародженого існують ще чотири поздовжні борозни, які з віком (від 6 міс. до 1 року) згладжуються. Одна з них неглибока, розташована латерально від заднього рогу. Друга глибока – проходить по латеральній поверхні шийного і верхньо-грудного відділів, попереду перехресту пірамід.

У цих же відділах мозку, попереду і позаду спинномозково-оливарного шляху тригранного пучка Hellweg визначаються ще дві борозни – третя і четверта. Конус спинного мозку відповідає II-III поперековому хребцю, *filum terminale* закінчується на рівні I-II крижового (рис. 4.).

Тверда мозкова оболона відносно товста, тягнеться до I-II крижового хребця, утворюючи дуральний мішок. Товщина його стінок різна. Найбільш виражена задня стінка, особливо в шийному відділі (1-1,5 мм), в грудному вона в два, а в поперековому – майже в чотири рази тонше. Дуральний мішок відносно міцно фіксований в хребтовому каналі. Краніально він зрощений із стінками великого потиличного отвору, каудально – переходячи в *filum durae matris spinalis*, сполучений з куприком (рис. 5).

Артерії хребта численні і варіабельні: найбільше їх у шийному відділі (від 9 до 13) і грудному (від 3 до 12), потім поперековий і крижовий (від 3 до 4). До тіла хребця зазвичай підходять дві групи судин: дорсальна і вентральна, що складаються з двох гілок, що прямують в кісткове ядро. Вентральна і дорсальна артеріальні групи краще виражені в поперековому, слабкіше – в грудному і шийному відділах, що визначає неоднаковий розвиток кісткових ядер в тілах хребців. Для новонароджених характерна ізольованість судинного русла окремих частин хребця. Хребет має розвинені зовнішнє і внутрішнє венозні сплетення. Передні навколотхребтові вени краще виражені в шийному

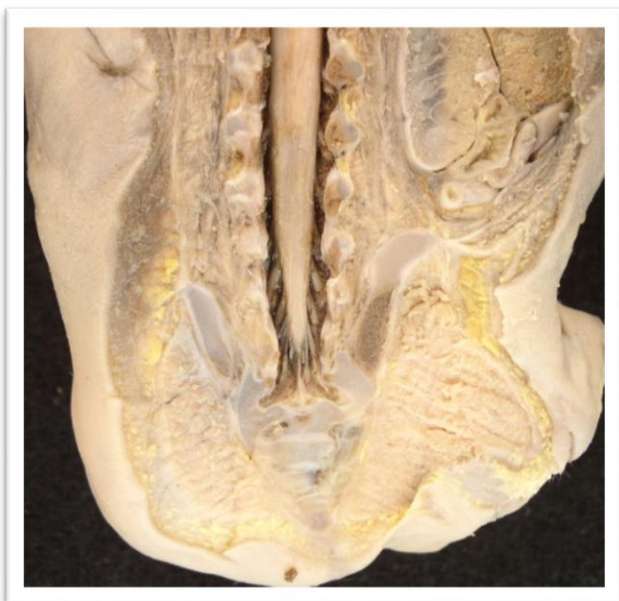


Рис. 4. Спинний мозок плода 300,0 мм ТКД на фронтальному зрізі. 1 – мозковий конус (кінський хвіст); 2 – крижові хребці; 3 – крило клубової кістки

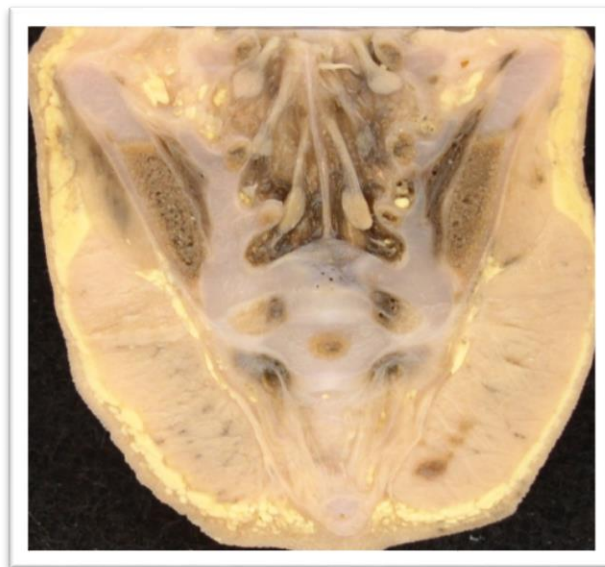

Рис. 5. Фронтальний зріз тазу плода 350,0 мм ТКД. Вид зверху. Макропрепарат. Зб. х 2,0: 1 – тіло II крижового хребця; 2 – крижові спинномозкові нерви; 3 – точка скостеніння у тілі крижового хребця; 4 – крило клубової кістки; 5 – великий сідничний м'яз

і крижовому відділах. У шийній частині ці сплетення набувають драбинчасту будову – складаються з поперечних вени, що сполучають їх поздовжні вени. Вени розташовані спереду крижового відділу, йдуть в поперечному напрямі і утворюють мережу, сполучаючи між собою бічні та при середні крижові вени. Нарешті ділянок передхребтові вени виражені дуже слабо. Заднє зовнішнє сплетення розвинене краще переднього. Внутрішньо-кісткові вени формуються в ядрах скостеніння тіла і дуг хребців. Розташування їх аналогічно артеріям. У тілі хребця є три групи судин: передньо-бічні, радіальні і основно-хребтові. Останні виходять з тіла хребця на передньо-бічний і задній поверхні і вливаються в зовнішні і внутрішні венозні сплетення хребта.

Висновки.

1. Починаючи з 2-го місяця пренатального розвитку і до народження відносна довжина шийного і куприкового відділів хребта зменшується, грудного не змінюється або дещо зменшується, а поперекового і крижового відділів – збільшується.

2. У кровопостачанні хребта плодів людини беруть участь щонайменше 16 артерій: хребетна, глибока і висхідна шийні, 7 пар міжреберних артерій, 3 пари поперекових, серединна і бічні крижові і клубово-поперекова артерія.

3. Додатковими джерелами кровопостачання

хребетного стовпа можуть бути: у шийному відділі – щито-шийний стовбур, нижня щитоподібна, верхня міжреберна артерії; у грудному відділі – 4 пари міжреберних артерій; у поперековому відділі – 2 пари поперекових; у крижовому відділі – нижня сіднична артерія.

4. Венозну систему ХС плодів 270,0–350,0 мм ТКД утворюють інтраорганні вени хребців, зв'язок, внутрішні і зовнішні хребтові венозні сплетення і прихребтові вени. Інтраорганні вени представлені сплетеннями кістково мозкових ко-

мірок, виносними, збиральними і основно-хребцевими венами. Зовнішнє переднє венозне хребтове сплетення виражено в шийному і крижовому відділах хребта. Зовнішнє заднє венозне хребтове сплетення розміщене по всій довжині ХС і складається із вен задньої поверхні тіл хребців, сполучених поздовжніми і поперечними венами.

Перспективи подальших досліджень. У подальшому планується проведення досліджень розвитку і становлення хребетного стовпа в інших вікових періодах онтогенезу людини.

Список використаної літератури

1. Адамович ОО, Кривко ЮЯ, Бачун АО. Особливості будови шийного відділу хребта в осіб юнацького віку. *Клінічна анатомія та оперативна хірургія*. 2015;14(1):110-12.
2. Бойчук ТМ, Олійник ІЮ, Антонюк ОП, Пикалюк ВС. Природжені вади розвитку. *Загальні положення тератології*. Чернівці: Медуніверситет; 2015. 360 с.
3. Бурцев АВ., Павлова ОМ., Рябых СО. Компьютерное 3D-моделирование с изготовлением индивидуальных лекал для навигирования введения винтов в грудном отделе позвоночника. *Хирургия позвоночника*. 2018;15(2):33-8. doi: <https://doi.org/10.14531/SS2018.2.33-38>
4. Казарян ИВ, Виссарионов СВ. Прогнозирование течения врожденных деформаций позвоночника у детей. *Хирургия позвоночника*. 2014;3:38–44. doi: <https://doi.org/10.14531/ss2014.3.38-44>
5. Кривецький ВВ, Нарсія ВІ, Кривецький ІВ. Морфогенез ділянки хребтового стовпа у плодів і новонароджених людини. В: *Матеріали 96-ї підсумкової наукової конференції професорсько-викладацького персоналу Буковинського державного медичного університету*; 2015 Лют 16, 18, 23; Чернівці. Чернівці: БДМУ; 2015, с. 16-7.
6. Кривецький ВВ, Рябий ЮМ, Кривецький ІВ, Бесплітнік МГ. Артеріальне кровопостачання різних частин крижових хребців. В: *Матеріали 99-ї підсумкової наукової конференції професорсько-викладацького персоналу Вищого державного навчального закладу України «Буковинський державний медичний університет»*; 2018 Лют 16, 18, 23; Чернівці. Чернівці: БДМУ; 2018, с. 24-5.
7. Колесов С.В., Кушель Ю.В., Сивачева О.С. Хирургическое лечение пациентов с синдромом каудальной регрессии. *"Хирургия позвоночника"*. 2016;13(2):28-35. <https://doi.org/10.14531/ss2016.22.8-35>
8. Масна ЗЗ, Матешук-Вацеба ЛР, Кривко ЮЯ. Особливості визначення нормативних показників здорового організму для різних груп населення. В: *Матеріали Всеукраїнської наук.-практ. конф. Антропний принцип в контексті актуальних проблем філософії науки*; 2016 Гру 15-16; Львів. Львів: ЛНМУ ім. Данила Галицького; 2016. с. 161-2.
9. Шнайдер Л.С., Павлов В.В., Крутько А.В., Базлов В.А., Мамуладзе Т.З., Пелеганчук А.В. Изменение позвоночно-тазового баланса после эндопротезирования тазобедренного сустава у пациентов с врожденным вывихом бедра. *"Хирургия позвоночника"*. 2018;15(4):80-86. <https://doi.org/10.14531/2018.4.80-86>
10. Carr DA, Volkov AA, Rhoiny DL, Setty P, Barrett RJ, Claybrooks R, et al. Management of thoracic disc herniations via posterior unilateral modified transfacet pedicle-sparing decompression with segmental instrumentation and interbody fusion. *Global Spine J*. 2017;7(6):506–13. doi: 10.1177/2192568217694140

References

1. Adamovych OO, Kryvko YuIa, Bachun AO. Osoblyvosti budovy shynoho viddilu khrebtu v osib yunatskoho viku. *Klinichna anatomii ta operatyvna khirurhiia*. 2015;14(1):110-12.
2. Boichuk TM, Oliynyk Iu, Antoniuk OP, Pykaliuk VS. Pryrodzheni vady rozvytku. *Zahalni polozhennia teratolohii*. Chernivtsi: Meduniversytet; 2015. 360 s.
3. Burtsev AV., Pavlova OM., Riabых SO. Kompiuternoe ZD-modelyrovanye s yzghotovlenyem yndyvidualnykh lekal dlia navyhyrovanyia vvedenyia vyntov v hrudnom otdele pozvonochnyka. *Khyrurhyia pozvonochnyka*. 2018;15(2):33-8. doi: <https://doi.org/10.14531/SS2018.2.33-38>
4. Kazarian YV, Vyssaryonov SV. Prohnozyrovanye techeniya vrozhdennykh deformatsyi pozvonochnyka u detei. *Khyrurhyia pozvonochnyka*. 2014;3:38–44. doi: <https://doi.org/10.14531/ss2014.3.38-44>

5. Kryvetskyi VV, Narsiia VI, Kryvetskyi IV. *Morfohenez dilianky khrebtovoho stovpa u plodiv i novonarodzhennykh liudyny*. V: *Materialy 96-yi pidsumkovoї naukovoї konferentsii profesorsko-vykladatskoho personalu Bukovynskoho derzhavnoho medychnoho universytetu*; 2015 Liut 16, 18, 23; Chernivtsi. Chernivtsi: BDMU; 2015, s. 16-7.

6. Kryvetskyi VV, Riabyi YuM, Kryvetskyi IV, Besplitnik MH. *Arterialne krovopostachannia riznykh chastyn kryzhovykh khrebtiv*. V: *Materialy 99-yi pidsumkovoї naukovoї konferentsii profesorsko-vykladatskoho personalu Vyshchoho derzhavnoho navchalnoho zakladu Ukrainy «Bukovynskiy derzhavnyi medychniy universytet»*; 2018 Liut 16, 18, 23; Chernivtsi. Chernivtsi: BDMU; 2018, s. 24-5.

7. Kolesov S.V., Kushel Yu.V., Syvacheva O.S. *Khyrurhycheskoe lechenye patsyentov s sindromom kaudalnoi rehressyy*. "Khyrurhyia pozvonochnyka". 2016;13(2):28-35. <https://doi.org/10.14531/ss2016.22.8-35>

8. Masna ZZ, Mateshuk-Vatseba LR, Kryvko Yula. *Osoblyvosti vyznachennia normatyvnykh pokaznykiv zdorovoho orhanizmu dlia riznykh hrup naselennia*. V: *Materialy Vseukrainskoi nauk.-prakt. konf. Antropnyi pryntsyv v konteksti aktualnykh problem filosofii nauky*; 2016 Hru 15-16; Lviv. Lviv: LNMU im. Danyla Halytskoho; 2016. s. 161-2.

9. Shnaider L.S., Pavlov V.V., Krutko A.V., Bazlov V.A., Mamuladze T.Z., Pelehanchuk A.V. *Yzmeneniya pozvonochno-tazovoho balansu posle endoprotezyrovaniya tazobedrennogo sustava u patsyentov s vrozhdennym vyvykhom bedra*. "Khyrurhyia pozvonochnyka". 2018;15(4):80-86. <https://doi.org/10.14531/2018.4.80-86>

10. Carr DA, Volkov AA, Rhoiney DL, Setty P, Barrett RJ, Claybrooks R, et al. *Management of thoracic disc herniations via posterior unilateral modified transfacet pedicle-sparing decompression with segmental instrumentation and interbody fusion*. *Global Spine J*. 2017;7(6):506–13. doi: 10.1177/2192568217694140.

ТОПОГРАФИЯ КРЕСТЦОВОЙ И КОПЧИКОВОЙ ОБЛАСТИ ПОЗВОНОЧНИКА В ПЛОДОВОМ ПЕРИОДЕ ПРЕНАТАЛЬНОГО РАЗВИТИЯ ЧЕЛОВЕКА

Резюме. Цель работы - исследовать особенности формирования крестцового и копчикового отдела позвоночного столба в плодном периоде пренатального развития человека. Материал и методы. Материалом для исследования были 50 препаратов плодов человека. Использованные методы анатомического препарирования, инъекции артериальных сосудов водяным суспензией свинцового сурика, рентгенографии, статистической обработки данных. Результаты. Впервые с помощью адекватных морфологических методов выполнено исследование морфогенеза и динамики пространственно-временных взаимоотношений структур области крестцового и копчикового отделов позвоночника на протяжении плодного периода развития человека. Выводы. В работе с помощью современных методов анатомического исследования приведено теоретическое обобщение и новое решение научной задачи, относительно становления и топографо-анатомических взаимоотношений структур копчикового и крестцового отделов позвоночного столба в раннем периоде онтогенеза человека, выяснена динамика пространственно-временных превращений частей, синтопической корреляции со смежными образованиями.

Ключевые слова: позвоночный столб, крестец, копчик, человек.

TOPOGRAPHY OF THE CROSS AND CUPRIC PARTY OF THE SPINE IN THE FRUIT PERIOD OF PRENATAL HUMAN DEVELOPMENT

Abstract. Objective: to investigate morphogenesis and peculiarities of the chronological sequence of formation of the vertebral column topography during the prefetal period of human ontogenesis. Material and methods. The object of the study were 50 fruits 300.0-350.0 mm parietal-coccygeal length (CRL). The study was conducted using the macroscopy and microscopy of series of consecutive histological and topographic anatomical sections, regular and fine specimen preparation, vascular injection with subsequent radiography, computed tomography, magnetic resonance imaging, morphometry (digital computer histometry) and statistical processing of digital data. Results. The accurate study of morphogenesis and dynamics of spatio-temporal relationships between the vertebrae of the cervical and thoracic regions of the human vertebral column and their connections during the prefetal period of development from the point of view of the topographic-anatomical approach to the problems of embryogenesis was done for the first time, with the aid of adequate morphological methods. Conclusion. The theoretical basis and a new solution to the scientific problem concerning the formation and topographic-anatomical relationships of the structures of the vertebral column in the prefetal period of human ontogenesis, the dynamics of spatial and temporal transformations of the parts of the vertebral column, syntopic correlation with adjacent structures were given.

Key words: vertebral column, sacrum, coccyx, human

Відомості про авторів:

Рябий Юрій Миколайович – аспірант кафедри анатомії людини ім. М.Г. Туркевича Вищого державного навчального закладу України «Буковинський державний медичний університет», м. Чернівці, Україна.

Кривецький Віктор Васильович – д. мед. наук, професор, зав. кафедри анатомії людини ім. М.Г. Туркевича Вищого державного навчального закладу України «Буковинський державний медичний університет», м. Чернівці, Україна.

Сведения об авторах:

Рябой Юрий Николаевич – аспирант кафедры анатомии человека им. Н.Г. Туркевича Высшего государственного учебного заведения Украины «Буковинский государственный медицинский университет», г., Черновцы, Украина.

Кривецкий Виктор Васильевич – д. мед. наук, профессор, зав. кафедры анатомии человека им. Н.Г. Туркевича Высшего государственного учебного заведения Украины «Буковинский государственный медицинский университет», г., Черновцы, Украина.

Information about the authors:

Yu. M. Ryabiy – postgraduate at the M.G. Turkevich Department of human anatomy, Higher State Educational Establishment of Ukraine "Bukovinian State Medical University", Chernivtsi, Ukraine.

Kryvetskyi Viktor Vasyliovych - MD, professor, head of the M.G. Turkevich Department of human anatomy, Higher State Educational Establishment of Ukraine "Bukovinian State Medical University", Chernivtsi, Ukraine.

Надійшла 29.11.2019 р.
Рецензент – проф. Цигикало О.В. (Чернівці)