

УДК 616.441-091.8-02:616-099-06:617-001.17-085.361:599.731.1-035.51]-092.9
DOI: 10.24061/1727-0847.17.4.2018.5

В.Г. Корицький, З.М. Небесна, П.Г. Лихацький

ДВНЗ «Тернопільський державний медичний університет імені І.Я. Горбачевського МОЗ України»

УЛЬТРАСТРУКТУРНІ ЗМІНИ ЩИТОПОДІБНОЇ ЗАЛОЗИ В ДИНАМІЦІ ПІСЛЯ ЕКСПЕРИМЕНТАЛЬНОЇ ТЕРМІЧНОЇ ТРАВМИ ЗА УМОВ ЗАСТОСУВАННЯ ПОДРІБНЕНОГО СУБСТРАТУ ЛІОФІЛІЗОВАНОЇ КСЕНОШКІРИ

Резюме. В експерименті на білих щурах проведено вивчення субмікроскопічного стану тироцитів та гемокапілярів після термічної травми III ступеня та в умовах застосування подрібненого субстрату ліофілізованого ксенодермотрансплантата. Встановлено, що використання ксеношкіри запобігає розвитку деструктивних змін в ранні терміни досліджу та позитивно впливає на протікання регенераторних процесів і нормалізацію ультраструктури ендокринних клітин та мікросудин в пізні терміни і позитивно впливає на функціонування органу та трансудинні обмінні процеси.

Ключові слова: щитоподібна залоза; субмікроскопічні зміни; термічна травма; ліофілізована ксеношкіра.

Опікова травма є однією із найпоширеніших видів травм мирного часу і є складною медичною проблемою. За даними ВООЗ, опіки посідають третє місце у структурі загального травматизму [1-3]. Упродовж останніх десятиріч масштаби уражень опіками у всьому світі безперервно збільшуються. Залишається актуальним пошук нових способів лікування та профілактики опікової травми та її ускладнень [2-7]. При опікових травмах, які перевищують 10-12 % поверхні тіла, розвивається опікова хвороба. Глибокі опіки, які супроводжуються своєрідними порушеннями функцій центральної нервової системи, обмінних процесів, діяльності серцево-судинної і дихальної систем, ендокринними розладами [4-9].

Відомо, що дія опікового, токсичного впливу на організм людини призводить до втрати можливості реалізації усіх його регуляторних і компенсаторних механізмів. Наслідком цього є розвиток адаптаційно-приспосувальних реакцій організму у відповідь на токсико-термічну дію.

Одним із важливих органів ендокринної системи є щитоподібна залоза, яка безпосередньо бере участь в адаптаційно-приспосувальних реакціях організму, що забезпечують функціонально-морфологічні, метаболічні, біохімічні і біофізичні зміни, які формують гомеостаз організму в стресових станах [10-12]. Водночас ступінь участі щитоподібної залози в забезпеченні реакції організму на опікову травму і морфофункціональні зміни в ній на сьогодні не мають достатнього ви-

вчення.

Важливим у комбустіології є пошук нових, ефективних чинників для лікування опікових уражень. Для тимчасового закриття опікової рани використовують подрібнений субстрат ліофілізованої ксеношкіри, який своїми дрібними частинками з великою поверхнею дотику адсорбує у значній кількості токсини та мікроорганізми, що сприяє елімінації токсинів з рани, чим зменшує поступлення їх у кров, забезпечує ефективну регенерацію пошкоджених тканин, що, у свою чергу, позитивно впливає на морфофункціональний стан органів опеченого організму, зокрема щитоподібної залози [13, 14].

Мета дослідження: встановити ультраструктурні зміни щитоподібної залози білих щурів у динаміці після експериментальної термічної травми за умов застосування субстрату ліофілізованої ксеношкіри.

Матеріал і методи. Досліди проведені на 30 статевозрілих білих щурах самцях. Тварин утримували на загальному раціоні віварію ДВНЗ «Тернопільський державний медичний університет імені І.Я. Горбачевського МОЗ України». Догляд за тваринами і всі маніпуляції проводили відповідно до положення «Європейської конвенції про захист хребетних тварин, які використовуються для експериментів та з іншою науковою метою», (Страсбург, 1986 р.), а також відповідно до положень «Загальних етичних принципів експериментів на тваринах», ухвалених Першим національ-

ним конгресом з біоетики (Київ, 2001р.). Опік III ступеня наносили під кетаміновим наркозом мідними пластинами, нагрітими у кип'ячній воді до температури 97-100 °С. Розміри ділянки ураження становили 18-20 % епільованої поверхні тіла щурів. Ранню некректомію пошкоджених ділянок шкіри проводили через 1 добу після нанесення термічного опіку. Рани, які утворились, покривали кріоліофілізованим ксенодермальним субстратом. При щоденному огляді контролювали загальний їх стан, ступінь прояву місцевих змін в ділянці опікової рани, масу тіла і летальність. Об'єктом дослідження була щитоподібна залоза. Для вивчення субкрископічних змін тварин декапітували під кетаміновим наркозом на 7, 14 та 21 добу, що, відповідно до сучасних уявлень, відповідає стадіям ранньої та пізньої токсемії, септикотоксемії опікової хвороби [3].

Для електронномікроскопічних досліджень забирали шматочки щитоподібної залози, фіксували їх у 2,5 % розчині глютаральдегіду, постфіксували 1 % розчином тетраокису осмію на фосфатному буфері. Подальшу обробку проводили відповідно до загальноприйнятої методики [15]. Ультратонкі зрізи, виготовлені на ультрамікроскопі УМІТ-7, контрастували ураніацетатом, цитратом свинцю відповідно до методу Рейнольдса та вивчали в електронному мікроскопі ПЕМ-125К.

Результати дослідження та їх обговорення.

Попередньо проведені дослідження субмікроскопічного стану щитоподібної залози дали підставу встановити, що після нанесення опікової травми в органі розвиваються і наростають деструктивно-дегенеративні зміни тироцитів та гемокапілярів, ступінь яких залежить від терміну експерименту.

На 7-му добу спостерігалися порушення структур органа, як у групі тварин, яким корекцію термічної травми не проводили, однак уже в цей термін наявна краща збереженість ультраструктури ядер та органел цитоплазми тироцитів і початкові ознаки їх репаративної регенерації. Клітини в цей термін досліду невисокі, мають переважно низькопризматичну форму. У них наявні округлі ядра, зі значними інвагінаціями каріолеми, а в каріоплазмі знаходиться переважно еухроматин. У цитоплазмі виявляються менші деструктивні зміни органел та структур, які здійснюють секреторну та резорбтивну функцію порівняно із групою тварин без корекції термічної травми. У парануклеарній ділянці розташовується комплекс Гольджі із ознаками гіпертрофії цистерн. Канальці гранулярної ендоплазматичної сітки розширені, збільшується їх протяжність. Гіпер-

трофовані мітохондрії містять частково зруйновані кристи та помірно електроннощільний матрикс. У цитоплазмі клітин виявляється збільшення апікальної зернистості та наявні вакуолоподібні структури заповнені колоїдом. На апікальній поверхні тироцитів містяться невисокі мікроборсинки (рис. 1).

У цей термін досліду для гемокапілярів характерне розширення просвітів та кровонаповнення. Проте в парануклеарній ділянці ендотеліоцитів спостерігається краща збереженість органел порівняно з групою тварин без корекції. Еліпсоподібні ядра мають чітко контуровану каріолему. Також про покращення структурно-функціонального стану засвідчує збільшення кількості мікропіноцитозних пухирців та кавеол у периферійних цитоплазматичних ділянках клітин, збільшення мікроборсинок на люменальній поверхні клітин. Базальна мембрана неширока, більш чітко контурована (рис. 2).

На 14-у і особливо 21-у добу після термічної травми за умов застосування субстрату ліофілізо-

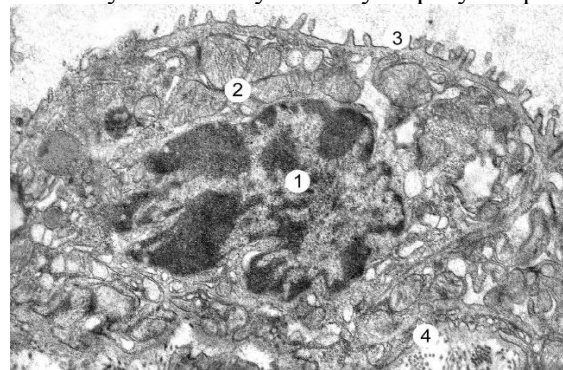


Рис. 1. Ультраструктурний стан тороцита щитоподібної залози через 7 діб після термічної травми при застосуванні субстрату ліофілізованої ксеношкіри. Ядро (1), гіпертрофовані мітохондрії в цитоплазмі (2), мікроборсинки на апікальній поверхні (3), базальна мембрана (4). x 15 000

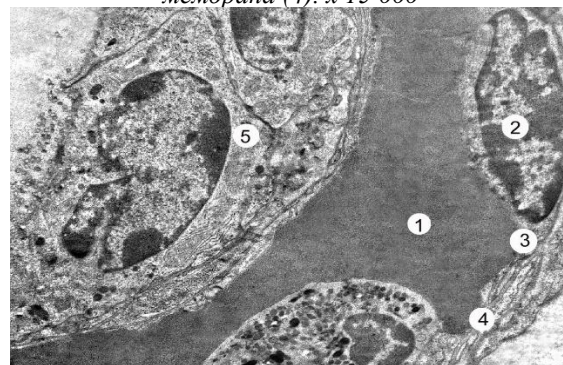


Рис. 2. Субмікроскопічний стан гемокапіляра щитоподібної залози через 7 діб після експериментальної термічної травми при застосуванні субстрату ліофілізованої ксеношкіри. Кровонаповнений просвіт капіляра з еритроцитами (1), ядро (2) і цитоплазма ендотеліоцита (3), базальна мембрана (4), тироцити у складі стінки фолікула (5) x 7 000

ваної ксеношкіри встановлено, що тироцити у складі стінки багатьох фолікулів мають високо- або низькопризматичну форму, збільшується кількість мікроворсинок на їх апікальній поверхні. Округлі ядра клітин підвищеної функціональної активності, про що засвідчує їх гіпертрофія, чітко виражені мембрани каріолеми та чисельні ядерні пори. У каріоплазмі клітин переважає еухроматин, відзначається наявність ядерця. У цитоплазмі спостерігається гіперплазія мітохондрій, у матриксі яких частково пошкоджені кристи. Більшість мембранних органел не виявляють ознак деструкції, проте окремі клітини мають розширені каналці ендоплазматичної сітки та цистерни і вакуолі комплексу Гольджі. У цитоплазмі апікальної ділянки клітин рідше виявляються лізосоми та фагосоми порівняно із групою тварин, яким корекцію термічної травми не проводили (рис. 3).

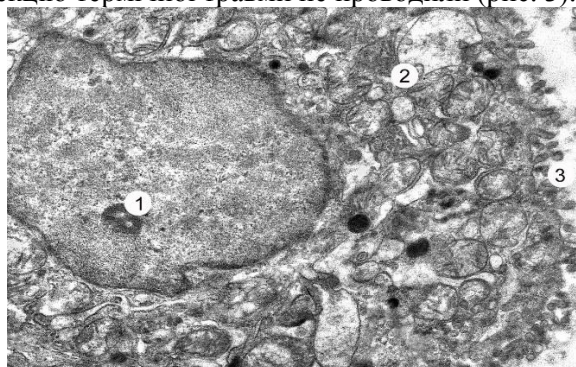


Рис. 3. Ультраструктура тироцита щитоподібної залози через 14 днів після експериментальної термічної травми при застосуванні субстрату ліофілізованої ксеношкіри. Ядро з ядерцем (1), цитоплазма з гіпертрофованими органелами (2), чисельні мікроворсинки на апікальній поверхні (3) x 17 000

Перифолікулярні гемокапіляри в пізні терміни досліду помірно кровонаповнені. У цитоплазмі ендотеліоцитів високий вміст мікропіноцитозних міхурців та кавеол, луменальна поверхня клітин містить добре виражені мікроворсинки, що вказує на високий трансендотеліальний обмін. Ядра клітин гіпертрофовані, у каріоплазмі містять еухроматин та крупні ядерця. Цілісність мембранних органел збережена, вони гіпертрофовані, спостерігаються чисельні рибосоми та полісоми. Базальна мембрана відносно рівномірна, чітко контурована (рис. 4).

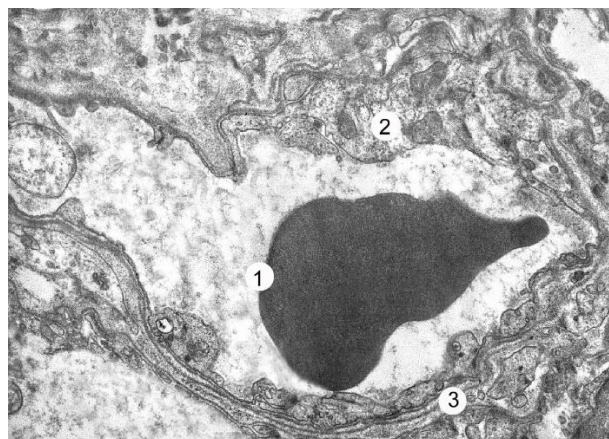


Рис. 4. Субмікроскопічний стан гемокапіляра щитоподібної залози через 7 днів після експериментальної термічної травми та застосуванні субстрату ліофілізованої ксеношкіри. Просвіт капіляра з еритроцитом (1), цитоплазма ендотеліоцита (2), базальна мембрана (3) x 12 000

Такий стан кровоносних капілярів забезпечує активний перебіг внутрішньоклітинної репаративної регенерації у тироцитах.

Висновки. 1. Результати субмікроскопічних досліджень засвідчують, що раннє видалення некротичних тканин після термічного ураження шкіри та застосування субстрату ліофілізованої ксеношкіри як коригувального препарату запобігає дію патогенних факторів і створює умови для активного протікання репаративних процесів у щитоподібній залозі. 2. У ранній термін експерименту (7-а доба) встановлений менший ступінь ультраструктурних змін тироцитів і гемокапілярів та початкові ознаки їх регенерації. 3. У пізні терміни (14 та 21 доби) за умов корекції виявлений активний перебіг регенераційних процесів, який проявляється відновленням ядер та компонентів цитоплазми, призводить до нормалізації мікроциркуляції та секреції тироцитів, що покращує обмінні процеси в організмі.

Перспективи подальших досліджень. У подальших дослідженнях планується з'ясувати морфологічний стан структурних компонентів щитоподібної залози при термічній травмі з використанням інших коригувальних чинників в експерименті.

Список використаної літератури

1. Evers LH. The biology of burn injury. *Exp Dermatol.* 2010;19(29):777-83 doi:10.1111/j.1600-0625.2010.01105.x
2. Janak JC, Clemens MS, Howard JT, Le TD, Cancio LC, Chung KK, Gurney, JM, Sosnov JA, Stewart Ian J. Using the injury severity score to adjust for comorbid trauma may be double counting burns: implications for burn research. *Burns.* 2018;44(8):1920-9. doi: 10.1016/j.burns.2018.03.012
3. Нетюхайло ЛГ, Харченко СВ, Костенко АГ. Патогенез опікової хвороби (в 2 частинах). *Світ медицини та біології.* 2011;1:127-35.

4. Гунас ІВ, Ковальчук ОІ, Черкасов ВГ, Дзевульська ІВ. Структурні аспекти адаптаційних змін органів нейроімунендокринної системи за умов лікування опікової хвороби комбінованими гіперосмолярними розчинами. *Галицький лікарський вісник*. 2014;21(2):21-6.
5. Dzevulska IV, Kovalchuk OI, Cherkasov EV, Majewski OYe, Shevchuk YuG, Pastukhova VA, Kyselova TM. Influence of lactoprotein solution with sorbitol on dna content of cells of endocrine glands on the background of skin burn in rats. *World of medicine and biology*, 2018;2(64):033-9. doi:10.26724/2079-8334-2018-2-64-33-39
6. Jeschke MG, Pinto R, Kraft R. Inflammation and the Host Response to Injury Collaborative Research Program. Morbidity and survival probability in burn patients in modern burn care. *Crit. Care. Med.* 2015;43(24):808-15.
7. Kearney L, Francis EC, & Clover AJ. New technologies in global burn care – a review of recent advances. *Int J Burns Trauma*. 2018;8(4):77-7. PMID: 30245912
8. Kallinen O, Maisniemi K, Bohling T, Tukiainen E, & Koljonen V. Multiple organ failure as a cause of death in patients with severe burns. *J Burn Care Res*. 2012;33(2):206-11. doi: 10.1097/BCR.0b013e3182331e73
9. Черкасов ВГ, Ковальчук АІ, Дзевульська ІВ, Маліков АВ, Титаренко ВН, Лахтадыр ТВ, Матківська РМ. Структурні трансформації во внутрішніх органах при інфузійній терапії ожогової хвороби. *Медицина України*. 2015;11(3-4):4-11.
10. Нурметова ІК, Кухар ІД. Органометричні параметри щитоподібної залози щурів при гострій опіковій токсемії на фоні лікування інфузійними препаратами. *Український журнал гематології та трансфузіології*. 2012;4(15):278-81.
11. Нурметова ІК. Морфометричні параметри щитоподібної залози при термічній травмі в динаміці експериментального її лікування комбінованими гіперосмолярними розчинами на 21 та 30 добу експерименту. *Вісник морфології*. 2012;18(2):263-5.
12. Стрельченко ЮІ, Зяблицев СВ, Єльський ВМ. Патологічні взаємозв'язки гіпофізарно-тиреоїдної та гіпофізарно-надниркової систем під впливом поляризованого світла в щурів із дозованим опіком відкритим полум'ям. *Clinical and experimental pathology*. 2012.11(2-3):156-8.
13. П'ятницький ОЮ, Яковлева ЛВ, Кошова ОЮ. Експериментальне дослідження фармакологічних властивостей субстрату кріоконсервованої шкіри свині. *Клінічна фармація*. 2013;17(1):56-62.
14. Цимбалюк АВ, Гуда НВ, Кирик ОО. Використання подрібненого субстрату ліофілізованого ксенодермоімплантата для місцевого лікування опікових хворих з інфікованими ранами III-IV ступенів. *Шпитальна хірургія*. 2012;1:81-4.
15. Горальський ЛП, Хомич ВТ, Кононський ОІ. Основи гістологічної техніки і морфофункціональні методи досліджень у нормі та при патології. *Житомир: Полісся*; 2011. 288 с.

References

1. Evers LH. The biology of burn injury. *Exp Dermatol*. 2010;19(29):777-83. doi:10.1111/j.1600-0625.2010.01105.x
2. Janak JC, Clemens MS, Howard JT, Le TD, Cancio LC, Chung KK, Gurney, JM, Sosnov JA, Stewart Ian J. Using the injury severity score to adjust for comorbid trauma may be double counting burns: implications for burn research. *Burns*. 2018;44(8):1920-9. doi: 10.1016/j.burns.2018.03.012
3. Netyukhailo LG, Kharchenko SV, Kostenko AG. Patohenez opikovoї khvoroby (v 2 chastynakh) [Pathogenesis of burn disease (in 2 parts)]. *World of Medicine and Biology*. 2011;1:127-35. (in Ukrainian).
4. Gunas IV, Kovalchuk OI, Cherkasov VG, Dzevulska IV. Structural aspects of the organs adaptive changes of the neuroimmunendocrine system in the treatment of burn disease with combined hyperosmolar solutions [Structural aspects of adaptive changes of organs of the neuroimmunoendocrine system in the treatment of burn disease with combined hyperosmolar solutions]. *Galician Medical Herald*. 2014;21(2):21-6. (in Ukrainian).
5. Dzevulska IV, Kovalchuk OI, Cherkasov EV, Majewski OYe, Shevchuk YuG, Pastukhova VA, et al. Influence of lactoprotein solution with sorbitol on dna content of cells of endocrine glands on the background of skin burn in rats. *World of medicine and biology*. 2018;2(64):033-9. doi:10.26724/2079-8334-2018-2-64-33-39
6. Jeschke MG, Pinto R, Kraft R. Inflammation and the Host Response to Injury Collaborative Research Program. Morbidity and survival probability in burn patients in modern burn care. *Crit. Care. Med.* 2015;43(24):808-15.
7. Kearney L, Francis EC, & Clover AJ. New technologies in global burn care – a review of recent advances. *Int J Burns Trauma*. 2018;8(4):77-87. PMID: 30245912
8. Kallinen O, Maisniemi K, Bohling T, Tukiainen E, Koljonen V. Multiple organ failure as a cause of death

- in patients with severe burns. *J Burn Care Res.* 2012;33(2):206-11. doi: 10.1097/BCR.0b013e3182331e73
9. Cherkasov VG, Kovalchuk AI, Dzevulskaia IV, Malikov AV, Lakhtadyr TV, Matkivskaya RM. *Strukturnye transformatsyy vo vnutrennykh orhanakh pry ynfuzyonnoi terapii ozhogovoi bolezni [Structural transformations in the internal organs with infusion therapy for burn disease] Medical science of Ukraine.* 2015.11(3-4):4-11. (in Ukrainian).
10. Nurmetova IK, Kuhar ID. *Orhanometrychni parametry shchytovidnoi zalozy shchuriv pry hostrii opikovii toksemii na foni likuvannia infuziynymi preparatamy [Organometric parameters of thyroid gland of rats at acute burn inflammatory toxemia on the background of treatment with infusion drugs]. Ukrainian Journal of Hematology and Transfusiology.* 2012;4(15):278-81. (in Ukrainian).
11. Nurmetova IK. *Morfometrychni parametry shchytovidnoi zalozy pry termichnii travmi v dynamitsi eksperymentalnoho yii likuvannia kombinovanymi hiperosmoliarnymi rozchynamy na 21 ta 30 dobu eksperymentu [Morphometric parameters of the thyroid gland during thermal trauma in the dynamics of its experimental treatment with combined hyperosmolar solutions on the 21st and 30th day of the experiment] Reports of morphology.* 2012;8(2):263-5. (in Ukrainian).
12. Strelchenko YuI, Zyablytsev SV, Yale VM. *Patofiziologichni vzaiemozviazky hipofizarno-tyreoidnoi ta hipofizarno-nadnyrkovoi system pid vplyvom poliaryzovanoho svitla v shchuriv iz dozovanim opikom vidkrytim polumiam. [Pathophysiological correlations of pituitary-thyroid and pituitary-adrenal systems under the influence of polarized light in rats with metered burns to open flames]. Clinical and experimental pathology.* 2012;11(2-3):156-8. (in Ukrainian).
13. Piatnytskyi YuS, Yakovlieva LV, Koshova OYu. *Eksperymentalne doslidzhennia farmakologichnykh vlastyvostei substratu kriokonservovanoi shkiry svyni [Experimental study of the cryopreserved pigskin substrate pharmacological properties]. Clinical Pharmacy.* 2013;17(1):56-62. (in Ukrainian).
14. Tsymbaliuk AV, Huda NV, Kyryk OO. *Vykorystannia podribnenoho substratu liofilizovanoho ksenodermoimplantata dlia mistsevoho likuvannia opikovykh khvorykh z infikovanyimi ranamy III-IV stupeniv [Lyophilized xenografts implant usage for local treatment of burn patients with infected wounds of III-IV degrees]. Hospital Surgery.* 2013;1:81-4. (in Ukrainian).
15. Goralskiy LP, Homich VT, Kononskiy OI. *Osnovy histologichnoi tekhniki i morfofunktsionalni metody doslidzhen u normi ta pry patolohii [Fundamentals of histological technique and morphofunctional methods of research in norm and in pathology] Zhitomir: Polissya; 2011. 288 p. (in Ukrainian).*

УЛЬТРАСТРУКТУРНЫЕ ИЗМЕНЕНИЯ ЩИТОВИДНОЙ ЖЕЛЕЗЫ В ДИНАМИКЕ ПОСЛЕ ЭКСПЕРИМЕНТАЛЬНОЙ ТЕРМИЧЕСКОЙ ТРАВМЫ В УСЛОВИЯХ ПРИМЕНЕНИЯ ИЗМЕЛЬЧЕННОГО СУБСТРАТА ЛИОФИЛИЗИРОВАННОЙ КСЕНОКОЖИ

Резюме. В эксперименте на белых крысах проведено изучение субмикроскопического состояния тироцитов и гемокапилляров щитовидной железы после термической травмы III степени в условиях применения измельченного субстрата лиофилизированного ксенодермотрансплантата. Установлено, что использование ксенокожи предотвращает развитие деструктивных изменений в ранние сроки опыта и положительно влияет на протекание регенераторных процессов. Это способствует нормализации ультраструктуры эндокринных клеток и микрососудов в поздние сроки опыта, восстановлению транссудистых обменных процессов и положительно влияет на функционирование органа.

Ключевые слова: щитовидная железа; субмикроскопические изменения; термическая травма; лиофилизированная ксенокожа.

ULTRASTRUCTURAL CHANGES OF THYROID GLAND IN DYNAMICS AFTER EXPERIMENTAL THERMAL INJURY UNDER CONDITIONS OF LYOPHILIZED XENOGRAFT SUBSTRATE APPLICATION

Abstract. The problem of burn injury is a frequent trauma of both adults and children, with the complexity and long-term treatment, lasting disability and high mortality. In response to a thermal trauma, there is a large number of pathological processes which develops in the organism and cover virtually all organs and systems, resulting in a marked violation of homeostasis, the failure of adaptation processes. The endocrine system is one of the first to respond to the stressful effects of the burn injury on the affected organism, in particular the thyroid gland. The purpose of the study was to establish submicroscopic changes in the thyroid gland components of white rats in the dynamics after experimental thermal trauma and combined application of lyophilized xenograft substrate. Burns of the third degree were applied under ketamine anesthesia with copper plates heated in boiling water to a temperature of 97-100°C. The size of the lesion was 18-20% of the rats' body surface been epilated. Early necrectomy of the affected areas of the skin was carried out 1 day after the thermal injure. The formed wounds were covered with a cryo-lyophilized xenograft substrate. Study of the thyroid

gland structural components after burn injury was performed on laboratory white male rats, weighing 160-180 g. Euthanasia of rats was performed after ketamine anesthesia, by decapitation. In the experiment on white rats, the study of the submicroscopic state of thyrocytes and hemocapillaries after thermal injury of the third degree and under conditions of minced substrate of the lyophilized xenograft application was performed. It has been established that the use of lyophilized xenograft prevents the development of destructive changes in the early stages of the experiment and has a positive effect on regenerative processes and the normalization of endocrine cells ultrastructure and microvessels in later terms and positively affects the functioning of the organ and transvascular metabolic processes.

Key words: thyroid gland; submicroscopic changes; thermal trauma; lyophilized xenograft substrate.

Відомості про авторів:

Корицький Віталій Григорович – аспірант кафедри гістології та ембріології ДВНЗ “Тернопільський державний медичний університет імені І.Я. Горбачевського МОЗ України”;

Небесна Зоя Михайлівна – доктор біологічних наук, професор, професор кафедри гістології та ембріології ДВНЗ “Тернопільський державний медичний університет імені І.Я. Горбачевського МОЗ України”;

Лихацький Петро Григорович – доктор біологічних наук, професор кафедри медичної біохімії ДВНЗ “Тернопільський державний медичний університет імені І.Я. Горбачевського МОЗ України”.

Information about authors:

Korytskyi Vitalii Hr. – Postgraduate Student at the department of histology and embryology Gorbachevskii Ternopil’ State Medical University, Ministry of Public Health of Ukraine, Ternopil’;

Nebesna Zoia M. – Doctor of Biological Sciences, Professor, Professor of the department of histology and embryology Gorbachevskii Ternopil’ State Medical University, Ministry of Public Health of Ukraine, Ternopil’;

Likhitsky Peter Hr. – Doctor of Biological Sciences, Professor of the Department of Medical Biochemistry the department of histology and embryology Gorbachevskii Ternopil’ State Medical University, Ministry of Public Health of Ukraine, Ternopil’.

Надійшла 18.09.2018 р.

Рецензент – проф. Олійник І.Ю. (Чернівці)