

УДК 617.55 – 089: 616.45 – 001.1/. 3:547.533  
DOI: 10.24061/1727-0847.16.4.2017.116

**А.В. Дусик, О.М. Слободян\*, Г.Я. Костюк**

*Кафедра клінічної анатомії та оперативної хірургії (зав. – проф. В.І. Півторак) Вінницький національний медичний університет імені М.І. Пирогова; \*кафедра анатомії, топографічної анатомії та оперативної хірургії (зав. – проф. О.М. Слободян) ВДНЗ України “Буковинський державний медичний університет”, м. Чернівці*

## МОРФОЛОГІЧНІ ЗМІНИ В ДІЛЯНЦІ ТОВСТО-ТОВСТОКИШКОВОГО АНАСТОМОЗУ В УМОВАХ СТРЕСУ ТА ПІСЛЯ СУБСЕРОЗНОГО ВВЕДЕННЯ ТІОТРИАЗОЛІНУ

**Резюме.** У статті наведені відомості, що субсерозне введення тіотриазоліну створює умови для нормального перебігу регенераторних процесів в ділянці анастомозу в умовах хронічного стресу, забезпечуючи протинабряковий та протизапальний ефект з активацією макрофагальної реакції та міофібробластів, зменшенням гіперпластичних та реактивно-запальних змін, стабілізацією внутрішньоклітинної секреції сіало- та сульфомуцинів слизової оболонки товстої кишки, що сприяло безрубцевому загоєнню та епітелізації у більшості експериментальних тварин. Найбільш результативні показники та помітний ефект був встановлений на ранніх етапах застосування препарату.

**Ключові слова:** товсто-товстокишковий анастомоз, стрес, тіотриазолін.

Нині у зв'язку з порушенням екологічного балансу, стрімкою урбанізацією та швидкими темпами розвитку промисловості та науки, проблеми стресу та адаптації є особливо актуальними. Одним з ключових чинників, що зумовлює розвиток виразкових ушкоджень органів травної системи, викликаючи зміни моторики, секреції, мікрогемодинаміки, нутрошевої чутливості, проникності мембран клітин є стрес [1, 2]. Також стрес викликає значні запальні зміни в тонкій та товстій кишках [3]. Як відомо, хірургічні втручання супроводжуються гострими стресовими реакціями і зумовлюють функціональні зміни з боку нервової, серцево-судинної, дихальної, ендокринної та імунної систем [4]. Відновлення безперервності товстої кишки є ключовим моментом хірургічної реабілітації хворих з резекцією, що забезпечує високу якість життя пацієнта і сприяє збільшенню можливостей соціально-працевдатної реабілітації. Однак ускладнення, зумовлені виконанням операцій на товстій кишці, виникають у 19-34 % оперованих хворих [5]. Тому за даними В.М. Мельник [6] особливого значення приділяють цілеспрямованій профілактиці та лікуванню неспроможності швів анастомозів після відновних операцій на товстій кишці. Моделювання репаративної регенерації органів в експерименті в умовах стресового впливу та використання тіотриазоліну дозволяє обґрунтувати оптимальні варіанти лікування для впровадження в клінічну практику [7].

Тіотриазолін активує антиоксидантну систему та переводить вільні радикали кисню у неактивний стан. Також має мембраностабілізуючу дію. Ці властивості препарату застосовують за умов розвитку в хворих запальних та імунологічних реакцій, [8].

**Мета дослідження:** дослідити морфологічні зміни, які виникають в товстій кишці у експериментальних тварин після її резекції в умовах стресу та після корекції субсерозного введення тіотриазоліну.

**Матеріал і методи.** Експеримент був виконаний на 52 білих лабораторних статевозрілих нелінійних щурах-самцях на базі науково-експериментальної клініки Вінницького національного медичного університету імені М.І. Пирогова масою 200-250 г. Також в подальшому тваринам обох груп було проведено резекцію товстої кишки. Виконували типову резекцію з накладанням кишкового анастомозу кінець в кінець однорядним кишковим швом. Після проведення хірургічного втручання всім тваринам моделювали хронічний стрес. Хронічний стрес у щурів відтворювали їх щоденної п'яти годинної іммобілізації [9]. Для цього тварин щоденно впродовж 30 днів на 5 годин ставили в пластикові пенали. Всім тваринам після формування анастомозу в ділянці анастомозу вводили 2,5% розчин тіотриазоліну (“Артеріум”, Україна). В привідний та у відвідний відділи кишки, на 5,0 мм від краю шву по колу суб-

© Дусик А.В., Слободян О.М., Костюк Г.Я., 2017

серозно “крок за кроком” вводиться тіотриазолін до утворення папул. Препарат вводили одноразово [10]. Тварин виводили з дослідів на 3, 14, 30 добу експерименту. Евтаназію проводили під тіопенталовим наркозом (40 мг/кг) шляхом дислокації шийних хребців. Утримання тварин та експерименти проводились відповідно до положень “Європейської конвенції про захист хребетних тварин, які використовуються для експериментів та інших наукових цілей” (Страсбург, 1985) та “Загальних етичних принципів експериментів на тваринах”, ухвалених Першим національним конгресом з біоетики (Київ, 2001) та відповідно закону України “Про захист тварин від жорстокого поводження” (№ 3446 від 21.02.2006 р.) Препарати готували за стандартною методикою. Гістологічні зрізи товщиною 5-7 мкм фарбували гематоксиліном і еозинном, пікрофуксином за ван Гізоном, основним коричневим за Шубічем, комбінацією основного коричневого та міцного зеленого барвника, ШИК-реакції з альціановим синім. Мікроскопію і фотографування гістологічних препаратів проводили за допомогою світлового мікроскопа OLIMPUS BX 41 при збільшеннях у 40, 100, 200 і 400 разів. Отримували і обробляли знімки, проводили морфометрію та статистичну обробку за допомогою програми “Quick PHOTO MICRO 2.3”. Вміст і типування клітинних елементів визначали в 10 полях зору при збільшенні  $\times 400$  з розрахунку на одиницю умовної площі ( $S=0,01 \text{ мм}^2$ ) з наступним перерахунком на  $1 \text{ мм}^2$  площі.

#### Результати дослідження та їх обговорення.

У експериментальних тварин, яким була виконана резекція товстої кишки, які знаходились в умовах стресового впливу та яким вводили тіотриазолін субсерозно на третю добу відзначали помірне запалення, розлади кровообігу з стазами в судинах мікроциркуляторного русла і незначним периваскулярним набряком. Гострі виразки анастомозу не виявляли, поверхневі ерозії були відмічені у 10% тварин. Вже в перші дні після операції запальні зміни в прилеглих тканинах анастомозу були у вигляді підвищеної судинної проникності, явищ

набряку, лімфостазу, інфільтрації. По периферії анастомозу спостерігали значну поліморфноклітинну інфільтрацію з перевагою лейкоцитарних елементів. Контури окремих залоз місцями збережені, але межі між клітинами стерті. Цитоплазма залозистих клітин однорідна, базофільна. Більша частина ядер гіперхромна, місцями пікнотична та фрагментовна. У власній пластинці слизової оболонки (СО) товстої кишки часто спостерігали запальну інфільтрацію, характер якої був різноманітний, проте переважали нейтрофільні лейкоцити. Базальна мембрана місцями розрихлена. Підслизова основа з набряком, стінки дрібних артерій були з плазматичним просякненням. У ділянці анастомозу і накладених швів з боку СО починалася епітелізація. Відбувалася активація процесів репарації. Проте кількісний склад ПЯЛ ( $1790 \pm 95,9$ ) достовірно відрізнявся від груп контролю  $2266 \pm 135,4$  (табл. 1). Також в даній групі тварин слід відмітити виражені прояви регенераторних процесів у вигляді збільшення кількості мітозів, гіперхромних ядер, базофільії цитоплазми, зміщенням ядер в апікальному напрямі. У деяких ділянках новоутворені судини формували групи орієнтованих судинних стовбурів, що дозволяє говорити про формування грануляційної тканини. У експериментальних тварин, яким була виконана резекція товстої кишки, які знаходились в умовах стресового впливу та яким вводили тіотриазолін субсерозно на 14 добу експерименту реєстрували поверхневі ерозії у 8% тварин. У групах піддослідних тварин молода сполучна тканина не мала великої кількості грануляцій, так як була відносно бідна судинами і фібробластиками. Вона характеризувалася більш швидкою епітелізацією і тому набагато швидше переходила в фіброзну, проте особливістю було відновлення і м'язового шару за рахунок проліферації міофіброblastів. Лейкодіapedез у цей період в даних групах виражений слабо. У тварин грануляційна тканина практично не виявлялася, проте спостерігали гіпертрофію м'язового шару та початкові явища атрофію СО товстої кишки в ділянці анастомозу.

Таблиця 1

#### Щільність розташування клітинних елементів власної пластинки слизової оболонки товстої кишки в ділянці анастомозу на третю добу експерименту (з розрахунку на $1 \text{ мм}^2$ )

Експериментальні групи	Клітинний склад					
	ПЯЛ	Макрофаги	Лімфоцити	ПЛ	ТБ	ФБ
Контроль (резекція)	$2266 \pm 135,4$	$730 \pm 70,0$	$690 \pm 61,8$	$600 \pm 57,7$	$580 \pm 67,9$	$710 \pm 52,6$
Резекція товстої кишки, стресовий вплив та субсерозне введення тіотриазоліну	$1790 \pm 95,9$	$430 \pm 65,1$	$680 \pm 67,9$	$670 \pm 47,3$	$460 \pm 63,5$	$730 \pm 65,1$

Примітки: 1. ПЯЛ – поліморфноядерні лейкоцити; 2. ПЛ – плазмоцити; 3. ТБ – тканинні базофіли; 4. ФБ – фібробласти

У більшості експериментальних тварин спостерігали потоншення СО товстої кишки, для ділянок атрофії характерним було поєднання набряку і помірного склерозу строми з незначною лімфоплазмоцитарною інфільтрацією та невеликою кількістю нейтрофільних лейкоцитів. Місцями власна м'язова пластинка була потовщена за рахунок гіпертрофічних змін м'якотцевих клітин. У підслизовій основі мікроскопічна картина характеризувалася розладами кровообігу – набряком, повнокрів'ям, лімфостазом, помірною периваскулярною лімфолейкоцитарною інфільтрацією. Просвіт артерій був нерівномірний, стінки артеріол і капілярів були гомогенно потовщені за рахунок їх плазма-

тичного просякання. Ендотелій новоутворених капілярів був з підвищеною базофілією цитоплазми. Судини венозного русла розширені, в окремих спостерігали явища стазу. Також спостерігали зменшення запальної реакції. Кількість лейкоцитів, лімфоцитів і макрофагів зменшується в ділянці накладених швів. За даними морфометричного аналізу на 14 добу експерименту кількість ПЯЛ зменшується до  $1650 \pm 140,9$ ; порівняно з тваринами групи контролю,  $2100 \pm 142$ , відповідно. Слід також зазначити кількість лімфоцитів в даний період та плазматичних клітин, рівень ТБ також достовірно зменшувався на даному терміні спостереження (табл. 2).

Таблиця 2

**Щільність розташування клітинних елементів власної пластинки слизової оболонки товстої кишки в ділянці анастомозу на 14 добу експерименту (з розрахунку на  $1 \text{ мм}^2$ )**

Експериментальні групи	Клітинний склад					
	ПЯЛ	Макрофаги	Лімфоцити	ПЛ	ТБ	ФБ
Контроль (резекція)	$2100 \pm 142,2$	$620 \pm 81,4$	$955 \pm 41,2$	$910 \pm 50,4$	$520 \pm 62,8$	$990 \pm 40,7$
Резекція товстої кишки, стресовий вплив та субсерозне введення тіотриазоліну	$1650 \pm 140,9$	$500 \pm 44,7$	$840 \pm 45,2$	$820 \pm 61,1$	$400 \pm 64,9$	$940 \pm 56,1$

Примітки: 1. ПЯЛ – поліморфноядерні лейкоцити; 2. ПЛ – плазмоцити; 3. ТБ – тканинні базофіли; 4. ФБ – фібробласти

У експериментальних тварин, яким була виконана резекція товстої кишки, які знаходились в умовах стресового впливу та яким вводили тіотриазолін субсерозно на 30 добу експерименту деструктивні зміни СО товстої кишки не були характерними. В групах на даному терміні дослідження не виявляли поверхневі ерозії. У власній пластинці СО та підслизовій основі товстої кишки спостерігали чисельну перевагу фібробластів, що підтверджувалося даними морфометрії (табл. 3). Помірний склероз і клітинна інфільтрація поширювалася на м'язову пластинку і підслизовий шар. У ділянках фіброзу розміщувалися колагенові пучки та нечисленні кровеносні судини. Просвіти вен та венул були розширені, в окремих спостерігалися еритроцитарні стази. Навколо судин розросталася сполучна тканина, яка забарвлювалася в червоний колір при фарбуванні пікрофук-

сином за ван-Гізеном. Місцями вона проникала в циркулярний м'язовий шар, розшаровуючи гладком'язові волокна які в більшості випадків були з вогнищевою гіпертрофією. Поряд з фіброзом циркулярного м'язового шару у 38% експериментальних тварин даної групи сполучна тканина розповсюджувалася на повздожній м'язовий шар та на серозну оболонку. Для ділянок атрофії характерним було поєднання набряку і помірного склерозу строми з незначною лімфоплазмоцитарною інфільтрацією та невеликою кількістю нейтрофільних лейкоцитів у власній пластинці СО.

Після 30 дів спостереження реєстрували дистрофічні зміни поверхневого епітелію крипт, кістоподібне розширення залоз. У стромі СО товстої кишки для даного термін зберігалася лейкоцитарна, макрофагальна та лімфоплазмоцитарна інфільтрація (див. табл. 3).

Таблиця 3

**Щільність розташування клітинних елементів власної пластинки слизової оболонки товстої кишки в ділянці анастомозу на 30 добу експерименту (з розрахунку на  $1 \text{ мм}^2$ )**

Експериментальні групи	Клітинний склад					
	ПЯЛ	Макрофаги	Лімфоцити	ПЛ	ТБ	ФБ
Контроль (резекція)	$760 \pm 47,6$	$650 \pm 63,7$	$890 \pm 31,4$	$840 \pm 52,1$	$450 \pm 77,8$	$900 \pm 36,5$
Резекція товстої кишки, стресовий вплив та субсерозне введення тіотриазоліну	$480 \pm 51,2$	$530 \pm 55,8$	$690 \pm 43,3$	$610 \pm 64,1$	$350 \pm 61,9$	$730 \pm 49,5$

Примітки: 1. ПЯЛ – поліморфноядерні лейкоцити; 2. ПЛ – плазмоцити; 3. ТБ – тканинні базофіли; 4. ФБ – фібробласти

В окремих випадках запальні елементи розповсюджувалися на базальні відділи та епітелій крипт. Лімфо-лейкоцитарна інфільтрація була вогнищевою та периваскулярною. Підслизова основа товстої кишки в даних групах була представлена пухкою волокнистою фіброзною тканиною. Відзначалися оптично “порожні” ділянки між волокнами фіброзної тканини і м’язовими клітинами. Під час гістологічного аналізу СО товстої кишки щурів з після першого місяця дослідження було виявлено перевагу гіперпластичного та дистрофічного компоненту. Так поверхневий епітелій СО місцями був десквамований, кількість келихоподібних епітеліоцитів вогнищево збільшувалася, в субепітеліальних відділах зустрічалися поодинокі лімфоцити, крипти поглиблювалися, проміжки між ними скорочувалися (рисунок).

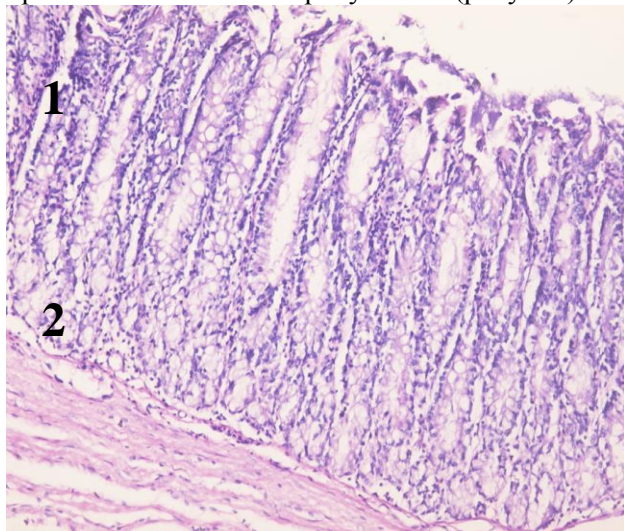


Рисунок. Стінка товстої кишки тварин, яким була виконана резекція товстої кишки, які знаходились в умовах стресового впливу та яким вводили тіотриазолін субсерозно на 30 добу експерименту. Забарвлення гематоксилін і еозин, Ок.  $\times 10$ , об.  $\times 20$ : 1 – подовження крипт, 2 – осередкова лімфоцитарна інфільтрація власної пластинки СО товстої кишки

У групі тварин яким була виконана резекція товстої кишки, які знаходились в умовах стресового впливу та яким вводили тіотриазолін субсерозно на 30 добу спостереження набряк підслизового шару порівняно з 3 та 14 добою менш виражений. В м’язовому шарі він зникав попри збереження гіпертрофії м’язових волокон. Під час дослідження динаміки морфологічних змін у стінці

товстої кишки встановлено, що на 30 добу відзначається виражене зниження активності запальної реакції стінки товстої кишки і відновлення епітеліального шару СО. Гістоархітекtonіка товстої кишки після першого місяця спостереження мала типову організацію крипт і стратифікацію. Простежували структури слизової оболонки: одношарові стовпчасті епітеліоцити, власна та м’язова пластинка, що формують крипти, а також підслизова основа, м’язова оболонка, утворена внутрішнім циркулярним і зовнішнім поздовжнім шарами, і серозна оболонка, представлена мезотелієм з пухкою волокнистою неоформленою сполучною тканиною. Отримані нами результати віддзеркалюють зміни клітин-учасників запального процесу: спочатку у вогнищі пошкодження з’являються нейтрофільні гранулоцити, потім до них приєднуються макрофаги і, нарешті, фіброласти. Морфологічні зміни СО товстої кишки отримані в нашій роботі, свідчать про те, що використання субсерозного введення тіотриазоліну призводить до пригнічення гнійного запалення і прискорює процеси репаративної регенерації. Поряд з мембраностабілізуючою дією в нашому дослідженні також підтверджена його властивість щодо активації репаративних процесів в тканинах.

**Висновок.** Застосування субсерозного введення тіотриазоліну створює умови для нормального перебігу регенераторних процесів в ділянці анастомозу в умовах хронічного стресу, забезпечуючи протинабряковий та протизапальний ефект з активацією макрофагальної реакції та міофіброblastів, зменшенням гіперпластичних та реактивно-запальних змін, стабілізацією внутрішньоклітинної секреції сіало- та сульфомуцинів слизової оболонки, що сприяло безрубцевому загоєнню та епітелізації слизової оболонки товстої кишки у більшості експериментальних тварин. Найбільш результативні показники та помітний ефект був встановлений на ранніх етапах застосування препарату.

**Перспектива подальших досліджень.** Тіотриазолін дозволить знизити частоту гнійно-запальних ускладнень в післяопераційному періоді та прискорити відновлення слизової оболонки. Перспективою подальших розробок є розробка покращення морфологічних змін товстої кишки в умовах стресу.

#### Список використаної літератури

1. Роль циклооксигенази у модифікації мікрофлори кишки при стресі / О.С. Фоменко, О.П. Корнійчук, А.Р. Гураль [та ін.] // *Фізіолог. ж.* – 2015. – Т. 61, № 1. – С. 42-49.
2. Konturek P.C. Stress and the gut: pathophysiology, clinical consequences, diagnostic approach and treatment options / P.C. Konturek, T. Brzozowski, S.J. Konturek // *J. Physiol. Pharmacol.* – 2011. – Vol. 62, № 6. – С. 591-599.
3. Lim Y.J. Recent

*advances in NSAIDs-induced enteropathy therapeutics: new options, new challenges / Y.J. Lim, H.J. Chun // Gastroenterol. Res. Pract. – 2013. – Vol. 2013. – P. 760-767.* 4. *Monitoring of intra-operative nociception: skin conductance and surgical stress index versus stress hormone plasma levels / T. Ledowski, E. Pascoe, V. Ang [et al.] // Anaesthesia. – 2010. – Vol. 65(10). – P. 1001-1006.* 5. *Погляд на проблему – відновлення безперервності кишкового кровообігу в умовах перитоніту / В.П. Польовий, Ф.Г. Кулачек, Р.І. Сидорук [та ін.] // Шпитальна хірург. Ж. імені Л.Я. Ковальчука. – 2017. – № 3. – С. 79-82.* 6. *Мельник В.М. Прогнозування, профілактика та лікування неспроможності швів анастомозів при відновних операціях на товстій кишці / В.М. Мельник, Д.А. Хоруженко // Хірург. України. – 2016. – № 4. – С. 55-60.* 7. *Митник З.Н. Тиотриазолин – гордость отечественной медицины и фармации / З.Н. Митник, Ю.М. Колесник // Запорожский мед. ж. – 2010. – Т. 20, № 5. – С. 7-9.* 8. *Опанасенко Г.В. Влияние тиотриазолина на состояние антиоксидантного баланса у мышей в тканях пародонта за условий хронического стресса / Г.В. Опанасенко, О.О. Гончар, С.Б. Французова // Таврический медицинский биологический вестник. – 2012. – Т. 15, № 3. – С. 246-249.* 9. *Дусик А.В. Морфологические изменения в надклеточных пространствах при хроническом стрессе / А.В. Дусик, І.А. Голубовський // Вісн. проблем біолог. і мед. – 2016. – Т. 2, № 127. – С. 188-191.* 10. *Патент на корисну модель № 110660 Україна, МПК(2016.01) А61В 31/00; Спосіб лікування та профілактики неспроможності кишкових швів / Костюк Г.Я., Дусик А.В. – Заявник і патентовласник Вінницький національний медичний університет ім. М. І. Пирогова № 110660; заявл. 09.03.2016; опубл. 25.10.2016, Бюл. № 20.*

### МОРФОЛОГИЧЕСКИЕ ИЗМЕНЕНИЯ В ЗОНЕ ТОЛСТО-ТОЛСТОКИШЕЧНОГО АНАСТОМОЗА В УСЛОВИЯХ СТРЕСА И ПОСЛЕ СУБСЕРОЗНОГО ВВЕДЕНИЯ ТИОТРИАЗОЛИНА

**Резюме.** В статье приведены сведения, что субсерозное введение тиотриазолина создает условия для нормального течения регенераторных процессов в зоне анастомоза в условиях хронического стресса, обеспечивая противоотечное и противовоспалительное действие с активацией макрофагальной реакции и миофибробластов, уменьшением гиперпластических и реактивно-воспалительных изменений, стабилизацией внутриклеточной секреции сиало- и сульфомуцинов слизистой оболочки толстой кишки, способствовало безрубцовому заживлению и эпителизации в большинстве экспериментальных животных. Наиболее результативные показатели и заметный эффект был установлен на ранних этапах применения препарата.

**Ключевые слова:** толсто-толстокишечный анастомоз, стресс, тиотриазолин.

### MORPHOLOGICAL CHANGES IN THE COLON ANASTOMOSIS AND STRESS AND AFTER SUBSEROUS ADMINISTRATION OF THE TIOTRTIAZOLINE

**Abstract.** The article provides information that the subserous introduction of thiotriazoline creates conditions for the normal flow of regenerative processes in the anastomosis zone under conditions of chronic stress, providing antitussive and antiinflammatory action with the activation of the macrophage reaction and myofibroblasts, reducing hyperplastic and reactive and inflammatory changes, Stabilization of intracellular secretion of sialo- and sulfomucin in the mucous membrane of the colon, contributed to the unbreakable healing and epithelization in most of the experimental animals. The most effective indicators and noticeable effect were established at the early stages of the application of the drug.

**Key words:** colon anastomosis, stress, thiotriazoline.

National Pirogov Memorial Medical University (Vinnytsya);  
Higher Educational Institution of Ukraine “Bukovinian State Medical University” (Chernivtsi)

Надійшла 01.11.2017 р.  
Рецензент – проф. Сидорчук Р.І. (Чернівці)