

УДК 616-07+616.381-002+616.34-007.272
DOI: 10.24061/1727-0847.16.4.2017.115

В.Д. Скрипко, А.Я. Пасько, О.Г. Попадинець
ДВНЗ “Івано-Франківський національний медичний університет”

ЕКСПЕРИМЕНТАЛЬНЕ ОБГРУНТУВАННЯ ЗАСТОСУВАННЯ АНТИГІПОКСАНТНОЇ ТЕРАПІЇ З МЕТОЮ ПРОФІЛАКТИКИ І ЛІКУВАННЯ ПІСЛЯОПЕРАЦІЙНОГО ГІПОПАРАТИРЕОЗУ

Резюме. Метою нашої роботи було дослідити морфологічні та гістохімічні зміни прищитоподібних залоз (ПЩЗ) після тиреоїдектомії в експерименті та обґрунтувати застосування антигіпоксанта-антиоксидантної терапії в післяопераційному періоді. Враховуючи актуальність проблеми післяопераційного гіпопаратиреозу в ендокринній хірургії постає багато невирішених питань щодо уникнення можливого розвитку даного ускладнення і методів корекції післяопераційної гіпокальціємії. Проблема післяопераційного гіпопаратиреозу носить важливий медичний та соціальний аспект. Транзиторний гіпопаратиреоз часто супроводжується коливаннями рівня кальцію крові і тому вимагає постійного лабораторного контролю і постійної корекції лікувальних доз замісної терапії. Натомість постійна форма післяопераційного гіпопаратиреозу може призвести до інвалідизації пацієнта, а тому має важливе соціальне значення. Тому гостро стоїть питання недопущення розвитку даного ускладнення. В зв'язку із цим проведено дане експериментальне дослідження. Всі дослідження були проведені на 20 кролях. Моделювання гіпопаратиреозу здійснювали за Лопухіним Ю.М. (1971 р.). Залежно від ведення післяопераційного періоду всі тварини були розподілені на 2 групи. І група (9 тварин) в післяопераційному періоді з метою знеболення отримувала по 2 мл 50% розчину анальгін домішувано двічі на день. З метою дезінтоксикації доведено (через постійний катетер) вводили 0,9% NaCl – 100 мл на добу двічі. ІІ група (9 тварин) крім перерахованого лікування отримувала на протязі 7 днів препарат цитофлавін в дозі 1,5 мг/кг 2 рази на добу в/в. Групою контролю були 2 кроля, в яких забирали ПЩЗ і вивчали їх морфологію в нормі. Таким чином, нами виявлено, що оперативні втручання на щитоподібній залозі супроводжуються морфологічними змінами у ПЩЗ, при цьому, дистрофічно-деструктивні реакції посилюються до третьої доби експерименту і їх ознаки утримуються на сьому добу. Застосування цитофлавіну зменшує прояви дистрофії на третю добу і до сьомої доби спостерігаються компенсаторно-відновні прояви у структурній організації ПЩЗ.

Ключові слова: післяопераційний гіпопаратиреоз, тиреоїдектомія, антигіпоксанти, цитофлавін.

Хвороби щитоподібної залози (ЩЗ) відносяться до числа досить поширених і посідають друге місце в структурі захворювань ендокринної системи після цукрового діабету [1]. В останні десятиліття ряд досліджень свідчать про зростання захворюваності різними формами зоба, а також на рак ЩЗ [2].

Операції на ЩЗ належать до технічно складних хірургічних втручань. Це зумовлено анатомічними взаємовідношеннями ЩЗ з органами ший [3]. Попри широке використання хірургічного методу лікування і детальні розробки методики операцій на ЩЗ, серйозною проблемою залишаються післяопераційні ускладнення [1].

Одне з найчастіших специфічних ускладнень після операцій на ЩЗ – післяопераційний гіпопаратиреоз (ППТ), який посідає особливе місце, зважаючи на тяжкість проявів і складність профілактики [4]. Зазвичай він зумовлений травмою

або видаленням прищитоподібних залоз (ПЩЗ), порушенням їх кровопостачання, а також розвитком фіброзу в місці операції у віддалені терміни [2].

Поширеність транзиторного і постійного ППТ відповідно до недавнього огляду і метааналізу коливається від 19 до 38% і від 0 до 3% відповідно. Проте, згідно даних американської асоціації клінічних ендокринологів і американського коледжу ендокринологів (AACE/ACE, 2015) істинна частота ППТ значно недооцінюється [3].

Донедавна, проблема ППТ не розглядалась на належному рівні, хірурги традиційно вважали, що післяопераційна гіпокальціємія легко коригується препаратами Ca і вітаміну D і немає ніяких побічних ефектів [2]. Однак, результати довготривалого дослідження, яке включало 120 пацієнтів з хронічним ППТ підтверджують високий ризик розвитку патології нирок на тлі тривалої терапії ак-

© Скрипко В.Д., Пасько А.Я., Попадинець О.Г., 2017

тивними метаболітами вітаміну D і препаратами Ca [1]. Існуюча тривожна статистика розвитку ускладнень пов'язаних із замісною терапією кальцієм і вітаміном D стає мотивацією до розробки і вдосконалення методів профілактики і адекватного лікування ППТТ.

На сьогодні немає даних щодо застосування препаратів з антигіпоксанти-антиоксидантною дією з метою зменшення ішемічних уражень ПЩЗ у післяопераційному періоді. Це і визначило мету нашого дослідження.

Мета дослідження: дослідити морфологічні та гістохімічні зміни ПЩЗ після тиреоїдектомії в експерименті та обґрунтувати застосування антигіпоксанти-антиоксидантної терапії в післяопераційному періоді.

Матеріал і методи. Всі дослідження були проведені на 20 кролях. Піддослідні тварини в період дослідження утримувались на стандартному раціоні, в умовах вільного доступу до води і їжі. Світловий режим природній.

Всі маніпуляції і експерименти на тваринах проводились з дотриманням правил Європейської конвенції по нагляду за проведенням лабораторних та інших дослідів за участю експериментальних тварин різних видів. Тварини утримувались у віварії відповідно з міжнародними правилами GLP. Годування тварин проводили 2 рази на день за нормами, встановленими наказом МОЗ СРСР № 1179 від 10 жовтня 1983 р. "Об утверждених нормативов затрат кормов для лабораторных животных в учреждениях здравоохранения". Утримання, догляд за тваринами і всі маніпуляції проводили відповідно з міжнародними правилами GLP положеннями "Європейської конвенції про захист хребетних тварин, які використовуються для експериментальних та інших наукових цілей" (Страсбург, 1985 р.) [5-7], "Правил проведення робіт з використанням експериментальних тварин", затверджених наказом МОЗ України № 755 від 12 серпня 1997 р. "Про заходи щодо подальшого вдосконалення організації форм роботи з використанням експериментальних тварин" та положенням "Загальні етичні принципи експериментів на тваринах", ухвалених Першим національним конгресом з біоетики.

До експерименту тварини утримувалися у віварії Івано-Франківського національного медичного університету не менше, ніж 10 днів. При поступленні у віварії тварини оглядалися ветеринарним лікарем.

Моделювання ГПТ здійснювали за Лопухіним Ю.М. (1971 р.) [8] наступним чином. Проводили премедикацію: атропін 0,25 мг/кг, димедрол 0,5

мг/кг – в/м. Наркоз: кетаміну гідрохлорид 70-100 мг/кг – в/м.

Операцію починали з поздовжнього розрізу на шиї, довжиною до 3,0 см, по серединній лінії. Тупим способом розсували фасції шиї, по серединній лінії розсувають грудинно-під'язикові м'язи. Накладали два вузлових шкірно-м'язових шватримачі, за які розводять цапками краї операційної рани. Під капсулу ЩЗ вводили 0,2 мл 0,5% розчину новокаїну інсуліновим шприцом.

По серединній лінії термокоагулятором препарували перешийок залози, коагулювали краніальні та каудальні судини обох часток залози. Двома очними анатомічними пінцетами, починаючи від відповідної частини перешийка відокремлювали кожну частку ЩЗ в каудо-краніальному напрямку, відділяючи поворотний нерв та ПЩЗ від паренхіми ЩЗ.

Контролювали гемостаз. Восьмиподібним швом зводять розведені м'язи, поверхню яких зрощують розчином біциліну-5, для профілактики гнійних ускладнень. Накладали вузлові шви на шкіру.

В день операції і в перші три дні післяопераційного періоду тваринам з метою знеболення вводили по 2 мл 50% розчину анальгін до м'язово двічі на день.

Через 7 днів двом групам тварин проводили повторне оперативне втручання. Робили премедикацію: атропін 0,25 мг/кг, димедрол 0,5 мг/кг – в/м. Наркоз: кетаміну гідрохлорид 70-100 мг/кг – в/м.

Операцію починали з поздовжнього розрізу на шиї, довжиною до 3 см по серединній лінії. Тупим способом розсували фасції шиї, по серединній лінії розсували грудинно-під'язикові м'язи. Накладали два вузлових шкірно-м'язових шватримачі, за які розводять цапками краї операційної рани.

Ретроградно відсепарували ПЩЗ та видаляли залози одним блоком. З забраних ПЩЗ виготовляли зрізи, які забарвлювали гематоксилін-еозинном.

Гемостаз здійснювали тимчасовим притискуванням очними пінцетами, гемостатичною губкою, тугою тампонадою, промивали порожнину фізіологічним розчином, поширово зашивають операційну рану.

Евтаназію тварин здійснювали після премедикації шляхом доведеного введення розчину тіопентала натрію в дозі, що втричі перевищує необхідну для наркозу.

Всі тварини в обох групах, що перенесли хірургічне втручання перед зашиванням операційної рани отримували доочередивно 1 г цефтріаксону,

розведеного на 10 мл 0,25% розчину новокаїну.

Залежно від ведення післяопераційного періоду всі тварини були розподілені на 2 групи. I група (9 тварин) в післяопераційному періоді з метою знеболення отримувала по 2 мл 50% розчину анальгіну дом'язово двічі на день. З метою дезінтоксикації довенно (через постійний катетер) вводили 0,9% NaCl – 100 мл на добу двічі. II група (9 тварин) крім вищенаведеного лікування отримувала на протязі 7 днів препарат Цитофлавін, фірми Полісан, в дозі 1,5 мг/кг 2 рази на добу в/в. Групою контролю були 2 кролі, в яких забирали ПЩЗ і вивчали їх морфологію в нормі.

Компоненти цитофлавіну коергічні, вони мають однонаправлену дію різноманітні рецепторні системи, ферментні і медіаторні. Ми підкреслюємо дану особливість фармакологічної дії препарату – одно направлений різносистемний коергізм, так як досягнути потенціювання головної дії при призначенні речовин з різними механізмами дії *extempore*, тобто при назначенні пацієнту, переважно не вдається без побічних ефектів. Коротка характеристика цих інгредієнтів дозволяє зробити висновок, що по механізму дії цитофлавін є антагоністом пуринергічних систем з метаболічним компонентом дії, орієнтованим на проміжний обмін речовин [9].

Цей механізм і зумовлює протигіпоксичну дію цитофлавіну при різних клінічних ситуаціях. Наявність у препараті центральної активності ще більше розширює ареал його використання в клінічній практиці [10].

Враховуючи те, що цитофлавін є збалансований комплексний препарат, що складається з природних метаболітів організму і коферментів-вітамінів, які володіють антигіпоксичною і антиоксидантною дією, надаючи позитивний ефект на процеси енергоутворення в клітині, зменшуючи продукцію вільних радикалів і відновлюючи активність ферментів антиоксидантного захисту, ми припустили, що даний препарат може бути ефективним в лікуванні післяопераційного гіпаратиреозу, а саме зменшувати ішемічні та гіпоксичні ураження ПЩЗ після операції на ЩЗ.

Результати дослідження та їх обговорення.

При дослідженні гістоструктури ПЩЗ тварин контрольної групи спостерігається чітка трабекулярна впорядкованість паратироцитів. Домінують головні темні клітини з базофільними ядром та цитоплазмою. Тяжі паратироцитів відокремлені прошарками пухкої сполучної тканини, а також помітні численні кровоносні судини (рис. 1).

При електронно-мікроскопічному дослідженні виявляються в переважній більшості голо-

вні темні паратироцити. Їх ядро овальної форми з рівномірно розподіленими грудочками хроматину. В цитоплазмі добре контурують цистерни та мішечки гранулярної ендоплазматичної сітки, округлі мітохондрії з впорядкованими гребенями, а також секреторні гранули та краплі жиру. Гемокapіляри вісцерального типу. Фенестрований ендотелій знаходиться на тонкій базальній мембрані (рис. 2).

При дослідженні ПЩЗ на першу добу після оперативного втручання помітне порушення їх гістоструктури (рис. 3). У полях зору виявляються локуси геморагій та набряк сполучнотканинного каркасу, в результаті чого змінюється архітектоніка, паратироцити дислокуються гніздо- та розеткоподібно, подекуди дифузно. Цитоплазма та ядра ендокринних клітин світлобазофільні.

Набряково-дистрофічні зміни підтверджуються і ультраструктурно. Ядерна оболонка ендотеліоцитів з численними інвагінаціями, під нею

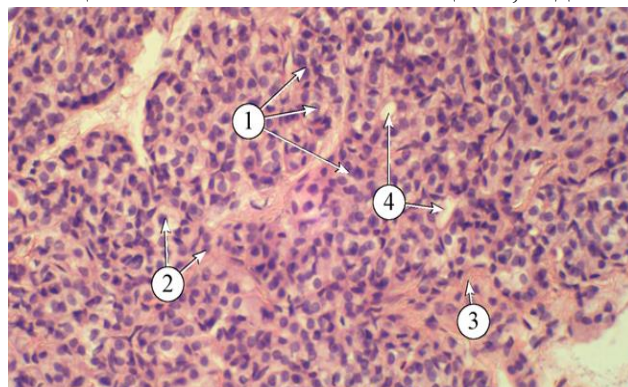


Рис. 1. Гістоструктура прищитоподібної залози тварин контрольної групи. 1 – трабекули, 2 – ядра паратироцитів, 3 – прошарки пухкої сполучної тканини, 4 – інтраорганні кровоносні судини. Забарвлення: гематоксилін і еозин. Зб.: x400

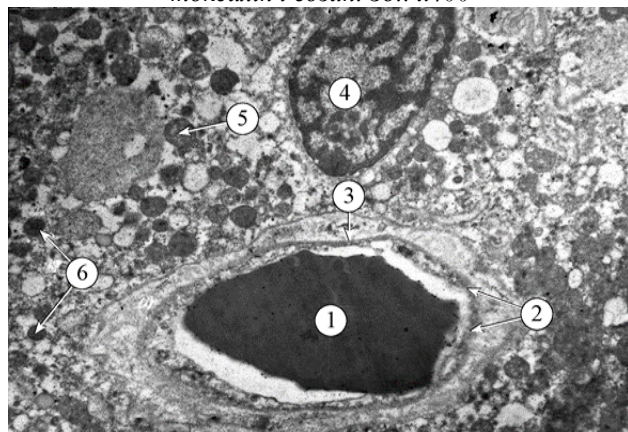


Рис. 2. Ультраструктура прищитоподібної залози тварин контрольної групи. 1 – еритроцит у просвіті судини, 2 – фенестри в ендотелії, 3 – базальна мембрана, 4 – ядро головного темного паратироцита, 5 – мітохондрії, 6 – секреторні гранули. Електронна мікрофотографія. Зб.: 6400

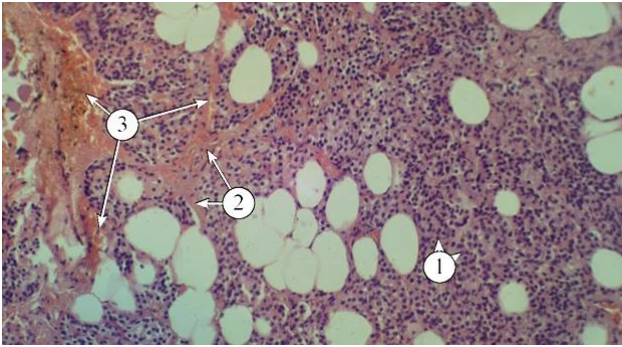


Рис. 3. Гістоструктура прищитоподібної залози тварин на 1-шу добу післяопераційного періоду. 1 – ядра паратироцитів, 2 – прошарки пухкої сполучної тканини, 3 – геморагічні островці. Забарвлення: гематоксилін і еозин. Зб.: x200

зосереджений конденсований гетерохроматин. Цитоплазма вакуолізована, помітні різномірні випини у просвіт гемокапіляра. Периваскулярні проміжки набряклі, потовщені. Такий же набряк основної речовини та дезорганізація колагенових волокон прослідковується в оточенні паратироцитів. Їх цитоплазма електроннопросвітлена, мембранні органи розширені.

На третю добу експерименту дистрофічні зміни посилюються. Архітектоніка ПЩЗ порушена. Паратироцити згруповані в островці в оточенні набряклої сполучнотканинної стріми, яка в полях зору геморагічно просякнута. Стінка артеріол набрякла, ядра ендотеліоцитів пролабують у просвіт, який тяжко візуалізується.

У гемокапілярах спостерігається відшарування ендотелію, його цитоплазма електроннопросвітлена, базальна мембрана не у всіх полях зору контурує. Периваскулярно різко виражений набряк, волокнистий компонент не візуалізується. Фібробласти з численними видовженими відростками. На даному етапі дослідження виявляється макрофагально-лейкоцитарна інфільтрація.

На сьому добу після оперативного втручання світлооптично виявляється просвітлені цитоплазма та ядра паратироцитів, які згруповані в нечітко виражені тяжі. Сполучнотканинні прошарки залишаються набряклими. Інтраорганні кровоносні судини розширені, виражений склад еритроцитів (рис. 4).

Ультраструктурно в ПЩЗ виявляється вакуолізація органел синтетичного апарату, обмаль секреторних гранул, однак присутні жирові краплі. Яскраво виражені набрякові зміни у сполучнотканинному компоненті залози. Стінка гемосудин дистрофічно змінена, знаходиться в оточенні едематозу (рис. 5).

На першу добу експерименту при застосуванні цитофлавіну на світлооптичному рівні виявляється дезорганізація трабекулярної будови

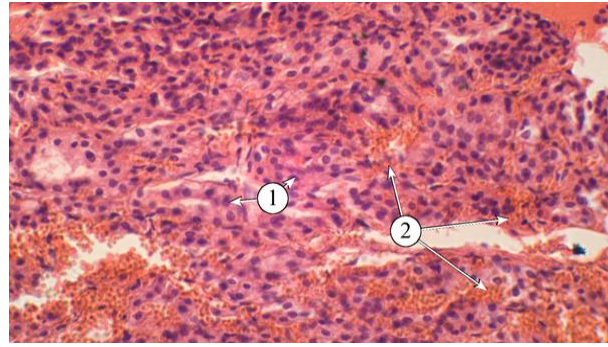


Рис. 4. Гістоструктура ПЩЗ тварин на 7-му добу експериментального дослідження. 1 – ядра паратироцитів, 2 – розширені кровоносні судини зі складжем еритроцитів. Забарвлення: гематоксилін і еозин. Зб.: x400

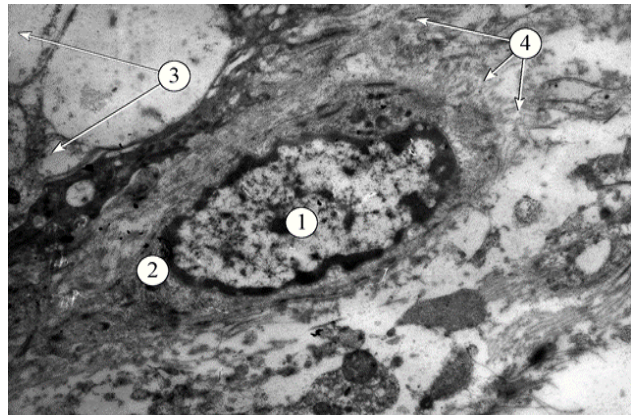


Рис. 5. Ультраструктура прищитоподібної залози на 7-му добу постопераційного періоду. 1 – ядро фібробласта, 2 – цитоплазма фібробласта, 3 – вакуолі, 4 – дезорганізовані набряклі колагенові волокна. Електронна мікрофотографія. Зб.: 8000

ПЩЗ. Є незначний набряк сполучнотканинного каркасу. Стінка кровоносних судин завуальована, ядра ендотеліоцитів прослідковуються слабо. Артеріоли спазмовані (рис. 6).

Ультраструктурно підтверджуються результати світлооптичного дослідження. Ядра паратироцитів округлої форми з рівномірно диспергованим хроматином. Добре розвинена гранулярна ендоплазматична сітка, яка на даному етапі експе-

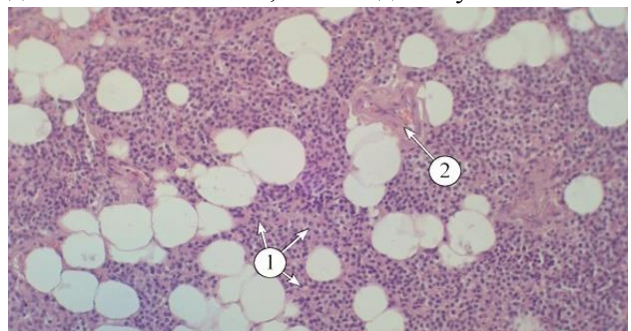


Рис. 6. Гістоструктура прищитоподібної залози тварин в умовах 1-денної корекції цитофлавіном. 1 – ядра паратироцитів, 2 – спазмована артеріола. Забарвлення: гематоксилін і еозин. Зб.: x200

рименту представлена досить розширеними цистернами та мішечками. Мітохондрії округлі, подекуди гребені дисконкомплектовані. Візуалізуються секреторні гранули.

Гемокапіляри дистрофічно змінені. Їх ядра деформовані через інвагінації ядерної оболонки. Цитоплазма вакуолізована, утворює різноформні випини. Тяжко візуалізуються органели. У про-світі сладж еритроцитів.

На третю добу корекції цитофлавіном утримуються набрякові зміни у ПЩЗ. Це більш виражено у сполучнотканинному компоненті. Еозинофільно забарвлені прошарки волокон пронизують залозу, відокремлюючи тяжі паратироцитів. Базофільно забарвлені ядра та цитоплазма ендокринних клітин добре візуалізуються в усіх полях зору.

Досить часто при електронно-мікроскопічному дослідженні на даному етапі експерименту виявляються лімфоцити.

Цитоплазма паратироцитів подекуди електроннопрозора через локуси розширених складових ендоплазматичної сітки та апарату Гольджі. Мітохондрії округлі, гребені не завжди чітко прослідковуються. Зустрічаються паратироцити із деформованими ядрами. В усіх полях зору виявляються секреторні гранули, а також краплі жиру.

На сьому добу корекції цитофлавіном спостерігається позитивна динаміка. Чітко диференціюються трабекули паратироцитів, домінує базофільне забарвлення їх ядер та цитоплазми. Інтраорганні кровоносні судини виявляються в усіх полях зору (рис. 7).

При електронно-мікроскопічному дослідженні на даному етапі експерименту ще утримуються ознаки набряку в основній речовині сполучнотканинного каркасу, однак, пучки колагенових волокон вже мають впорядкованість і виявляються активні фібробласти з добре розвиненим синтетичним апаратом (рис. 8).

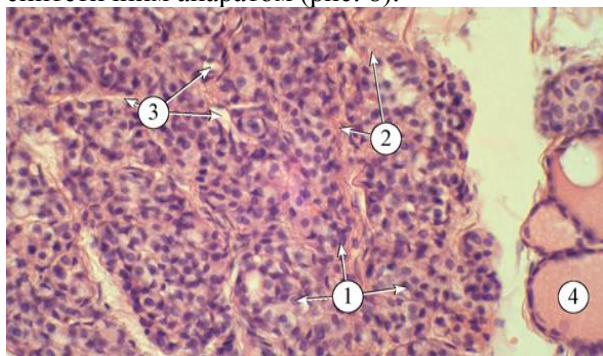


Рис. 7. Гістоструктура прищитоподібної залози тварин на 7-му добу корекції цитофлавіном. 1 – ядра паратироцитів, 2 – прошарки пухкої сполучної тканини, 3 – інтраорганні кровоносні судини, 4 – фолікули щитоподібної залози. Забарвлення: гематоксилін і еозин. Зб.: x400

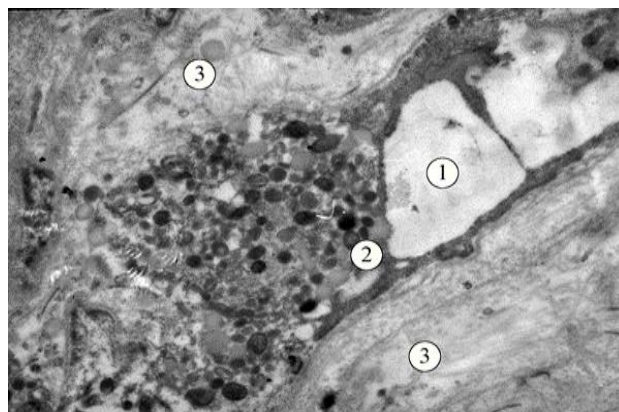


Рис. 8. Ультраструктура прищитоподібної залози в умовах 7-денної корекції цитофлавіном. 1 – гемокапіляр, 2 – паратироцит, 3 – набряк волокон сполучної тканини. Електронна мікрофотографія. Зб.: 9600

Субмікроскопічно ядра паратироцитів округлі з рівномірно розподіленим еухроматином. Ендоплазматична сітка представлена трубочками та цистернами із фіксованими рибосомами. Мітохондрії з добре контурованими впорядкованими гребенями. Добре візуалізуються секреторні гранули (рис. 9).

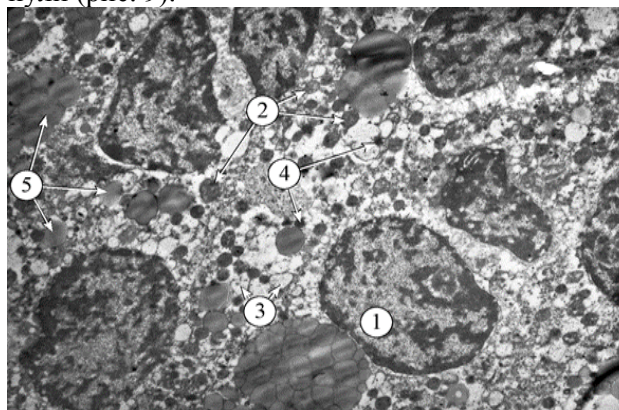


Рис. 9. Ультраструктура паратироцитів в умовах 7-денної корекції цитофлавіном. 1 – ядро з еухроматином, 2 – мітохондрії, 3 – гранулярна ендоплазматична сітка, 4 – секреторні гранули, 5 – краплі жиру. Електронна мікрофотографія. Зб.: x4800

Висновок. Оперативні втручання на щитоподібній залозі супроводжуються морфологічними змінами у прищитоподібній залозі, при цьому, дистрофічно-деструктивні реакції посилюються до третьої доби експерименту і їх ознаки утримуються на сьому добу. Застосування цитофлавіну зменшує прояви дистрофії на третю добу і до сьомої доби спостерігаються компенсаторно-відновні прояви у структурній організації прищитоподібної залози.

Перспективи подальших досліджень. Подальші дослідження спрямовані на встановлення морфологічних змін у інших паренхіматозних органів за умов виконання хірургічних втручань на щитоподібній залозі.

Список використаної літератури

1. American association of clinical endocrinologist and American college of endocrinology disease state clinical review: postoperative hypoparathyroidism – definitions and management / B. Stack, D. Bimstone, D. Bodenneretal // *Endocr. Pract.* – 2015. – 21(No. 6). – P. 675-684.
2. European Society of Endocrinology clinical guideline: treatment of chronic hypoparathyroid is minadults / J. Bollerslev, L. Rejnmark, C. Marcoccietal // *Eur. J. Endocrinol.* – 2015. – Vol. 173(2). – P. 1-20.
3. Guidelines for complication safter thyroidsurgery: pitfallsin diagnosis and advices for continuous quality improvement / C. Bures, T. Klatte, G. Friedrichetal // *Eur. Surg.* – 2014. – № 46. – P. 38-47.
4. Hypoparathyroid is maftertotal thyroidectomy: incidence and resolution / K. Ritter, D. Elfenbein, D. Schneideretal // *J. Surg. Res.* – 2015. – Vol. 197(2). – P. 348-353.
5. Экспериментальная модель гипотиреоза / В.Я. Хрыщанович, С.И. Третьяк, В.А. Горанов [и др.] // *Мед. ж.* – 2008. – № 4. – С. 80-82.
6. Development of hypoparathyroid is manimal model and thefeasibility of small intestinal submucosa application on the parathyroid autotransplantation / H.S. Park, S.Y. Jung, H.Y. Kimetal // *Eur. Arch. Otorhinolaryngol.* – 2015. – Vol. 272(10). – P. 2969-2977.
7. Identification and preservation of theparathyroid glandduring total thyroidectomy in dogs with bilateral thyroid carcinoma: a report of six cases / S. Fukui, Y. Endo, K. Hirayamaetal // *J. Vet. Med. Sci.* – 2015. – Vol. 77(6). – P. 747-751.
8. Лопухин Ю.М. Экспериментальная хірургія / Ю.М. Лопухин. – М., 1971. – 346 с.
9. Афанасьев В.В. Цитофлавин в интенсивной терапии: Пособие для врачей / В.В. Афанасьев. – СПб.: Б. И., 2005. – 36 с.
10. Бульон В.В. Коррекция последствий постишемического реперфузионного повреждения головного мозга цитофлавином / В.В. Бульон // *Бюлл. эксперимент. биолог. и мед.* – 2010. – № 129(2). – С. 149-151.

ЭКСПЕРИМЕНТАЛЬНОЕ ОБОСНОВАНИЕ АНТИГИПОКСАНТНОЙ ТЕРАПИИ С ЦЕЛЮ ПРОФИЛАКТИКИ ЛЕЧЕНИЯ ПОСЛЕОПЕРАЦИОННОГО ГИПОПАРАТИРЕОЗА

Резюме. Целью нашей работы было исследование морфологических и гистохимических изменений паращитовидных желез (ЩЖ) после тиреоидэктомии в эксперименте и обоснование использования антигипоксанта-антиоксидантной терапии в послеоперационном периоде. Учитывая актуальность проблемы послеоперационного гипопаратиреоз в эндокринной хирургии возникает много нерешенных вопросов по предотвращению возможного развития данного осложнения и методов коррекции послеоперационной гипокальциемии. Учитывая актуальность проблемы послеоперационного гипопаратиреоза в эндокринной хирургии возникает много нерешенных вопросов. Проблема послеоперационного гипопаратиреоза носит важный медицинский и социальный аспект. Преходящий гипопаратиреоз часто сопровождается колебаниями уровня кальция крови и поэтому требует постоянного лабораторного контроля и постоянной коррекции лечебных доз заместительной терапии. Зато постоянная форма послеоперационного гипопаратиреоза может привести к инвалидизации пациента, а потому имеет важное социальное значение. Поэтому остро стоит вопрос недопущения развития данного осложнения. В связи с этим проведено данное экспериментальное исследование. Все исследования были проведены на 20 кроликах. Моделирование гипопаратиреоза осуществляли по методу

Лопухина Ю.М. (1971 г.). В зависимости от ведения послеоперационного периода все животные были разделены на 2 группы. I группа (9 животных) в послеоперационном периоде с целью обезболивания получала по 2 мл 50% раствора анальгина в/мышечно дважды в день. С целью дезинтоксикации внутривенно (через постоянный катетер) вводили 0,9% NaCl - 100 мл в сутки дважды. II группа (9 животных) кроме перечисленного лечения получала в течение 7 дней препарат цитофлавин в дозе 1,5 мг / кг 2 раза в сутки в/в. Группой контроля были 2 кролика в которых забирали ПЩЖ и изучали их морфологию в норме. Таким образом, нами выявлено, что оперативные вмешательства на ЩЖ сопровождаются морфологическими изменениями в ПЩЖ, при этом, дистрофически-деструктивные реакции усиливаются до трех суток эксперимента и их признаки содержатся на седьмые сутки. Применение цитофлавина уменьшает проявления дистрофии на третьи сутки и до семи суток наблюдаются компенсаторно-восстановительные проявления в структурной организации ПЩЖ.

Ключевые слова: послеоперационный гипопаратиреоз, тиреоидэктомия, антигипоксанта, цитофлавин.

EXPERIMENTAL JUSTIFICATION FOR THE USE OF ANTIHYPOXANT THERAPY FOR THE PREVENTION AND TREATMENT OF POSTOPERATIVE HYPOPARATHYROIDISM

Abstract. The purpose of our work was to investigate the morphological and histochemical changes of parathyroid glands (PTG) after thyroidectomy in the experiment and to substantiate the use of antihypoxant-antioxidant therapy in the postoperative period. Taking into account the urgency of the problem of postoperative hypoparathyroidism in endocrine surgery, there are many unsolved issues regarding the avoidance of possible development of this complication and methods of correction of postoperative hypocalcemia. The problem of postoperative hypoparathyroidism is an important medical and social aspect. Transient hypoparathyroidism is often accompanied by fluctuations in blood calcium levels, and therefore it requires constant laboratory control and constant correction of therapeutic doses of replacement therapy. Instead, a permanent form of postoperative hypoparathyroidism can lead to disability of the patient, and therefore has an important social significance. Therefore, there is an acute issue of preventing the development of this complication. In this connection, this experimental study was performed. All studies

were performed on 20 rabbits. Modeling of hypoparathyroidism was carried out according to Lopukhin Yu.M. (1971). Depending on the post-operative period management, all animals were divided into 2 groups. Group 1 (9 animals) in the postoperative period, for the purpose of analgesia, received 50% solution of Analgin at a dose of 2 ml twice a day. With the aim of detoxification, NaCl 0.9% was administered (through a constant catheter) was injected intravenously – twice at a dose of 100 ml per day. Group 2 (9 animals), in addition to the above-mentioned treatment, received the medicine Cytoflavin at a dose of 1.5 mg/kg 2 times a day intravenously during 7 days. The control group included 2 rabbits, which were removed PTG, and then their morphology was studied normally. Thus, we have found that surgical interventions on the thyroid gland are accompanied by morphological changes in the parathyroid glands, while degenerative-destructive reactions are intensified until the third day of the experiment and their signs stay at the seventh day. The use of Cytoflavin reduces the manifestations of dystrophy during the third day and up to the seventh day there are compensatory-reconstructive manifestations in the structural organization of PTG.

Key words: postoperative hypoparathyroidism, thyroidectomy, antihypoxants, Cytoflavin.

SHEI “Ivano-Frankivsk National Medical University” (Ivano-Frankivsk)

Надійшла 07.11.2017 р.
Рецензент – проф. Давиденко І.С. (Чернівці)