

УДК 616.712-001-089.844

В.В. Яцків, І.Ю. Полянський, С.Е. Фрімет, Ю.Д. Лук'янчук, С.М. Мереуца
Кафедра хірургії № 1 ВДНЗ України "Буковинський державний медичний університет",
Обласна клінічна лікарня, м. Чернівці

КЛІНІКО-АНАТОМІЧНЕ ОБГРУНТУВАННЯ ЗАСТОСУВАННЯ МЕТОДУ ВУЛЬНЕРОСКОПІЇ ПРИ МАСИВНИХ ПОРАНЕННЯХ ГРУДНОЇ КЛІТКИ

Резюме. У статті описано оригінальне клініко-анатомічне обґрунтування застосування проведеного методу вольнероскопії у випадках масивних поєднаних поранень грудної клітки за результатами лікування 1080 хворих з торакальною травмою різної етіології; розроблені методи хірургічного лікування залежно від ступеня ушкодження тканин, наявності рентгенконтрастних та рентгеннеконтрастних сторонніх тіл, ходу ранового каналу та термінів надання хірургічної допомоги.

Ключові слова: вольнероскопія, травма, хірургічні методи лікування.

У доступній літературі опубліковані описи поодиноких випадків застосування методу вольнероскопії [1] в хірургічній практиці. Дана ситуація має цілком логічне пояснення: більшість пацієнтів з масивними проникаючими пораненнями декількох анатомічних ділянок, у яких є доцільним застосування вказаного методу діагностики та лікування, або помирають на місці настання травми, або потребують негайних оперативних втручань за життєвими показами з мінімальною кількістю обстежень в операційній на тлі надання інтенсивної терапії [2].

Власне сама методика вольнероскопії не є стандартним дослідженням, становить багато варіантів індивідуального виконання: пошук оптимальних оптичних систем, підбір доступів ендоскопії в залежності від ходу ранового каналу, виду ушкоджень та термінів від часу отримання травми [3]. Враховуючи різноманітність варіантів ушкоджень, відсутність загальноприйнятих методик вказаного дослідження, кожен клінічний випадок, без перебільшення, вимагає творчого підходу у вирішенні поставлених ситуацією завдань [4, 5].

Мета дослідження: дослідити ефективність застосування методики вольнероскопії за масивних поранень органів грудної клітки різної етіології.

Матеріали і методи. У відділенні торакальної хірургії обласної клінічної лікарні м. Чернівці за період з 2006 по 2016 рр. перебувало на лікуванні 1080 хворих з різними видами травм органів грудної клітки. Масивні поранення різної етіології становили 23,9%, що вимагало складних, часто нестандартних методик діагностики та лікування вказаної категорії хворих.

Результати дослідження та їх обговорення. Нами запропонована методика виконання прямої (безпосередньо через рановий канал) вольнероскопії у випадках наскрізних поранень масивними сторонніми тілами, отримано Патент України на корисну модель № 51784 від 26.07.2010 р.; розроблена та застосована у клінічній практиці методика вольнероскопії при наскрізних вогнепальних пораненнях. Принципове значення та діагностичну цінність мають терміни виконання вольнероскопії. Зокрема, в ранньому періоді вогнепальної травми дослідження є малоінформативними, оскільки, зазвичай, має місце інтенсивна кровотеча і, відповідно, зменшення поля огляду ранового каналу; за винятком проникаючого поранення грудної клітки, коли є можливість чітко визначитись з об'ємом операції, залежно від ступеня пошкодження легеневої паренхіми й інших органів та ін-

тенсивності кровотечі. Набутий нами досвід у лікуванні 1080 хворих з різними видами травм органів грудної клітки за період з 2006 по 2016 роки дозволяє підтримувати твердження, яке полягає у тому, що найбільш ефективним методом зупинки кровотечі у випадках з масивними ушкодженнями легеневої паренхіми є анатомічні резекції в межах лобектомії, білобектомії, пульмонектомії. Матеріали даних досліджень доповідались і були обговорені на симпозиумі з міжнародною участю “Торакальна хірургія України сьогодні: виклики та шляхи їх подолання”, м. Київ, 2015 рік, та опубліковані в збірці матеріалів конференції.

Клінічна діагностика, анатомічні доступи, хірургічні методики за умов поранення магістральних судин давно та успішно застосовуються в практичній медицині. Частіше хірургам доводиться мати справу з інтенсивними кровотечами, що викликані пошкодженням різних тканин, коли йдеться про застосування тампонади ран, у випадках з масивними наскрізними пораненнями [4]. У цій ситуації може стати в нагоді прийом, коли перший тампон проводиться наскрізно і при наступному його видаленні можна достовірно оцінити ступінь пошкодження тканин, джерела кровотечі, наявність сторонніх тіл за допомогою вульнероскопії, закріпивши кетгутом до кінця тампону оптичну систему.

Особливо корисною вульнероскопія може бути у віддалених термінах (4-7 дні) після наскрізних поранень для санації ранового каналу та видалення сторонніх тіл [6]. У наведені терміни, як правило, стабілізується стан хворих, зменшується больовий синдром, формується грануляційний вал ранового каналу [7, 8]. Як ілюстрації наводимо коротку історію хвороби № 3642 хворого Г., 46 р., який поступив у відділення торакальної хірургії обласної клінічної лікарні м. Чернівці 27.02.17 з пораненням, що отримав з мисливської рушниці картеччю впритул. Клінічний діагноз: відкрите наскрізне проникаюче вогнепальне поранення лівої половини грудної клітки, пошкодження легені, ключиці, лопатки, гемопневмоторакс, внутрішньоплевральна кровотеча, кровотеча з м'яких тканин грудної стінки важкого ступеня. Хірургічна допомога надана в такому обсязі: вульнероскопія, дренивання плевральної порожнини з активною аспірацією вмісту; прошивання, електрозварювання (апарат ЕК-300 М1) кровоточивих судин м'яких тканин грудної стінки, тампонування ранового каналу. Після зупинки кровотечі, стабілізації стану хворого на 5-й день після госпіталізації, повторно виконана пряма вульнероскопія (рис. 1) з видаленням нек-

ротичних тканин, залишків одягу, пластмасового контейнера патрона (рис. 2), які були рентген неконтрастними (рис. 3), знаходились в глибині рани і були недоступними для пальцевої та загальноприйнятої інструментальної ревізії.

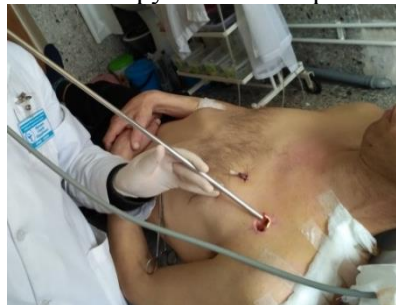

Рис. 1. Пряма вульнероскопія у хворого Г. з метою видалення сторонніх тіл, некротично змінених тканин за наскрізного поранення

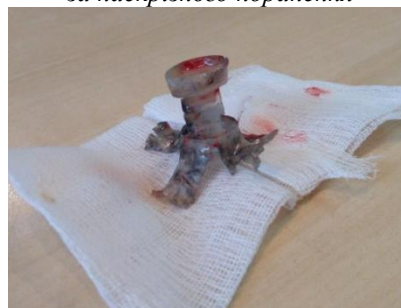

Рис. 2. Пластмасовий контейнер патрона, що був видалений у хворого Г. за допомогою вульнероскопії

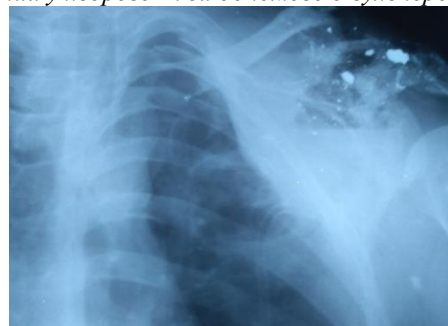


Рис. 3. Оглядова рентгенограма хворого Г. з проникаючим вогнепальним пораненням грудної клітки, рентген неконтрастним стороннім тілом м'яких тканин

Хворий виписаний 24.03.17 з покращенням для продовження лікування в амбулаторних умовах у хірурга, травматолога за місцем проживання стосовно загоєння рани вторинним натягом, травматичного плекситу.

Висновок. Вульнероскопія як метод діагностики джерела кровотечі, ступеня ушкодження тканин, візуалізації сторонніх тіл, включаючи рентгеннеконтрастні, є інформативним та доступним дослідженням, яке в гострому періоді масивної травми дозволяє обрати оптимальний хірургічний доступ та метод зупинки кровотечі, а у віддалені терміни – значно покращити результати лікування гнійних ран.

Список використаної літератури

1. Джусоев И.Г. *Современные особенности диагностики и лечения колото-резаных ранений груди и живота: автореф. дис. ... к.м.н.* / И.Г. Джусоев. – СПб., 2004. – 21 с.
2. Ержанов О.Н. *Раны. Определение раны и ранения, классификация* / О.Н. Ержанов. – *Лекции Карагандинской государственной медицинской академии: referat db.r/ medicina/ 133076/index.html*.
3. Жестков, К.Г. *Мини-инвазивная хирургия в лечении флотирующих переломов ребер* / К.Г. Жестков, Б.В. Барский, О.В. Воскресенский // *Pacific Medical Journal*. – 2006. – № 1. – Р. 62-65.
4. Коротков Н.И. *Видеоторакоскопические вмешательства: диагностические и лечебные возможности* / Н.И. Коротков, Е.А. Кутырев, А.В. Кукушкин // *Эндоскоп. хирург.* – 2006. – № 2. – С. 62.
5. *Опыт различных видеоторакоскопических вмешательств* / Н.Ф. Кротов [et al.] // *Эндоскоп. хирург.* – 2009. – № 5. – С. 5-8.
6. *Торакальна травма* / А.В. Макаров, В.Г. Гетьман, В.І. Десятерик [та ін.]. – *Кривий Ріг: СП "Міра", 2005. – 234 с.*
7. *Blunt Traumatic Occult Pneumothorax: Is Observation Safe?-Results of a Prospective, AAST Multicenter Study* / F.O. Moore [et al.] // *J. Trauma*. – 2011. – Vol. 70. – P. 1019.
8. *Wanek S. Blunt thoracic trauma: flail chest, pulmonary contusion, and blast injury* / S. Wanek, J.C. Mayberry // *Critical Care Clinic*. – 2004. – P. 1.

КЛИНИКО-АНАТОМИЧЕСКОЕ ОБОСНОВАНИЕ ПРИМЕНЕНИЯ МЕТОДА ВУЛЬНЕРОСКОПИИ ПРИ МАССИВНЫХ РАНЕНИЯХ ГРУДНОЙ КЛЕТКИ

Резюме. В статье описано оригинальное клинико-анатомическое обоснование применения проведенного метода вольнероскопии в случаях массивных сочетанных ранений грудной клетки по результатам лечения 1080 больных с торакальной травмой различной этиологии; разработаны методы хирургического лечения в зависимости от степени повреждения тканей, наличия рентгеноконтрастных и рентгенконтрастных инородных тел, хода раневого канала и сроков оказания хирургической помощи.

Ключевые слова: вольнероскопия, травма, хирургические методы лечения.

CLINICAL AND ANATOMICAL SUBSTANTIATION OF THE APPLICATION OF PENETRATING WOUND SCOPY METHOD IN CASE OF MASSIVE INJURIES OF THE CHEST

Abstract. The article describes the original clinical-anatomical substantiation for using the performed method of penetrating wound scopy in cases of massive combined chest injuries by the results of treatment of 1080 patients with thoracic trauma of different etiology. The methods of surgical treatment are developed depending on the degree of tissue damage, the presence of X-ray contrast and X-ray noncontrast foreign bodies, the passage of the wound channel and the terms of surgical aid.

Key words: penetrating wound scopy, trauma, surgical methods of treatment.

State Higher Educational Establishment in Ukraine
"Bukovinian State Medical University" (Chernivtsi)

Надійшла 14.04.2017 р.