

УДК 611.728.2.018-053.15/31

Д.І. Яким'юк

*Кафедра анатомії людини імені М.Г. Туркевича (зав. – проф. В.В. Кривецький) ВДНЗ України
“Буковинський державний медичний університет”, м. Чернівці*

ОСОБЛИВОСТІ МОРФОГЕНЕЗУ КУЛЬШОВОГО СУГЛОБА У ПЛОДІВ ТА НОВОНАРОДЖЕНИХ ЛЮДИНИ

Резюме. За допомогою морфологічних методів дослідження вивчено розвиток та топографію ділянки кульшового суглоба у 30 плодів та 9 новонароджених людини. Визначено синтопію структур кульшового суглоба із суміжними органами. Встановлені періоди появи ядер скостеніння в клубовій, лобковій та сідничій кістках, а також їх подальше становлення у плодів різних вікових груп.

Ключові слова: кульшовий суглоб, анатомія, плоди, новонароджені.

Кульшовий суглоб є одним із найважливіших суглобів людського тіла. Особливості анатомічної будови кульшового суглоба та частота уражень патологічними процесами спонукають морфологів та клініцистів до всебічного вивчення даної ділянки тіла. Основне питання, стосовно якого недостатньо вивчений кульшовий суглоб – його віковий аспект, особливо у наймолодшій віковій групі (плоди і новонароджені). Теоретична та практична необхідність вирішення даного питання була викликана низкою обставин, головна з яких полягала у відсутності анатомічних критеріїв, що характеризують нормальний кульшовий суглоб новонароджених дітей [1]. По-перше, опубліковані раніше роботи з анатомії кульшового суглоба плодів і новонароджених були проведені на невеликій кількості спостережень і мали суто описовий характер. По-друге, публікації, присвячені вивченню окремих анатомічних елементів кульшового суглоба, в тому числі його кровопостачання та іннервації, не відображали взаємозв'язку між усіма його структурами і також не давали повної характеристики суглоба [2-6]. На основі доступних наукових робіт не має можливості надати вичерпну інформацію про будову нормального кульшового суглоба новонароджених дітей. Не є також можливим визначити періоди, коли з'являються морфологічні відмінності структур даного з'єднання, а головне, відмежувати варіанти будови цих структур (умовна норма) і так звані умовні патології (або мікроаномалії) суглоба, які наявні у більшості пацієнтів ортопедичних клінік.

Мета дослідження: з'ясувати особливості розвитку структур ділянки кульшового суглоба у плодів та новонароджених людини.

Матеріал і методи. Об'єктом дослідження слугували 30 плодів 68,0 - 350,0 мм тім'яно-купри-кової довжини (ТКД) та 9 новонароджених людини. Використали методи звичайного та тонкого препарування, виготовлення топографоанатомічних зрізів, ін'єкцію судин із подальшою рентгенографією, комп'ютерну томографію, магнітно-резонансну томографію, статистичну обробку цифрових даних.

Результати дослідження та їх обговорення. Під час препарування м'язів у ділянці суглоба визначали суглобову капсулу, взаєморозташування м'язів та товщину сполучнотканинних утворень. Ущільнені ділянки

капсули відповідали зовнішнім зв'язкам суглоба, які важко було виділити шляхом препарування. Товстішою та добре вираженою із них була клубово-стегнова зв'язка. Суглобова капсула з одного боку кріпилася на різних рівнях до шийки стегнової кістки, з іншого – до хрящової краю кульшової западини над її суглобовою губою. Упродовж краю кульшової западини (ККЗ) простежувалася чітка борозна між його основою і капсулою. ККЗ на поперечному зрізі має трикутну форму (ширший біля основи і гострий біля вільного краю), його висота по колу суглоба є приблизно однаковою. У нижньому відділі западини висота ККЗ стає нижчою і з'єднується з поперечною зв'язкою суглоба.

Кульшова западина разом з ККЗ має вигляд увігнутої півсфери з деяким переважанням вертикального розміру. Форма западини частіше овальна, рідше – куляста. Глибина западини збільшується завдяки ККЗ. Вивчаючи глибину западини з ККЗ і без нього (справжня глибина) шляхом заповнення западини парафіном і гіпсом (метод пластичного моделювання), порівнювали отримані результати з розмірами головки стегнової кістки. Нами відзначено збіг морфометричних показників суглобових поверхонь за основними параметрами, що свідчить про анатомічну відповідність головки стегнової кістки і кульшової западини. © Яким'юк Д.І. 2016

Більш того, виявилось, що за менш глибокої западини спостерігається зменшення висоти головки стегнової кістки, що вважається анатомічною компенсацією. Дно суглобової западини містить невелику фіброзно-жирову прокладку (подушку), яка разом з поперечною зв'язкою є місцем прикріплення зв'язки головки стегнової кістки. Головка стегнової кістки вміщує хрящову тканину і вкрита суглобовим хрящем. За формою вона частіше куляста, рідше – наближується до сферичної.

Завдяки формі головки та відповідно сферичній формі западини кульшової кістки кульшовий суглоб належить до чашоподібних суглобів. Однак за детального морфометричного аналізу суглобових поверхонь, з урахуванням не лише вертикального та передньозаднього розмірів, але й висоти головки стегнової кістки, форму останньої слід розглядати як еліпс, тоді суглоб частково можна вважати еліпсоподібним. Слід також зазначити, що висота головки дещо залежить від довжини шийки стегнової кістки. Нами встановлено, що в пренатальному періоді розвитку шийка стегнової кістки росте вдвічі швидше за головку. За цих умов шийка, яка

інтенсивно росте, намагається ніби втиснути головку до кульшової западини, яка, в свою чергу, намагається цю головку, навпаки, виштовхнути. Внаслідок такого опору головка виявляється в більшій чи меншій мірі (залежно від довжини шийки) сплюсненою по висоті. Шийка стегнової кістки хрящова, відносно коротка, має трапецієподібну форму.

У кульшовому суглобі є унікальне утворення, яке по праву можна назвати свого роду анатомічним маркером нормального розвитку даного з'єднання – зв'язка головки стегнової кістки. Зв'язка досить добре вивчена і описана в літературі [1-5]. Вона починається від країв вирізки кульшової западини і від поперечної зв'язки, а своєю верхівкою кріпиться до ямки головки стегнової кістки, вкрита синовіальною оболонкою. Роль зв'язки головки стегнової кістки полягає в механічному утриманні, фіксації суглобових поверхонь одна відносно одної. Особливо це має прояв у період новонародженості, коли кульшова западина є дещо сплюсненою і найменше відповідає сферичній поверхні головки стегнової кістки (сприятливі умови для вивиху), тоді її функція в утриманні головки є найбільш потрібною. Крім того, зв'язка є своєрідним амортизатором для головки стегнової кістки, еластичною подушкою, яка запобігає травматизації суглобових поверхонь. Важливо також, що в товщі зв'язки проходить артеріальна гілка, а сама зв'язка виконує роль провідника для кровоносних судин, які живлять головку стегна [3-4]. Зв'язка головки стегнової кістки має різноманітну форму: частіше у вигляді плоского, сплюсненого утворення, рідше – конусоподібної або тригранної форми. Слід зазначити відсутність зв'язки головки стегнової кістки, яке ми виявили у двох випадках (плоди 320,0 мм та 345,0 мм ТКД).

Як показали морфологічні спостереження, інтенсивні процеси скостеніння клубової кістки починаються у передплодів 68,0-70,0 мм ТКД (11 тижнів). Наприкінці передплодового та на початку плодового періоду розвитку (90,0-115,0

мм ТКД) спостерігається тенденція до значного збільшення первинного ядра скостеніння. На цих стадіях, як видно на рентгенограмах, вологих препаратів в усіх випадках чітко визначається первинне ядро скостеніння клубової кістки. Воно має неправильну форму, нерівні розмиті контури і розташовується асиметрично на правій і лівій стороні.

Упродовж 16 тижня внутрішньоутробного розвитку – у плодів 135,0-140,0 мм ТКД ядро скостеніння клубової кістки набуває більш складної форми: воно розширене біля основи крила на досліджуваній стадії, відзначається формування верхньої стінки кульшової западини (рис. 1).

На 16 тижні утворюється також первинне ядро скостеніння сідничої кістки. Але поряд з тим, у плодів 150,0-160,0 мм ТКД воно трапляється не завжди, а в деяких випадках, особливо у плодів жіночої статі (плоди 185,0-190,0 мм ТКД) воно взагалі відсутнє. У плодів 20 тижня внутрішньоутробного розвитку (плоди 190,0-195,0 мм ТКД) процеси скостеніння охоплюють велику частину крила і тіла клубової кістки.

По вну-

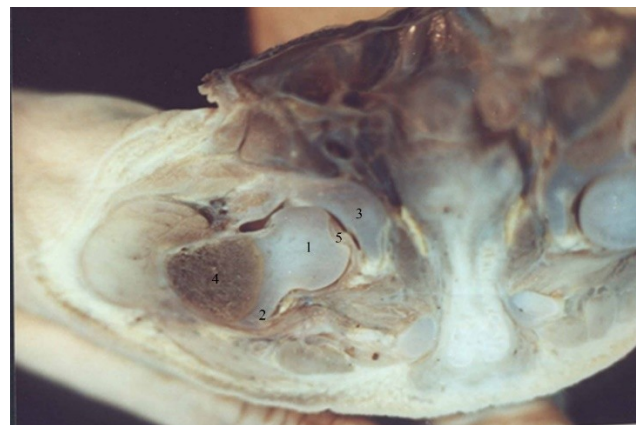

Рис. 1. Фронтальний зріз ділянки кульшового суглоба плода 140,0 мм ТКД. Макрофото. Зб. 3,5: 1 – головка стегнової кістки; 2 – великий вертлюг стегнової кістки; 3 – верхня стінка кульшової западини; 4 – процеси скостеніння в метафізі стегнової кістки; 6 – зв'язка головки стегнової кістки

трішньому і нижньому краях в ядрах скостеніння на рентгенограмах помітні ділянки ущільнення та розрідження. Первинне ядро скостеніння сідничої кістки, збільшуючись у розмірах, розширюється у верхньому і загострюється в нижньому відділах. Наявність ядра скостеніння в лобковій кістці у плодів 197,0-200,0 мм ТКД визначена в 5% випадків. Постійно воно виражене у плодів 250,0-270,0 мм ТКД.

На 32 тижні розвитку (плоди 310,0-320,0 мм ТКД) процес скостеніння клубової кістки поширюється не тільки на крило, тіло, але і задню нижню клубову ость. Верхня стінка кульшової западини є дещо скошеною. Чітко виражена велика сіднича вирізка.

На рентгенограмах велика сіднича вирізка обмежена ділянкою ущільнення у вигляді розширеної біля верхівки і загостреної біля основи дуги. Дещо догори і вбік від верхівки цієї смужки розташовується центр розрідження кістки, що частіше має форму витягнутого овалу. Радіально від нього у бік крила і тіла кістки поширюються смуги розрідження й ущільнення відповідно основному напрямку трабекул.

Первинне ядро скостеніння клубової кістки зустрічається майже у всіх плодів. Максимальний вертикальний діаметр ядра дорівнює $2,0 \pm 0,5$ мм, що більше його максимального горизонтального діаметра. За крайніх форм відзначається значне переважання вертикального діаметра над горизонтальним (на $6,0 \pm 0,5$ мм), або переважання горизонтального діаметра над вертикальним (на $2,0 \pm 0,3$ мм), відповідно до цього спостерігається коливання розміру ацетабулярного кута від 15° до 37° .

Первинне ядро скостеніння сідничої кістки розширене у верхньому і звужене в нижньому відділі, має дрібнокоміркову будову. На рентгенограмах первинне ядро скостеніння лобкової кістки є звуженим у центрі і розширеним у кінцевих відділах. Так само, як і в сідничій кістці, воно має коміркову будову. Контури ядра скостеніння лобкової кістки виражені менш чітко, ніж у сідничій кістці.

У новонароджених на рентгенограмах верхньобічний край ядра скостеніння клубової кістки нерівний, маса і ступінь щільності в ділянці тіла та присередніх відділів крила є чітко вираженими. Простежується загострення ядра в ділянці задньонижньої ості, радіальне розташування трабекул, центральна частина яких розташована біля верхівки смужки ущільнення, що обмежує велику сідничу виріску (рис. 2).

Ядро скостеніння сідничої кістки у верх

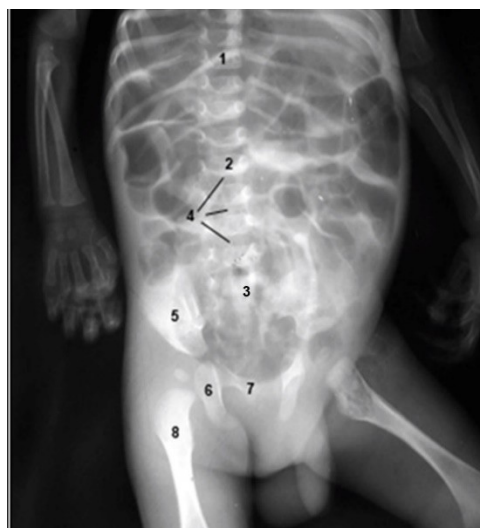


Рис.2. Рентгенограма новонародженого чоловічої статі (пряма проекція):

1 – грудний хребець; 2 – поперековий хребець; 3 – крижовий хребець; 4 – міжхребцеві диски; 5 – клубова кістка; 6 – сіднича кістка; 7 – лобкова кістка; 8 – стегнова кістка

ньому відділі розширене, у нижньому загострюється, має нечіткі контури і досягає горба сідничої кістки. Коміркова будова кістки добре помітна у середніх і нижніх відділах ядра скостеніння. У деяких плодів по внутрішньому краю ядра як справа, так і зліва виявляється смужка ущільнення.

Ядро скостеніння лобкової кістки на рентгенограмах виражене найменш чітко. Воно звужене в центрі і розширене в кінцевих відділах, має нерівні контури. Аналогічні закономірності виявлені за кількісної оцінки змін площини ядер скостеніння у сідничій та лобковій кістках. Зміна розміру ядра скостеніння клубової кістки впливає на розмір ацетабулярного кута, що видно на рентгенограмах, хоча корелятивної залежності між ними виявити не вдалося. Таким чином, процеси скостеніння в кульшовій кістці продовжуються впродовж II половини внутрішньоутробного розвитку, і не завершуються на момент народження.

Значні варіації розмірів ацетабулярного кута дозволяють дійти висновку, що високий ацетабулярний індекс не може слугувати достовірною ознакою дисплазії кульшового суглоба.

У плодів 16-20 тижнів розвитку (130,0 – 180,0 мм ТКД) макроскопічно добре помітні зміни в капсулі кульшового суглоба, в зв'язці головки, ККЗ. У деяких плодів капсула починається від зовнішньої поверхні ККЗ, таким

чином загострений край розташований у порожнині суглоба. У окремих плодів (190,0-200,0 мм ТКД) ККЗ тісно з'єднаний з капсулою суглоба.

Морфометричні дослідження, проведені у 4-7 місячних плодів, свідчать про більш інтенсивні процеси приросту основних компонентів кульшового суглоба (особливо зв'язки головки стегнової кістки) порівняно з такими у 8-9 місячних плодів. Дана закономірність відображена у діаграмі (рис. 3).

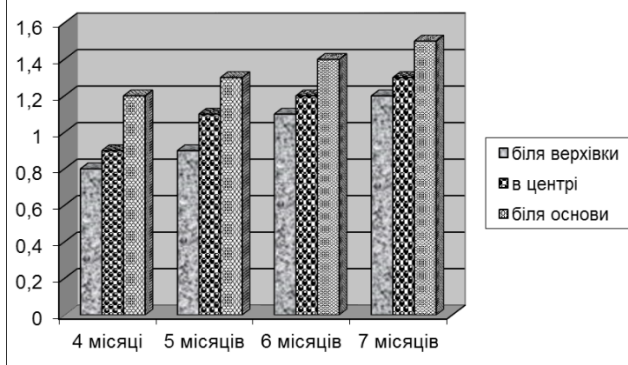


Рис.3. Темпи зростання поперечних розмірів зв'язки головки стегнової кістки впродовж 4-7 місяців плодового періоду

Клубово-стегнова, лобково-стегнова і сідничо-стегнова зв'язки мають вигляд потовщення суглобової капсули коловий пояс не виражений. Найбільш вираженою є зв'язка головки стегнової кістки. За своєю формою вона нагадує сплюснений конус з основою біля дна кульшової западини. Зв'язка має волокнисту будову і пронизана судинами різного діаметра. З усіх боків вона вкрита синовіальною оболонкою. Біля верхівки головки стегнової кістки кількість волокон значно зменшується, безпосередньо біля дна кульшової западини колагенові волокна в товщі зв'язки розміщені пухко і переплітаються між собою.

Товщина суглобової капсули у новонароджених в ділянці клубово-стегнової зв'язки досягає $0,7 \pm 0,4$ мм, товщина в

задньоверхньому квадранті $-0,30 \pm 0,07$ мм. Спостерігаються різні варіанти початку і прикріплення суглобової капсули. У більшості новонароджених спостерігається незначне стовщення синовіальної оболонки, яке спрямоване від основи великого і малого вертлогів до краю суглобової поверхні головки. У деяких випадках спостерігались складки синовіальної оболонки в ділянці передньої і задньої поверхонь шийки стегнової кістки. Фібозна оболонка капсули суглоба у новонароджених складається із двох шарів: зовнішнього і внутрішнього. У внутрішньому шарі колагенові волокна розташовуються паралельно, а в зовнішньому мають різний напрямок.

Ділянки клубово-стегнової, лобково-стегнової і сідничо-стегнової зв'язок представлені значним стовщенням фіброзного шару капсули кульшового суглоба. Коловий пояс розташований перпендикулярно до названих і є слабо вираженим.

Зв'язковий апарат і капсула суглоба складають одне ціле. В експерименті на трупах новонароджених виявлено, що за положення кінцівки в стані розгинання і приведення (особливо при диспластичних суглобах) спостерігається перерозтягнення задньоверхнього квадранта капсули. Максимальне розслаблення капсули і зв'язкового апарату відзначається за одночасного відведення ($40-45^\circ$), згинання (60°) кінцівки і ротації її досередини ($10-15^\circ$).

Висновок. Проведене дослідження показало, що розвиток структур ділянки кульшового суглоба характеризується вираженим динамізмом та відповідною хронометрією в становленні окремих структур: ядер скостеніння, кульшової та стегнової кісток, формування капсули та зв'язок суглоба.

Перспективи подальших досліджень. У подальшому планується дослідження розвитку і становлення топографії ділянки кульшового суглоба у дітей раннього віку.

Список використаної літератури

1. К структуре компонентов тазобедренного сустава / Ш.М. Ахмедов, З.А. Ахадова, С.Т. Имомов, Н.З. Зайниддинова // *Морфология*. – 2006. – Т. 129, № 4. – С. 12.
2. Киселевский Ю.М. Артериальная система бедра: аспекты развития, изменчивости строения, возможностей кровоснабжения органов / Ю.М. Киселевский // *Ж. ГГМУ*. – 2005. – № 2. – С. 43-45.
3. Огарев Е.В. Формирование проксимального отдела бедренной кости у детей и подростков / Е.В. Огарев // *Вестн. травматол. и ортопед.* – 2006. – № 1. – С. 51-56.
4. Огарев Е.В. Возрастная анатомия вертлужной впадины у детей (анатомо-рентгенологические сопоставления) / Е.В. Огарев, А.К. Морозов // *Вестн. травматол. и ортопед.* – 2006. – № 3. – С. 3-10.
5. Kiselevsky Y. Vascularisation of the synovial joints of the lower extremity / Y. Kiselevsky // *Folia morphol.: stresz. ref. III Konf. Anat. Klin. PTA (Gdacsk, 1213 wrzenia 2002 r.)*. – 2002. – Vol. 61, № 3. – P. 169.
6. Kiselevsky Y. Structure of the hip joint in human newborn and fetuses / Y. Kiselevsky, M. Izobov, Y. Danczenko // *Abstr. 20 Cong. Pol. Anat. Soc.* – Lublin, 2003. – P. 87.

**ОСОБЕННОСТИ
ТАЗОБЕДРЕННОГО СУСТАВА У ПЛОДОВ
И НОВОРОЖДЕННЫХ ЧЕЛОВЕКА**

Резюме. При помощи морфологических методов исследования изучено развитие и топография области тазобедренного сустава у 30 плодов и 9 новорожденных человека. Определены синтопия структур тазобедренного сустава со смежными органами. Установлены периоды появления ядер окостенения в подвздошной, лобковой и седалищной костях, а также их дальнейшее становление у плодов разных возрастных групп.

Ключевые слова: тазобедренный сустав, анатомия, плоды, новорожденные.

**MORPHOGENESIS OF HIP JOINT IN
HUMAN FETUSES AND NEWBORNS**

Abstract. Using morphological methods the development and formation of the topography of the hip joint in human fetuses and newborns have been investigated. A correlation between the formation of the components of the hip joint with neighboring structures has been determined. It has been established the stage of the appearance of nuclear ossification in the iliac, pubic and ischium bones and their further development in fetuses of different age groups.

Key words: hip joint, anatomy, fetus and newborns.

Higher State Educational Institution of Ukraine
“Bukovinian State Medical University” (Chernivtsi)

Надійшла 12.07.2016 р.
Рецензент – проф. Слободян О.М. (Чернівці)