

УДК 611.136.8/.146.6-018.1-02:616.688-007.271]-092.9

Т.Я. Стравський, Л.В. Шкробот

Кафедра анатомії людини (зав. – проф. І.Є. Герасимюк) ДВНЗ “Тернопільський державний медичний університет імені І.Я. Горбачевського МОЗ України”

ОСОБЛИВОСТІ СТРУКТУРНО-ПРОСТОРОВОЇ РЕОРГАНІЗАЦІЇ АРТЕРІЙ СІМ'ЯНИКІВ ЩУРІВ ЗА УМОВ ДОЗОВАНОЇ КОМПРЕСІЇ ЕЛЕМЕНТІВ СІМ'ЯНОГО КАНАТИКА

Резюме. В результаті проведеного дослідження встановлено структурно-просторові особливості перебудови судинного русла ячок щурів за умов дозованого стенозу сім'яного канатика.

Ключові слова: ячка, стеноз, симетрія, звивистість

Як відомо, епітеліосперматогенний шар є високочутливим до циркуляторної гіпоксії, тому навіть тимчасове порушення кровопостачання статевої залози спричиняє перебудову її термінального судинного русла, що в свою чергу призводить до змін у паренхімі органа [1, 2]. Саме тому у багатьох джерелах наукової літератури наголошується, що хронічна ішемія яєчок відіграє провідну роль у патогенезі розвитку тестикулярної форми чоловічої неплідності [3-5].

Останнім часом наводиться все більше даних про негативний вплив пахвинної грижі та проведеної герніопластики на репродуктивну функцію [5, 6]. Пахвинні грижі є одним із найбільш поширених хірургічних захворювань та складають 50,7-75% [7], за іншими даними 75-78% загальної структури зовнішніх гриж живота [8]. Захворюваність на грижі не зменшується і вже тривалий час залишається стабільно високою. У віці від 25 до 34 років вона становить 14 на 1000 населення, у 55-64 років, поступово збільшуючись, доходить до 53 на 1000 населення [9, 10].

Порушення чоловічої фертильності виникає як наслідок: гемодинамічних розладів та порушення іннервації органів калитки внаслідок операційної травми; порушення цілісності гематотестикулярного бар'єру та розвитку аутоімунного асперматогенезу [9-11].

Мета дослідження: з'ясувати структурно-просторові особливості перебудови судин яєчок щурів за умов дозованого стенозу сім'яного канатика.

Матеріал і методи. Дослідження було проведено на 30 білих безпородних статевозрілих щурах-самцях масою 180-200 г, з яких 6 тварин становили контрольну групу, решта – дослідну. Тваринам дослідної групи під кетаміновим знечуженням звужували лівий сім'яний канатик на 1/3 його діаметра шляхом накладання шовкової лігатури. За цих умов ступінь звуження регулювали за допомогою металевого зонда з конусоподібним наконечником [3]. Щурів виводили з експерименту шляхом тотального кровопускання з серця під тіопентал-натрієвим наркозом (60 мг \times кг⁻¹ маси тіла тварини внутрішньоочеревинно). Всі експериментальні дослідження проводилися з дотриманням "Правил проведення робіт з використанням експериментальних тварин".

Після катетеризації магістральної артерії судинне русло заповнювали водним розчином

дрібнодисперсного свинцевого сурика і виконували посмертну рентгенангіографію. На отриманих рентгенограмах проводили оцінку просторової організації судин за відомою методикою К.А. Шошенко [12]. Відповідно до даної методики в судинних трійниках (досліджували два послідовних рентгенконтрастних порядки галуження артерій) вимірювали діаметр основного стовбура (D0), товстшої (D) і тоншої (D2) гілок, сумарний кут галуження (φ_0) і його складові частини: кут відхилення товстшої (φ_1) і тоншої (φ_2) гілок наступних порядків. На підставі вимірюваних характеристик трійника розраховували: коефіцієнт асиметрії H_2 , коефіцієнт галуження k . Ступінь звивистості (Δt) судин обчислювали за формулою [12, 13].

Отримані дані опрацьовувались статистично з використанням програми "Microsoft Excel". Вірогідність різниці визначали за коефіцієнтом Мана-Уїтні.

Результати досліджень та їх обговорення.

Результати проведеного дослідження дозволили нам встановити певні особливості та відмінності в структурно-просторовій організації судинного русла яєчок як у нормі, так і при дозованому стенозі сім'яного канатика. Вже на першу добу проведення експерименту (рис. 1) рентгенангіографічно дрібні інтраорганні судини лівого яєчка були недостатньо заповнені контрастом, втрачався судинний рисунок органа. Екстраорганні артерії вище від місця стенозу, як і проміжки між ними, були дещо розширеними. На третю добу експерименту описана динаміка змін зберігалась та мала тенденцію до зростання. Артеріографія на сьому добу стенозу сім'яного канатика показала, що гілки надстенотичного відділу яєчкової артерії вже інтенсивно контрастувались і у порівнянні з судинами контрлатерального яєчка виглядали розширеними (рис. 2). У зв'язку із дилатацією звивисті частини яєчкової артерії у канатиковому відділі нашаровувались одна на одну. На даний термін експерименту частково відновлювалася також і візуалізація інтраорганних судин статевої залози, що свідчить про часткове відновлення гемодинаміки органа.

Рентгенологічні ознаки перебудови судинного русла яєчок ставали більш чіткими до завершення експерименту. На чотирнадцяту добу моделювання стенозу сім'яного канатика, контуроване судинами яєчка, на боці втручання було дещо меншим від контрлатерального (рис. 3). Інтраорганні артерії візуалізувалася досить чітко,

однак їх діаметр був меншим, ніж у судин того ж калібру контрольної групи. Звертало на себе увагу значне посилення колатерального кровообігу яєчка.

За проведення аналізу кількісних показників контрастних рентгенангіограм нами було встановлено, що у контрольній групі тварин величина коефіцієнта асиметрії (H_2), по мірі галуження судини, зростала і на другому рівні біфуркацій він був на 18% більшим ніж на попередньому першому. Така ж ситуація спостерігалася з кутами відхи-

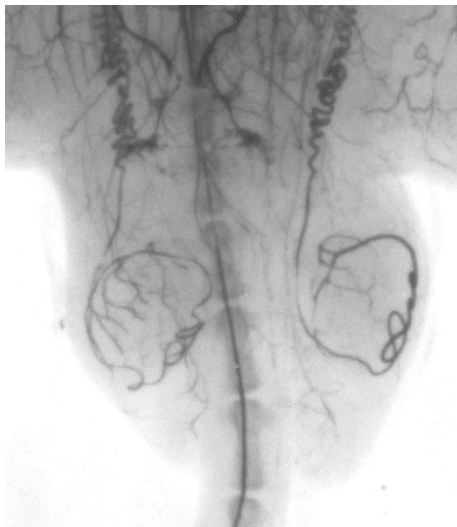

Рис. 1. Рентгенангіограма яєчок щурів на першу добу дозованої компресії сім'яного канатика

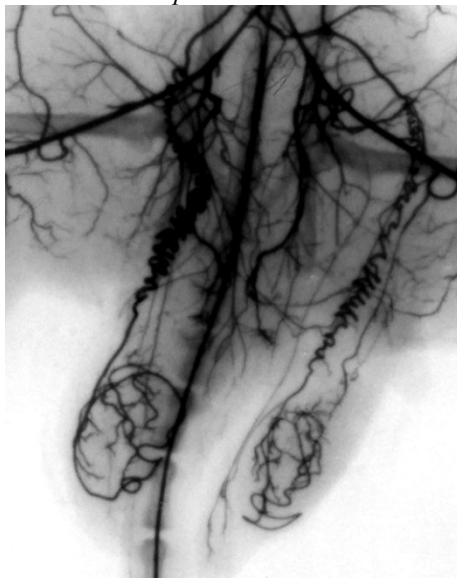

Рис. 2. Рентгенангіограма яєчок щурів через сім діб дозованої компресії сім'яного канатика

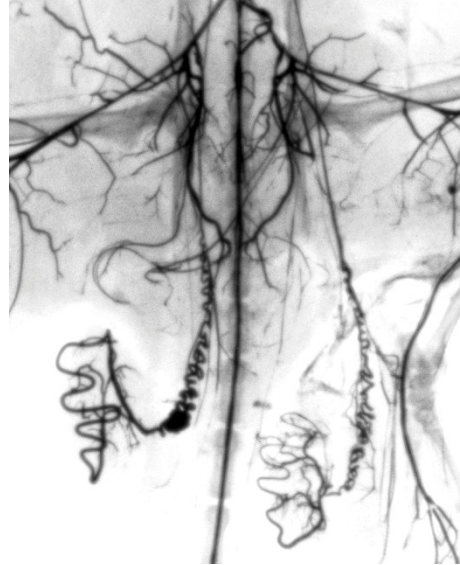


Рис. 3. Рентгенангіограма яєчок щурів на чотирнадцяту добу дозованої компресії сім'яного канатика

лення (φ_2) гілок меншого діаметра. Описаний характер змін свідчить про те, що з наближенням до капілярного русла діаметр судин зменшується, а їх просторові опірні характеристики посилюються: зростає ступінь симетрії галузень.

За моделювання дозованої компресії сім'яного канатика артеріальне русло яєчок зазнавало відповідної перебудови, яка мала свої кількісні еквіваленти. Коефіцієнт асиметрії (H_2) за цих умов значимо знижувався в інтраорганичних судинах I та II рівнів галуження (табл. 1). І вже до 7-ї доби моделювання компресії він був нижчим від вихідних даних на 20% та 24% відповідно.

Що стосується коефіцієнта галуження (k), він також достовірно зменшувався, однак лише у су-

Таблиця 1

Морфометрична характеристика структурно-просторової перебудови гілок яєчкової артерії щурів-самців за умов дозованого стенозу сім'яного канатика (M±m)

Термін спостереження	Порядок судинного трійника	Параметр				
		H ₂	k	φ ₀ , град	φ ₁ , град	φ ₂ , град
Контроль	I	36,31±0,92	67,16±1,83	44,67±1,14	18,50±0,85	26,17±0,56
	II	42,97±1,76	110,39±4,61	77,33±1,16	33,83±0,83	43,50±0,72
1 доба	I	33,51±0,79*	76,61±2,25	41,68±1,23	17,50±0,67	24,168±0,40
	II	38,48±1,89	105,45±4,32*	72,83±1,05*	32,83±0,95	40,00±0,45*
3 доба	I	29,48±0,66*	73,01±1,83	40,83±1,33	17,17±1,18	23,68±0,94*
	II	34,79±1,79*	135,15±3,45*	68,50±1,26*	30,50±0,76*	38,00±0,52*
7 доба	I	30,18±0,74*	89,39±1,66	40,83±1,13	16,67±0,69	24,18±0,31*
	II	34,57±1,46*	79,11±1,45*	69,83±1,08*	30,83±0,95*	39,00±0,36*
14 доба	I	34,18±0,45	77,09±3,04	43,33±1,31	18,00±0,77	25,33±0,56
	II	41,087±1,62	113,77±3,76*	76,00±1,06	33,33±0,76	42,67±0,56

Примітка: 1.* – p<0,05

динних гілках II порядку і до середини експерименту був нижчим від показників норми на 39%. Знижувалась також і величина кутів галуження (ϕ_0, ϕ_1, ϕ_2) і також, більшою мірою, у галуженнях II порядку. До 7-ї доби експерименту вони були меншими від контрольних значень на 10%, 9% та 11,5% відповідно.

На 14-у добу моделювання дозованої компресії сім'яного канатика відбувалося часткове повернення досліджуваних показників до вихідних значень. При цьому показник галуження (k) вже достовірно перевищував контрольні значення на 3% у судинних порядках II рівня.

Спостерігались відповідні зміни із звивистістю складових судинного русла (табл. 2). До середини експерименту вона знижувалася в органних артеріях яєчка та достовірно відрізнялася від контрольних значень на 7%. На чотирнадцяту добу дослідження звивистість артерій яєчка наближувалась до норми і навіть перевищувала її на 2% у кількісному відношенні.

Таблиця 2

Звивистість гілок яєчкової артерії щурів-самців за умов дозованого стенозу сім'яного канатика ($M \pm m$)

Термін спостереження	Параметр	
	Діаметр яєчкової артерії, мм	Звивистість органного відділу яєчкової артерії
Контроль	0,29±0,01	252,39±3,27
1 доба	0,24±0,01	239,74±6,54
3 доба	0,26±0,01	238,47±3,23*
7 доба	0,28±0,01	242,1±5,57*
14 доба	0,30±0,01	258,21±4,39
Примітка: 1.* – $p < 0,05$		

Зниження рівня симетрії галужень як за показниками H_2 і k , так і за ϕ_0 у судинних порядках II рівня на ранніх термінах дослідження може свідчити про зменшення кровонаповнення органних артерій яєчка нижче від рівня стенозу. Проведене паралельно гістологічне дослідження структурних компонентів яєчок експериментальних тварин дозволило встановити, що починаючи з першої доби спостереження та до його закінчення, прогресивно зростали вазоконстрикторні реакції дрібних інтраорганних судин із зменшенням їх пропускної здатності. Щодо паренхіми органа, то

тут на тлі судинних розладів виявлялись дистрофічні зміни сперматогенного епітелію, які супроводжувалися зменшенням кількості його клітин.

Отримані результати дослідження свідчать про те, що за умов моделювання дозованого стенозу сім'яного канатика виникають виражені гемодинамічні розлади органів калитки на боці втручання. Просторова перебудова судинного русла, що виникає, пов'язана з різким падінням гідродинамічного навантаження на інтраорганні судини внаслідок зниження притоку крові до яєчка. У даному випадку зменшуються кути галуження і ступінь симетрії органного судинного русла за відповідними показниками. Водночас виникає посилення тону м'язових оболонок із зниженням пропускної здатності дрібних артерій. Така реакція має компенсаторний характер і спрямована на підтримання внутрішньоорганного артеріального тиску на рівні, що є необхідним для забезпечення трофіки органа. У той же час спостерігається збільшення навантаження на магістральне артеріальне русло вище від рівня стенозу. Однак, такі компенсаторні реакції не є цілком достатніми, оскільки у віддаленні терміни експерименту, при частково відновленому кровопостачанні органа за рахунок посилення колатерального кровообігу, спостерігається зменшення його рентгенографічних розмірів (гістологічно виявляються дистрофічні зміни у паренхімі).

Висновки та перспективи подальших досліджень. 1. За умов моделювання дозованого стенозу сім'яного канатика на боці втручання зменшується величина кутів галуження, ступінь симетрії і звивистість інтраорганних артерій яєчка. 2. Посилення тону м'язових оболонок із зниженням пропускної здатності дрібних артерій за даних умов має компенсаторний характер і спрямоване на підтримання внутрішньоорганного артеріального тиску на рівні, що є необхідним для забезпечення трофіки органа. 3. У віддаленому періоді частково відновлюється кровопостачання яєчка за рахунок посилення колатерального кровообігу, однак такі компенсаторні реакції не є цілком достатніми, що підтверджується зменшенням розмірів яєчка і дистрофічними змінами у паренхімі.

Список використаної літератури

1. Панікова Т.М. Защемлена пахвинна грижа як одна з причин розвитку безпліддя у чоловіків / Т.М. Панікова // *Медицина транспорту України*. – 2008. – № 4. – С. 64-66.
2. Parekattil S.J. *Robotic microsurgery 2011: male infertility, chronic testicular pain, postvasectomy pain, sports hernia pain and phantom pain* / S.J. Parekattil, M.S. Cohen // *Current opinion in urology*. – 2011. – № 21(2). – P. 121-126.
3. Панікова Т.М. Зміни гемодинаміки яєчка при пахвинній грижі / Т.М. Панікова // *Клін. хірург.* – 2012. – №10. – С. 42.
4. Пат. 58427 Україна, МПК А61 М5/00 Пристрій для дозованого звуження судин / Н.І. Герасимюк, І.В. Пилипко, Л.О. Островська; заявник та патентовласник Тернопільський державний медичний університет імені І.Я. Горбачевського. – №и201011700 ; заявл. 01.10.2010; опубл. 11.04.2011, Бюл. № 7.
5. Влияние сетчатого имплантата на репродуктивную функцию при паховой герниопластике (экспериментальное исследование) / А.В. Протасов, Г.А. Кривцов, Л.М. Михалева [и др.] // *Хирург.* – 2010. – № 8. – С. 28-32.
6. Патогенез впливу пахвинної грижі на репродуктивну функцію чоловіків / І.В. Шкварковський, О.П. Москалюк, О.Б. Русак [та ін.] // *Клін. хірург.* – 2013. – № 4(46). – С. 148-151.
7. Алиев С.А. Приоритетные подходы к хирургическому лечению паховых грыж в свете современных представлений о герниогенезе: обзор литературы / С.А. Алиев, Э.С. Алиев // *Вестн. хирург. им. И.И. Грекова*. – 2012. – Т. 10, № 5. – С. 111-114.
8. Бушин С.С. Современные методы лечения паховых грыж / С.С. Бушин, Е.И. Кропачева, С.Н. Качалов // *Дальневосточный мед. ж.* – 2009. – № 1. – С. 114-118.
9. Гипогонадизм и мужское бесплодие у больных косой паховой грыжей после перенесенной герниопластики / И.С. Собенников, Б.Н. Жиборев, С.Я. Котанс [и др.] // *Андролог. и генитальная хирург.* – 2012. – № 4. – С. 62-65.
10. A case-control study of the factors affecting male infertility / M. Mahboubi, F. Foroughi, F. Ghahramani [et al.] // *Turkish journal of medical sciences*. – 2014. – V. 44(5). – P. 862-865.
11. Mesh hernia repair and male infertility: a retrospective register study / M. Hallén, J. Westerdahl, P. Nordin [et al.] // *Surg.* – 2012. – V. 151(1). – P. 94-98.
12. Шошенко К.А. Архитектоника кровеносного русла / К.А. Шошенко, А.С. Голуб, В.И. Брод. – Новосибирск: Наука, 1982. – 123 с.
13. Сомова В.В. К вопросу об извитости ретинальных сосудов / В.В. Сомова // *Офтальмолог. ж.* – 1987. – № 8. – С. 488–491.

ОСОБЕННОСТИ СТРУКТУРНО-ПРОСТРАНСТВЕННОЙ РЕОРГАНИЗАЦИИ АРТЕРИЙ ЯИЧЕК КРЫС ПРИ ДОЗИРОВАННОЙ КОМПРЕССИИ ЭЛЕМЕНТОВ СЕМЕННОГО КАНАТИКА

Резюме. В результате проведенного исследования установлены структурно-пространственные особенности перестройки сосудистого русла яичек крыс при дозированном стенозе семенного канатика.

Ключевые слова: яички, стеноз, симметрия, извилистость.

STRUCTURAL-SPATIAL REORGANIZATION FEATURES OF RATS TESTICLE ARTERIES AFTER DOSATED SPERMATIC CORD STENOSIS

Abstract. As a result of the study were determinate the structural and spatial features of the testes vessels restructuring in rats with dosed stenosis of the spermatic cord.

Key words: testis stenosis, symmetry, sinuosity.

Оригінальні дослідження

Ya. Horbachevs'kyi State Medical University (Ternopil)

Надійшла 17.06.2016 р.
Рецензент – проф. Хмара Т.В. (Чернівці)