

УДК 611.438:599.23+616.438+615.212.7"405".001.53

Т.В. Гарапко, А.С. Головацький*Кафедра анатомії людини та гістології (зав. – проф. А.С. Головацький) медичного факультету Ужгородського національного університету*

МІКРОСКОПІЧНІ ЗМІНИ ТИМУСА ЩУРІВ ЗА ДОВГОТРИВАЛИМ ВПЛИВОМ ОПІОЇДУ

Резюме. У даній статті наведено дані щодо структурних змін компонентів часточок загруднинної залози (тимуса) білих щурів за умов довготривалого (6 тижнів) впливу на організм налбуфіну, а також через 1 тиждень після його відміни. Показано динаміку змін відносних площ кіркової та мозкової речовин, кірково-мозкового індексу, товщини сполучнотканинної капсули, щільності лімфоцитів на одиницю площі у кірковій та мозковій речовинах тимуса білих щурів-самців репродуктивного віку (1,5-3,5-місячних). У часточках тимуса виявлено збільшення відносної площі кіркової речовини, зменшення відносної площі мозкової речовини, зростання кірково-мозкового індексу, збільшення товщини капсули, збільшення щільності лімфоцитів у кірковій речовині, зменшення щільності лімфоцитів у мозковій речовині. Через один тиждень після відміни препарату, повернення значень показників до норми не відбувається, що свідчить про незворотній вплив препарату на структуру органа.

Ключові слова: загруднинна залоза (тимус), часточка, анальгетик, налбуфін.

Сучасна медицина вже тривалий час використовує знеболюючі властивості опіоїдів з лікувальною метою. Незважаючи на процвітання опіодної наркоманії в суспільстві, дана група анальгетиків користується високим попитом у фармакології. Представником цієї групи є налбуфін (нубаін) – наркотичний анальгетик, напівсинтетичний опіоїд, похідний фенантрена, який широко застосовується з метою зняття гострого болю та зменшення хронічного [1, 2].

За останні декілька років у фаховій літературі почали публікуватися праці, в яких досліджують вплив опіодів на різні органи і тканини (язик [3, 4], очне яблуко [5, 6], шкіру [7, 8], кінцевий мозок [9, 10], мозочок [11, 12], підшлункову залозу [13]). Проте немає жодних даних про їх вплив на органи імунної (лімфоїдної) системи, зокрема на загруднинну залозу.

Загруднинна залоза (тимус) – первинний лімфоїдний орган імунної системи, у якому відбувається антигенез незалежна проліферація та диференціація субпопуляції Т-лімфоцитів, які потрапляють в кров і розносяться по всьому організму, заселяючи Т- і В-залежні зони вторинних лімфоїдних (імунних) органів. Тимус забезпечує адекватну реакцію організму на чужорідні антигени.

Мета дослідження: з'ясувати особливості мікроскопічних та ультраструктурних змін часточок тимуса щурів після довготривалого впливу на організм опіоїду налбуфіну.

Матеріал і методи. Нами проведено дослідження на 19 білих щурах-самцях репродуктивного віку (тримісячних) з початковою масою 140-150 г.

Експериментальні тварини розподілено на 3 групи: перша група (5 тварин) – інтактні тварини; друга група (5 тварин), яким упродовж 6 тижнів щоденно вводили внутрішньоочеревинно опіоїд налбуфін у дозі: 1 тиждень – щоденно 8 мг/кг, 2 тиждень – 15 мг/кг; 3 тиждень – 20 мг/кг; 4 тиждень – 25 мг/кг; 5 тиждень – 30 мг/кг; 5 тиждень – 35 мг/кг; 6 тиждень – 40 мг/кг; третя група (5 тварин), яким упродовж 6 тижнів вводили щоденно опіоїд налбуфін за вищеописаною схемою, а на 7 тиждні дослідження відмінили препарат. Контролем слугували 4 білих щури-самці, яким замість налбуфіну вводили 0,9 % розчин хлориду натрію. Дозу налбуфіну обрано за методикою патенту “Спосіб моделювання фізичної опіоїдної залежності у щурів” [14].

Усіх піддослідних тварин утримували в умовах віварію Львівського національного медичного університету. Дослідження проводили згідно положень “Європейської конвенції щодо захисту хребетних тварин, яких використовують в експериментальних та інших наукових цілях” (Страсбург, 1986), Директивам Ради Європи 86/609/ЕЕС (1986), Закону України № 3447-IV “Про захист тварин від жорстокого поводження”, загальних етичних принципів експериментів на тваринах, ухвалених Першим національним конгресом Укра-

їни з біоетики (2001).

Морфометричні дослідження здійснювали за допомогою системи візуального аналізу гістологічних препаратів. Зображення з гістологічних препаратів виводили з мікроскопу MICROMed SEO SCAN на монітор комп'ютера та за допомогою відеокамери Vision CCD Camera. Морфометричні дослідження проведені за допомогою програм VideoТест-5.0, КААРА Image Base та Microsoft Excel на персональному комп'ютері.

Дослідження проводили у визначені терміни досліду в препаратах забарвлених гематоксиліном і еозином. Статистично опрацьовано динаміку змін відносних площ кіркової та мозкової речовин, кірково-мозкового індексу, товщини сполучнотканинної капсули, щільність лімфоцитів у кірковій та мозковій речовинах тимуса білих щурів-самців, після шеститижневого впливу налбуфіну, а також через один тиждень після його відміни. Цифрові величини відносних площ кіркової та мозкової речовин представлені вибірковими серед-

німи та стандартної похибки ($M \pm m$) для рівня вірогідності $p=95\%$ за Стьюдентом.

Результати досліджень та їх обговорення.

Через 6 тижнів впливу опіюду налбуфіну виявлено вірогідне ($p < 0,05$) збільшення на 9,6% відносної площі кіркової речовини часточок тимуса – з 60,7% до 70,3%. Відносна площа мозкової речовини часточок зменшилася на 9,5% – з 39,3% до 29,8%. Дані підтверджуються зростанням кірково-мозкового індексу в 1,5 раза – від 1,54 до 2,36 (табл. 1, рис. 1, 2, 5).

Через 1 тиждень після відміни опіюду налбуфіну виявлено вірогідне ($p < 0,05$) зменшення на 3,8% відносної площі кіркової речовини часточок тимуса – з 70,3% до 66,5%. Відносна площа мозкової речовини часточок збільшилася на 3,7% – з 29,8% до 33,5%. Дані підтверджуються зменшенням кірково-мозкового індексу на 0,37 – від 2,36 до 1,99 (табл. 1, рис. 1, 2, 6).

Унаслідок шеститижневого впливу опіюду налбуфіну товщина сполучнотканинної капсули

Таблиця 1

Динаміка змін відносних площ кіркової та мозкової речовин тимуса білих щурів-самців після шеститижневого впливу налбуфіну та через 1 тиждень після відміни ($M \pm m$)

| Група тварин, термін введення налбуфіну | Відносні площі | | Кірково-мозковий індекс(КМІ) |
|---|--|--|------------------------------|
| | кіркової речовини, $S_{\text{відн.кірк.}}, \%$ | мозкової речовини, $S_{\text{відн.мозк.}}, \%$ | |
| Перша група – інтактні тварини | 60,69±1,59 | 39,31±1,04 | 1,54±0,11 |
| Друга група – через 6 тижнів | 70,25±2,02*** | 29,75±1,86*** | 2,36±0,33* |
| Третя група – через 1 тиждень після відміни | 66,52±2,08* | 33,48±1,55** | 1,99±0,15* |

* – $p < 0,05$; ** – $p < 0,01$; *** – $p < 0,001$

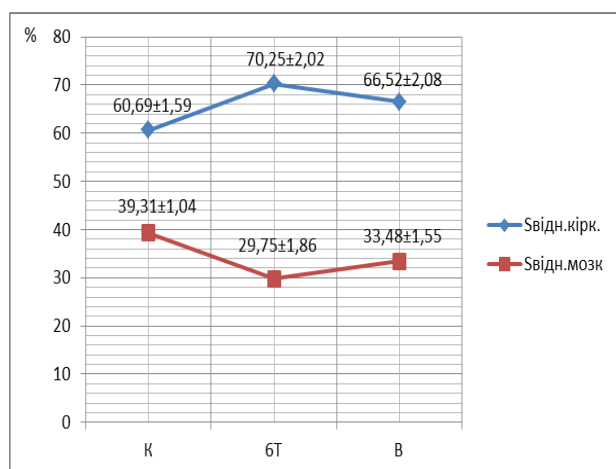


Рис. 1. Динаміка змін відносних площ кіркової та мозкової речовин тимуса білих щурів-самців після шеститижневого впливу налбуфіну та через 1 тиждень після його відміни. К – інтактні тварини; 6Т – тварини через 6 тижнів впливу опіюду; В – тварини через 1 тиждень після відміни

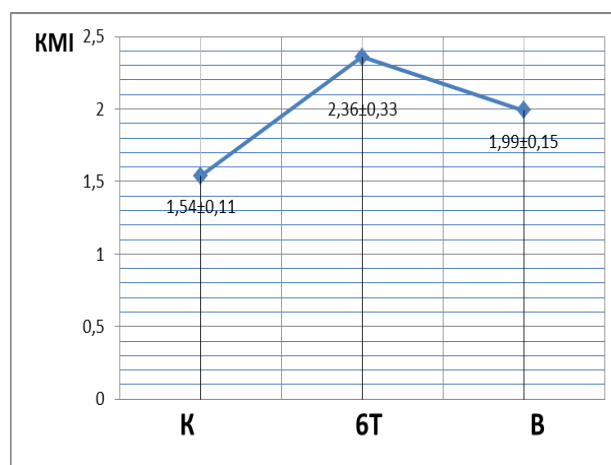


Рис. 2. Динаміка змін кірково-мозкового індексу тимуса білих щурів-самців після шеститижневого впливу налбуфіну та через 1 тиждень після його відміни. К – інтактні тварини; 6Т – тварини через 6 тижнів впливу опіюду; В – тварини через 1 тиждень після відміни опіюду; КМІ – кірково-мозковий індекс

поступово вірогідно збільшується у 2,7 рази – від 30,71 мкм до 82,42 мкм. Через 1 тиждень після відміни препарату даний показник незначно зменшується на 2,2% – від 82,4 мкм до 80,6 мкм (табл. 2, рис. 3, 5, 6).

Таблиця 2

Динаміка змін товщини сполучнотканинної капсули тимуса білих щурів-самців після шеститижневого впливу налбуфіну та через 1 тиждень після відміни (M±m)

| Група тварин, термін введення налбуфіну | Товщина капсули, мкм |
|---|----------------------|
| Перша група – інтактні тварини | 30,71±2,03 |
| Друга група – через 6 тижнів | 82,42±2,35*** |
| Третя група – через 1 тиждень після відміни | 80,63±2,18*** |

* – p<0,05; ** – p<0,01; *** – p<0,001

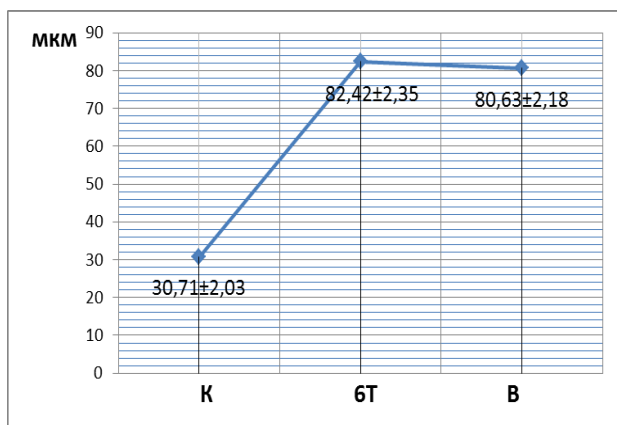


Рис. 3. Динаміка змін товщини сполучнотканинної капсули тимуса білих щурів-самців після шеститижневого впливу налбуфіну. К – інтактні тварини; 6Т – тварини через 6 тижнів впливу опіюду; В – тварини через 1 тиждень після відміни опіюду

Унаслідок впливу опіюду налбуфіну впродовж 6 тижнів показник щільності лімфоцитів на одиницю площі незначно зріс на 1,5% у кірковій речовині – від 4,56 N_{лімфоцитів}/100 мкм² до 4,63 N_{лімфоцитів}/100 мкм², та зменшився на 22% у мозковій речовині – від 1,32 N_{лімфоцитів}/100 мкм² до 1,03 N_{лімфоцитів}/100 мкм² (табл. 3, рис. 3, 5, 7).

Через 1 тиждень після відміни препарату показник щільності лімфоцитів на одиницю площі незначно зменшується у кірковій речовині (на 0,4%) – від 4,63 N_{лімфоцитів}/100 мкм² до 4,61 N_{лімфоцитів}/100 мкм², та збільшується на 5,8% у мозковій речовині – від 1,03 N_{лімфоцитів}/100 мкм² до 1,09 N_{лімфоцитів}/100 мкм² (табл. 3, рис. 3, 6, 8).

Таблиця 3

Динаміка змін щільності лімфоцитів у кірковій та мозковій речовинах тимуса білих щурів-самців після шеститижневого впливу налбуфіну та через 1 тиждень після відміни (M±m)

| Група тварин, термін введення налбуфіну | N _{лімфоцитів} /100 мкм ² у кірковій речовині | N _{лімфоцитів} /100 мкм ² у мозковій речовині |
|---|---|---|
| Перша група – інтактні тварини | 4,56±0,08 | 1,32±0,05 |
| Друга група – через 6 тижнів | 4,63±0,08 | 1,03±0,04*** |
| Третя група – через 1 тиждень після відміни | 4,61±0,09 | 1,09±0,05** |

* – p<0,05; ** – p<0,01; *** – p<0,001

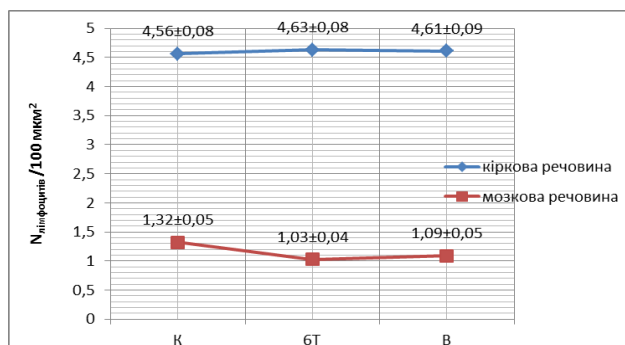


Рис. 4. Динаміка змін кількості лімфоцитів у кірковій та мозковій речовинах тимуса білих щурів-самців після шеститижневого впливу налбуфіну та через 1 тиждень після його відміни. К – перша група, інтактні тварини; 6Т – друга група, тварини через 6 тижнів впливу опіюду; В – третя група, тварини через 1 тиждень після відміни опіюду

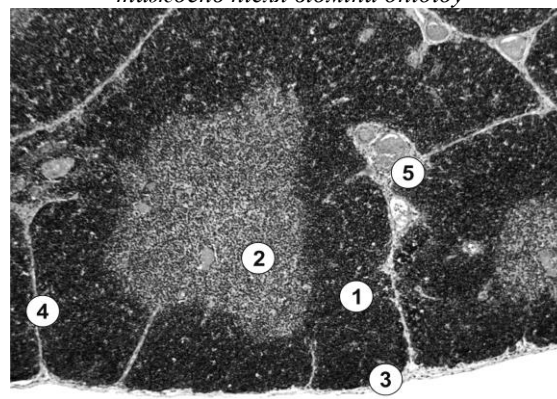


Рис. 5. Мікроскопічні зміни кіркової та мозкової речовин часточки загруднинної залози білих щурів-самців після шеститижневого впливу налбуфіну: збільшена відносна площа кіркової речовини (1), зменшена відносна площа мозкової речовини (2), потовщена капсула (3) та кіркові перегородки (4), повнокровні і розширені кровоносні судини (5). Забарвлення гематоксиліном і еозином. Збільшення: об. x10; ок. x8

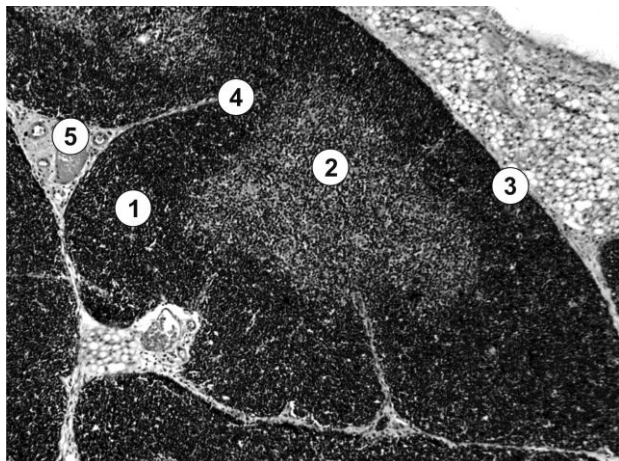


Рис. 6. Мікроскопічна організація тимуса білих щурів-самців через 1 тиждень після відміни налбуфіну: збільшена відносна площа кіркової речовини (1), зменшена відносна площа мозкової речовини (2), потовщена капсула (3) та кіркові перегородки (4), повнокровні і розширені кровоносні судини (5). Забарвлення гематоксиліном і еозином. Збільшення: об. x10; ок. x8

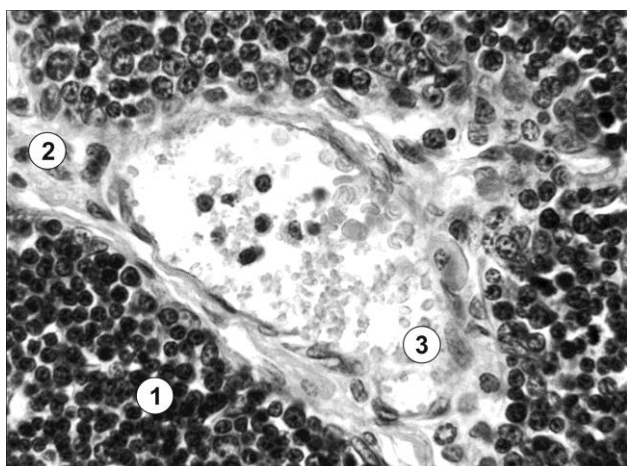


Рис. 7. Мікроскопічні зміни кіркової речовини часточки загруднинної залози білих щурів-самців після шеститижневого впливу налбуфіну: збільшення щільності тимоцитів (1) у кірковій речовині часточки тимуса; потовщення кіркової перегородки (2); повнокровні і розширені кровоносні судини (3). Забарвлення гематоксиліном і еозином. Збільшення: об. x40; ок. x15

Розширені і кровонаповнені судини описано за довготривалим впливом на деякі органи (язик, шкіру, очне яблуко) налбуфіну [3, 4, 8]. Через 6

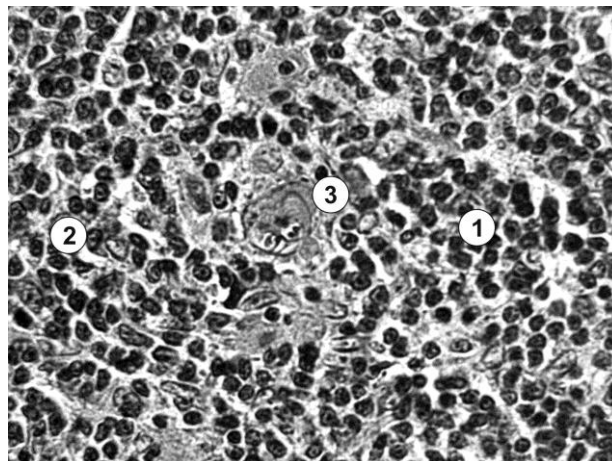


Рис. 8. Мікроскопічні зміни тимуса білих щурів-самців через 1 тиждень після відміни налбуфіну: зменшення щільності тимоцитів (1) у мозковій речовині (2) часточки; 3 – ретикулоепітеліоцити. Забарвлення гематоксиліном і еозином. Збільшення: об. x40; ок. x15

тижнів дії налбуфіну в експерименті в судинній оболонці очного яблука теж виявлено пухко розміщені волокна сполучної тканини, спостерігався набряк і склероз [5, 6].

Висновки. 1. Після шеститижневого впливу опію на організм щура, в порівнянні з контрольною групою інтактних тварин, в тимусі експериментальних тварин виявлено збільшення відносної площі кіркової речовини часточок тимуса на 9,6%, зменшення відносної площі мозкової речовини часточок тимуса 9,5%, зростання кірково-мозкового індексу часточок тимуса в 1,5 рази, збільшення товщини капсули тимуса в 2,7 рази, збільшення щільності лімфоцитів у кірковій речовині часточок тимуса на 1,5%, зменшення щільності лімфоцитів у мозковій речовині часточок тимуса на 22%. Це свідчить про те, що в часточках загруднинної залози відбувається компенсаторно-приспосувальна фаза процесу. 2. Через 1 тиждень після відміни препарату всі показники змінюються не значно, що свідчить про незворотні зміни структури органа, що призвело до гіпофункції органа.

Перспективи подальших досліджень. Визначити макроскопічні зміни загруднинної залози за довготривалим впливом опію.

Список використаної літератури

1. Зріз наркологічної ситуації в Україні (дані 2010 року) / А.М. Вієвський, М.П. Жданов, С.В. Сидяк [та ін.]. – К.: Український медичний та моніторинговий центр з алкоголю та наркотиків МОЗ України, 2011. – 22 с.
2. Давидович О.В. Фармакотерапія болювого синдрому / О.В. Давидович, В.С. Копча, К.О. Маслій // Рациональная фармакотерапия. – 2011. – № 4 (21). – С. 66-68.
3. Мікроструктурні зміни в язичці, викликані впливом малих доз опію протягом 42-х і 56-ти діб (експериментальне дослідження) / І.О. Онисько, Р.М. Онисько, А.П. Король [та ін.] // Вісн. морфолог. – 2013. – Т. 19, № 2. – С. 280-285.
4. Онисько І.О. Зміни на світлооптичному рівні у структурах язика, які спровоковані впливом малих

доз опіоїду протягом 14-ти і 28-ми діб / І.О. Онисько, Р.М. Онисько // *Експериментал. та клін. фізіолог. і біохімія.* – 2013. – № 3. – С. 20-25. 5. Підвальна У.Є. Структурні особливості судинної оболонки очного яблука за умов довготривалого опіоїдного впливу в експерименті / У.Є. Підвальна // *Вісн. української медичної стоматологічної академії “Актуальні проблеми сучасної медицини”.* – 2014. – Т. 14, Вип. 4(48). – С. 209-212. 6. Підвальна У.Є. Морфологічне підґрунтя безпечного застосування налбуфіну на прикладі судинної оболонки очного яблука / У.Є. Підвальна // *Експериментал. і клін. мед.* – 2014. – № 3(64). – С. 117-120. 7. Дісковський І.С. Особливості мікроструктури шкіри щура за умов впливу опіоїду / І.С. Дісковський // *Експериментал. і клін. мед.* – 2014. – № 3(64). – С. 61-64. 8. Матеюк-Вацеба Л.Р. Ультроструктурні зміни шкіри щурів при довготривалому впливі опіоїду / Л.Р. Матеюк-Вацеба, І.С. Дісковський // *Вісн. української медичної стоматологічної академії “Актуальні проблеми сучасної медицини”.* – 2014. – Т. 14, Вип. 4(48). – С. 205-208. 9. Зінько А.В. Кровоносне русло променистого вінця щура в нормі та за умов довготривалого впливу опіоїду / А.В. Зінько // *Запорозький мед. ж.* – 2015. – № 3(90). – С. 78-81. 10. Зінько А.В. Вплив опіоїду на ультроструктуру променистого вінця кінцевого мозку в експерименті / А.В. Зінько, Л.Р. Матеюк-Вацеба // *Світ мед. та біолог.* – 2014. – № 4(47). – С. 127-130. 11. Бекесевич А.М. Морфологічні особливості структури кори мозочка щура в нормі та за умов тривалого впливу опіоїду / А.М. Бекесевич // *Запорозький мед. ж.* – 2015. – № 3(90). – С. 82-85. 12. Бекесевич А.М. Морфометричний аналіз ангіоархітекτονіки кори мозочка за умов впливу опіоїду / А.М. Бекесевич // *Світ мед. та біолог.* – 2014. – № 4(46). – С. 68-71. 13. Попик П.М. Морфологічні зміни судин підшлункової залози при перитоніті, спричиненому введенням налбуфіну в експерименті / П.М. Попик // *Вісн. морфолог.* – 2014. – Т. 20, № 1. – С. 170-172. 14. Пат. 76564 Укрaina, МПК Ф 61 К 31/00 Спосіб моделювання фізичної опіоїдної залежності у щурів / заявники: Онисько Р.М., Пальтов Є.В., Фік В.Б., Вільхова І.В., Кривко Ю.Я., Якимів Н.Я., Фітькало О.С.; патенто власник: Львівський національний медичний університет імені Данила Галицького. – № u201207124; заявл. 12.06.2012; опубл. 10.01.2013. Бюл. № 1.

МИКРОСКОПИЧЕСКИЕ ИЗМЕНЕНИЯ ТИМУСА КРЫС ПОСЛЕ ДОЛГОВРЕМЕННОГО ВЛИЯНИЯ ОПИОИДОВ

Резюме. В данной статье приведены данные по структурным изменениям компонентов частиц вилочковой железы (тимуса) белых крыс в условиях длительного воздействия на организм налбуфина, а именно в течение 6 недель, а также через 1 неделю после его отмены. Показано динамику изменений относительных площадей коркового и мозгового веществ, корково-мозгового индекса, толщины соединительнотканной капсулы, плотности лимфоцитов на единицу площади в корковом и мозговом веществах тимуса белых крыс-самцов репродуктивного возраста (1,5-3,5-месячных). В долях тимуса выявлено увеличение относительной площади коры, уменьшение относительной площади мозгового вещества, рост корково-мозгового индекса, увеличение толщины капсулы, увеличение плотности лимфоцитов в корковом веществе, уменьшение плотности лимфоцитов в мозговом веществе. Через одну неделю после отмены препарата, возвращения значений показателей к норме не происходит, что свидетельствует о необратимом влиянии препарата на структуру органа.

Ключевые слова: вилочковая железа (тимус), доля, анальгетик, налбуфин.

MICROSCOPIC CHANGES OF THE THYMUS IN RATS AFTER A LONG TERM EFFECT OF OPIOIDS

Abstract. The article presents data on the structural changes in the components of thymus particles in white rats under long-term effects of nalbuphine on the body within 6 weeks and 1 week after withdrawal. Dynamics of changes in the relative areas of the cortex and medulla, cortical-cerebral index, the thickness of the connective tissue capsule, lymphocyte density per unit of the area in the cortex and medulla of the thymus of white male rats of reproductive age (1,5-3,5-month).

In the lobes of the thymus an increase of a relative area of the cortex is found, reducing a relative area of the medulla, cerebral cortical-growth index, increasing the thickness of the capsule, increasing the density of lymphocytes in the cortex, reducing the density of lymphocytes in the marrow. One week after withdrawal of the drug the values do not return to the norm which is indicative of irreversible effects on the structure of the body.

Key words: thymus, lobe, analgesic, nalbuphine.

Uzhhorod National University (Uzhhorod)

Надійшла 21.03.2016 р.

Рецензент – проф. Олійник І.Ю. (Чернівці)