

УДК 611.451+611.441]:616.45-001.1/3

А.А. Ходоровська, Г.М. Чернікова, В.М. Ходоровський*Кафедра гістології, цитології та ембріології (в.о. зав. – д.м.н. О.В. Цигикало)**ВДНЗ України “Буковинський державний медичний університет”, м. Чернівці*

МОРФОФУНКЦІОНАЛЬНІ ЗМІНИ НАДНИРКОВИХ ЗАЛОЗ ТА МОРФОЛОГІЧНА БУДОВА ЩИТОПОДІБНОЇ ЗАЛОЗИ ЗА УМОВ СТРЕСУ

Резюме. Вивчено глюкокортикоїдну функцію надниркової залози та морфологічні зміни щитоподібної залози щурів в умовах іммобілізаційного стресу. Показано, що при стресі вміст кортизолу збільшується та відбувається зміна висоти тиреоїдного епітелію з явищами його десквамації.

Ключові слова: надниркова залоза, кортизол, щитоподібна залоза, стрес, морфологія.

Провідну роль у фізіологічній відповіді на стресову реакцію відіграє активація гіпоталамо-гіпофізарно-надниркової системи. Доведено, що при тривалому впливі стресорного фактора відбувається підвищення глюкокортикоїдної функції кори надниркових залоз, що вказує на глибоку перебудову гормонопродукувальної регуляції метаболізму, та, в першу чергу, гіпертрофію кіркової речовини надниркової залози [1-3]. Основою розвитку патологічних станів під час стресу є тривалий вплив гормонів, які беруть участь у формуванні стресової реакції і викликають порушення в обміні ліпідів, вуглеводів та електролітів [4]. Досягнуті певні успіхи у з'ясуванні значення гіпофіз-надниркової системи при стресі [5], однак зміни метаболізму та функції інших відділів нейроендокринної системи, зокрема системи гіпоталамус-аденогіпофіз-щитоподібна залоза, вивчені недостатньо. У літературі є повідомлення про морфофункціональні зміни щитоподібної залози в умовах стресу, але вони мають суперечливий характер [6].

Мета дослідження: з'ясувати морфофункціональні зміни надниркових залоз та морфологічні особливості щитоподібної залози в умовах іммобілізаційного стресу.

Матеріал і методи. Експериментальні дослідження були проведені на 14-ти білих статевозрілих щурах-самцях з вихідною масою тіла 100-150 г. Тварини знаходилися на стандартному раціоні у приміщенні віварію за кімнатної температури з вільним доступом до їжі та води. Дослідження проведені взимку (світловий режим 12 год світло : 12 год темрява). Тварини були розподілені на 2 експериментальні групи по 7 осо-

бин у кожній. 1 група – контрольна; 2 група – тварини, які підлягали дії стресу. Стрес моделювали шляхом 1-годинної іммобілізації тварин у пластикових клітках. Дослідних тварин виводили з експерименту шляхом декапітації під ефірним наркозом. Виділяли надниркову та щитоподібну залози, фіксували їх у 10%-ному розчині формаліну впродовж 3 діб з наступною заливкою у парафін. Виготовляли гістологічні зрізи товщиною 5 ± 1 мкм, забарвлювали гематоксилін-еозином та вивчали під мікроскопом “Біолам”. Оцінку напруженості стрес-систем оцінювали за глюкокортикоїдною функцією надниркових залоз шляхом дослідження вмісту кортизолу в плазмі крові дослідних тварин. Кров забирали після декапітації, як стабілізатор використовували гепарин. Дослідження вмісту гормону в плазмі крові виконували за допомогою імуноферментного аналізу з використанням наборів реагентів Кортизол-ИФА (ООО “Хема-Медика”, Росія).

Результати дослідження та їх обговорення. Виконані дослідження надниркових залоз на світлооптичному рівні показали, що клітини клубочкової зони кори надниркових залоз є невеликими за розмірами, у цитоплазмі містять слабо виражені секреторні гранули, які рівномірно розташовані у цитоплазмі. У паренхімі пучкової зони кіркової речовини надниркових залоз візуалізується велика кількість світлих клітин. Ядра цих клітин світлі, великі, з чітко визначеним ядрцем. Цитоплазма клітин світла і губчаста, багата на вакуолі, що свідчить про високий вміст ліпідних включень. Поряд з цим, спостерігається незначна кількість темних клітин, багатих на рибосоми, що свідчить про переважання синтезу ферментних систем, у подальшому це забезпечує стероїдогенез.

© Ходоровська А.А., Чернікова Г.М., Ходоровський В.М., 2016

Паренхіма сітчастої зони представлена світлими клітинами кулястої або кубічної форми, цитоплазма яких більш щільна та менш вакуолізована. Кількість темних клітин переважає. Строма представлена тонкою сіткою волокнистої сполучної тканини (рис. 1).

Аналіз результатів імуноферментних досліджень засвідчив, що вміст кортизолу в плазмі крові інтактних тварин становив $98,14 \pm 38,37$ нмоль/л. Дослідження гормональних паказників глюкокортикоїдної функції наднирників показали, що у тварин, які підлягали 1-годинній іммобілізації, вміст кортизолу збільшений утричі порівняно з інтактними тваринами ($p < 0,001$). Отримані результати імуноферментних досліджень вмісту кортизолу в плазмі крові у тварин, які підлягали односторонній іммобілізації, свідчать про значну активацію глюкокортикоїдної функції наднирників при іммобілізаційному стресі.

Результати світлооптичного дослідження структурної організації щитоподібної залози тварин, які знаходилися в умовах односторонньої іммобілізації показали, що паренхіма залози представлена фолікулами кулястої та овальної форми, просвіт фолікулів заповнений колоїдом, в якому міститься десквамований епітелій. Виявлено переважання епітеліоцитів призматичної форми, нерівномірність їх висоти та з явищами десквамації. У цитоплазмі тироцитів визначається вакуолізація, спостерігається тенденція до базофілії, що зумовлено, ймовірно, підвищенням вмісту РНК.

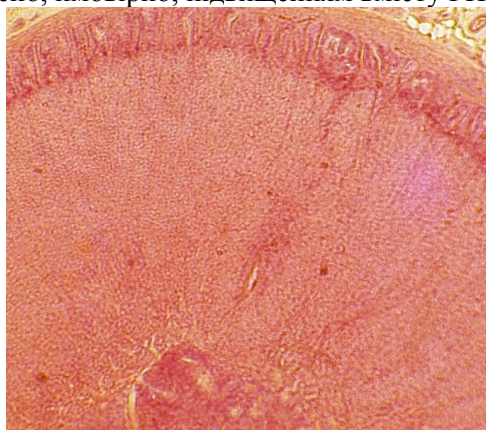


Рис. 1. Морфологічна будова надниркової залози інтактних щурів. 1 – капсула; 2 – клубочкова зона; 3 – пучкова зона; 4 – сітчаста зона. Забарвлення гематоксилін-еозином. $\times 180$

Ядра кулясто-овальної форми з нерівними контурами. Апікальна поверхня клітини нерівна, містить резорбційні вакуолі у вигляді появи простору між поверхнею клітини та колоїдом. Визначаються розлади кровообігу у вигляді явищ венозного застою (рис. 2).

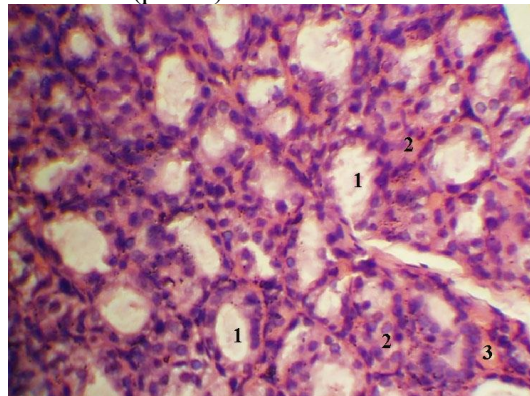


Рис. 2 Морфологічні зміни фолікулів щитоподібної залози щурів в умовах іммобілізаційного стресу: 1 – просвіт фолікула; 2 – десквамований епітелій; 3 – явища венозного застою. Забарвлення гематоксилін-еозином. $\times 300$

Отже, проведені морфологічні дослідження щитоподібної залози свідчать про істотне підвищення секреторної активності залози в умовах односторонньої іммобілізації. Результати дослідження вмісту кортизолу в плазмі крові свідчать про значну активацію глюкокортикоїдної функції наднирників при іммобілізаційному стресі.

Висновок. Морфофункціональна будова світлих клітин надниркових залоз свідчить про високий вміст ліпідних включень, а також спостерігається незначна кількість темних клітин, багатих на рибосоми, що вказує на переважання синтезу ферментних систем, в подальшому це забезпечує стероїдогенез. Збільшення вмісту кортизолу в плазмі крові засвідчує активацію однієї з гіпоталамо-гіпофізарно-надниркової стрес-системи як відповідь на іммобілізаційний стрес. При іммобілізаційному стресі зміни морфологічного стану щитоподібної залози можна розглядати як первинну активацію секреції щитоподібної залози з подальшим її виснаженням.

Перспективи подальших досліджень. Вивчення та визначення рівня вільних тиреоїдних гормонів щитоподібної залози в умовах стресу.

Список використаної літератури

1. Протасова С.В. Состояние коры надпочечников и обмен гликозаминогликанов печени крыс при длительном иммобилизационном стрессе / С.В. Протасова, Е.Г. Бутолин // *Морфологические ведомости*. – 2008. – № 3-4. – С. 199-200.
2. Морфологічна оцінка кори надниркових залоз та мінеральний склад плечових кісток експериментальних тварин в умовах стресового навантаження / В.Д. Волошин [и др.] // *Укр. мед. альманах*. – 2008. – Т. 6, № 2. – С. 78-80.
3. Морфофункциональные изменения надпочечников в ходе развития постстрессорных депрессий у крыс с активной и пассивной стратегиями приспособительного поведения / М. Семенова, В. Ракицкая, В. Шаляпина [и др.] // *Рос. физиолог. ж. им. И.М.*

Сеченова. – 2005. – Т. 91, № 5. – С. 551-557. 4. Морфофункциональные изменения щитовидной железы у лабораторных животных при действии холода / В.Г. Селятицкая, С.В. Одинцов, Л.А. Обухова [и др.] // Пробл. эндокринолог. – 1998. – Т. 44, № 4. – С. 40-42. 5. Шафиркин А.В. Компенсаторные резервы организма и здоровье населения в условиях хронических антропогенных воздействий и длительного психоэмоционального стресса / А.В. Шафиркин // Физиология человека. – 2003. – Т. 29, № 6. – С. 12-22. 6. Функциональная активность гипофизарно-тиреодной системы в динамике иммобилизационного стресса у крыс при применении биокультуральных препаратов женьшеня / Д. Молоковський, В. Николаев, В. Давыдов, И. Амбросас // Вестн. Санкт-Петербургской гос. мед. академии им. И.И. Мечникова. – 2004. – № 1. – С. 148-151.

МОРФОФУНКЦИОНАЛЬНЫЕ ИЗМЕНЕНИЯ НАДПОЧЕЧНИКОВ И МОРФОЛОГИЧЕСКОЕ СТРОЕНИЕ ЩИТОВИДНОЙ ЖЕЛЕЗЫ В УСЛОВИЯХ СТРЕССА

Резюме. Изучено глюкокортикоидную функцию надпочечной железы и морфологические изменения щитовидной железы крыс в условиях иммобилизационного стресса. Показано, что при стрессе увеличивается содержание кортизола и происходит изменение высоты тиреоидного эпителия с явлениями его десквамации.

Ключевые слова: надпочечная железа, кортизол, щитовидная железа, стресс, морфология.

MORFOFUNCTIONAL CHANGES OF THE ADRENAL GLANDS AND MORPHOLOGICAL STRUCTURE OF THE THYROID GLAND UNDER CONDITIONS OF STRESS

Abstract. Glucocorticoid functions of rats' adrenal gland and morphological changes of the rats' thyroid gland under conditions of the immobilizing stress are studied. Cortisol content was found to increase during stress and changes of the thyroid epithelium with its desquamation found.

Key words: adrenal gland, cortisol, thyroid gland, stress, morphology.

State Higher Educational Establishment in Ukraine
“Bukovinian State Medical University” (Chernivtsi)

Надійшла 18.04.2016 р.
Рецензент – проф. Олійник І.Ю. (Чернівці)