

УДК 611.41:615.348:599.323.4

І.В. Булько*Кафедра анатомії людини (зав. – доц. В.О. Тихолаз) Вінницький національний медичний університет імені М.І. Пирогова*

СТРУКТУРНІ РЕАКЦІЇ ПУЛЬПИ СЕЛЕЗІНКИ НА ДІЮ НОВОГО КРОВОЗАМІННИКА НАЕС-LX-5%

Резюме. В експерименті на щурах вивчені структурні зміни селезінки при дії нового колоїдно-гіперосмолярного інфузійного розчину НАЕС-LX-5% протягом 30 діб.

Встановлено морфологічні зміни структурних компонентів селезінки інтактних щурів у віддалений період при введенні в організм кровозамінника НАЕС-LX-5%. Реакція пульпи селезінки на 30-ту добу характеризується ознаками повнокрів'я червоної пульпи, активацією В-залежних ділянок у лімфатичних утвореннях білої пульпи та її періартеріальних зон, збудженням фагоцитарної активності макрофагів і значним розширенням маргінальних зон лімфатичних утворень, в основному за рахунок зростання елементів, що забезпечують фільтраційні властивості селезінки. Встановлено, що компенсаторно поживається мієлопоез.

Ключові слова: селезінка, морфологічні зміни, НАЕС-LX-5%.

Поєднання позитивних якостей гіперосмолярної кристалоїдної складової з низькомолекулярним тетракрохмалем відбулося при створенні нового колоїдно-гіперосмолярного інфузійного розчину під лабораторним кодом НАЕС-LX-5%. У ДУ „Інститут патології крові та трансфузійної медицини” НАМН України (м. Львів) розроблено новий комбінований інфузійний розчин НАЕСLX-5%. Препарат як колоїдну основу містить полі(0-2-гідроксиетил)крохмало (середня молекулярна маса становить 130 000 Дальтон, ступінь молекулярного заміщення 0,4) – 5%, а також багатоатомний спирт ксилітол – 5%, залужнювальний компонент натрію лактат – 1,5%, натрію хлорид – 0,8%, калію хлорид – 0,03%, кальцію хлорид – 0,02%, магнію хлорид – 0,01%. Іонний склад розчину має таку структуру: Na^+ – 270,7 ммоль/л, K^+ – 4,0 ммоль/л, Ca^{++} – 1,8 ммоль/л, Mg^{++} – 1,1 ммоль/л, Cl^- – 146,6 ммоль/л, $\text{CH}_3\text{CH}(\text{OH})\text{COO}^-$ – 133,8 ммоль/л. Теоретична осмолярність препарату, який підлягає дослідженню, складає 890 мосмоль/л, що в 3 рази перевищує осмолярність ізотонічного розчину NaCl та осмолярність плазми крові [1]. Розчин «Гекотон» (НАЕС-LX5%) використовується на догоспітальному та ранньому госпітальному етапах лікування потерпілих з поєднаною травмою [2]. Сьогодні, за даними літератури, ще залишається відкритим питання оцінки співвідношення ризик/користь препаратів на основі гідроксиетилкрохмалу при різних патологічних станах, що супроводжуються

ендоінтоксикацією [3]. Водночас препарати на основі гідроксиетилкрохмалу залишаються базовими препаратами при лікуванні гіповолемічних станів як у військовій медицині, так і у цивільних клініках. В експерименті на кролях на моделі токсичного гепатиту, який викликаний проведенням підшкірних ін'єкцій чотирихлористого вуглецю, застосування розчину НАЕС-LX-5 % в дозі 10 мл/кг маси тіла виявляло наявність значних дезінтоксикаційних властивостей препарату [4]. Значний інтерес становлять експериментальні дослідження з вивчення його можливих позитивних чи негативних впливів на структурні зміни селезінки як периферійного органа імунної системи при довгостроковому введенні протягом місяця. Органи імунної системи відіграють провідну роль у формуванні імунітету. Розвиток клітинної та гуморальної імунної відповіді відбувається у периферійних імунних органах (селезінка, лімфатичні вузли) [5].

Мета дослідження: вивчити вплив внутрішньовенного введення препарату НАЕС-LX-5% на структурні зміни селезінки при довготривалому введенні препарату.

Матеріал і методи. Експериментальні дослідження були виконані на 32 нелінійних щурах обох статей масою 160-170 г. Під час роботи з лабораторними тваринами дотримувались рекомендацій Європейської комісії щодо проведення медико-біологічних досліджень з використанням тварин та методичними рекомендаціями Дер-

жвав-ного фармакологічного центру МОЗ України. Досліди проводились з урахуванням "Правил доклиническої оцінки безпеки фармакологічних засобів (GLP)". Дослідження здійснювали в лабораторії кафедри фармакології ВНМУ, сертифікованої ДФЦ МОЗУ.

У групі № 1 (контрольна група – 8 тварин) перебували щури, яким протягом 5-6 хвилин проводили внутрішньовенну інфузію в нижню порожнисту вену 0,9 % розчину NaCl у дозі 10 мл/кг, для чого виконували катетеризацію стежкової вени та з просуванням катетера до нижньої порожнистої вени. Катетер, встановлений у стежковій вені, підшивався під шкіру, його просвіт по всій довжині заповнювався титрованим розчином гепарину (0,1 мл гепарину на 10 мл 0,9 % розчину NaCl) після кожного введення речовин.

У групі № 2 були щури, яким протягом 5-6 хвилин проводили внутрішньовенну інфузію в нижню порожнисту вену розчину НАЕС-LX-5 % у дозі 10 мл/кг. Інфузії виконувались раз на добу.

Катетеризацію магістральних судин здійснювали в умовах пропофолового наркозу 60 мг/кг внутрішньоочеревинно.

Евтаназію щурів проводили шляхом передозування пропофолу через 30 днів після початку введення нового колоїдно-гіперосмолярного інфузійного розчину НАЕС-LX-5%.

Для гістологічного дослідження фрагменти селезінки фіксували в 10% розчині нейтрального формаліну, промивали в проточній воді зневоднювали в батареї спиртових розчинів зростаючої концентрації та заключали в парапласт. Зрізи мали товщину 3-5 мкм. Виготовляли на ротаційному мікротомі, забарвлювали гематоксилін еозином та за Ван-Гізон. Мікроскопічні дослідження проводили на 30 добу. Гістологічні препарати досліджували у світловому мікроскопі OLYMPUS BH-2 з використанням об'єктивів x10 та x40, окуляра x10.

Результати дослідження та їх обговорення.

У щурів першої (контрольної) групи на 30 добу добре визначається представництво білої і червоної пульпи. Виявлено помірне наповнення лімфоцитами періартеріальної зони, слабку контрастність у вузлику світлої та мантийної зон. Остання на більшій частині периметра фактично не помітна, відзначається слабка повнокрів'я синусоїдних капілярів маргінальної зони. Червона пульпа мала звичайний вигляд. У селезінці контрольних щурів у білій пульпі добре помітні реактивні центри, мантийна зона – не скрізь.

Попереднє дослідження наслідків щоденного, впродовж місяця, введення щурам лікувальної дози НАЕС, щодо реакції на лікувальний препарат саме пульпарних структур селезінки, показало такі характеристики їх морфофункціональ-

ного стану. Червона пульпа, з її ретикулярною основою та синусоїдними судинами, повнокровна. Це помітно на усій площі досліджуваних, забарвлених гематоксилін-еозином, гістологічних зрізах селезінки різних щурів цієї серії експерименту серед утворень білої пульпи. Полями повнокрів'я оточені клітини лімфоїдного та міелоїдного ряду, тяжі Білрота, вузлики білої пульпи (рис. 1). Останні не скрізь однакові: в залежності від рівня площини зрізу в них виявляються вужчі або ширші за діаметром світлі реактивні центри та неоднакові за цитогенністю періартеріальні Т-залежні зони (рис. 1).

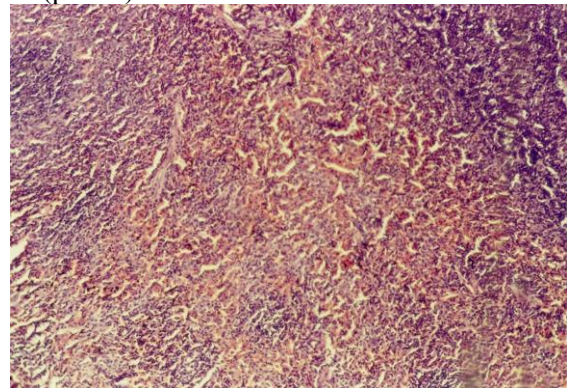


Рис. 1. Повнокрівна червона пульпа селезінки, серед утворень білої пульпи. Дослідження впливу НАЕС, 30 доба. Забарвлення гематоксилін-еозином, 3б. ×100

На великому збільшенні мікроскопа, в тому ж мікропрепараті, у світловому реактивному центрі помітні малі та великі, світлі і темні лімфоцити, лімфобласти, макрофаги (справа); далі, у вузькій мантийній зоні – переважно малі темні лімфоцити; у маргінальній зоні – макрофаги (в тому числі гіпертрофовані), плазмобласти, плазмоцити, сегментоядерні лейкоцити.

Періартеріальні Т-залежні зони в лімфоїдних вузликах насичені Т-лімфоцитами; серед них наявні гіпертрофовані активні макрофаги. Загалом функціонально відповідний стан такої зони в утвореннях білої пульпи (рис. 2).

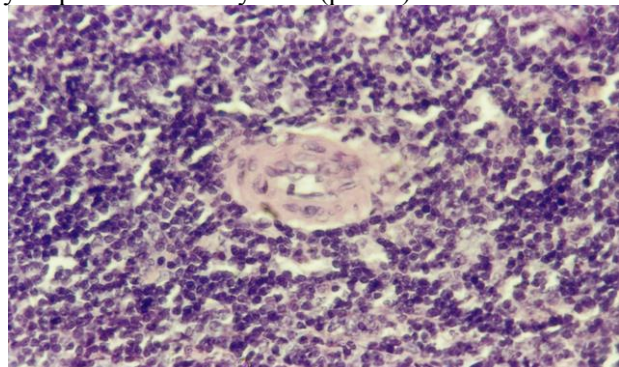


Рис. 2. Періартеріальна зона лімфоїдного вузлика з багатим забезпеченням її Т-лімфоцитами. Дослідження впливу НАЕС, 30 доба. Забарвлення гематоксилін – еозином, 3б.: ×400

У різних полях зору в гістологічних препаратах мікроскопічно не послаблюється ефект кровонаповнення в червоній пульпі, помічено ділянки помноження ретикулярних клітин строми. Привертає увагу розширення навколо лімфоїдних вузликів їх маргінальної зони, яку окремо опишемо далі. Подекуди виявляються незначні за площею світлі реактивні зони з повільним бластоцитозом і непомітною активацією макрофагів. Макрофаги на межі мантийної і маргінальної зони гіпертрофовані. В останній – лімфоцити, плазмоцити, гранулоцити, моноцити та переважають великі лімфоїдні вузлики з розвинутими Т-залежними периаартеріальними зонами, об'ємним світлим реактивним центром і помірно активованими макрофагами та з широкими маргінальними поясами (рис. 3).

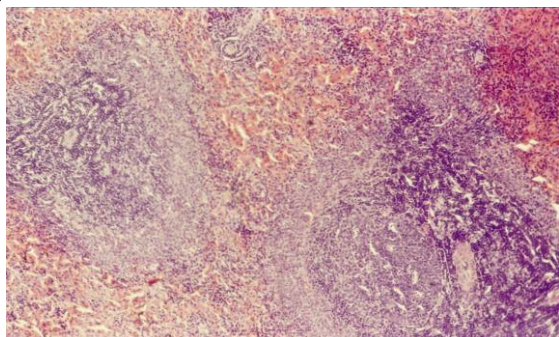


Рис. 3. Розвинута периаартеріальна лімфоїдна зона, реактивний центр, розширені маргінальні зони. Дослідження впливу НАЕС, 30 доба. Забарвлення – гематоксилін-еозин, Зб.: $\times 100$

Не полишає червоної пульпи значне кровонаповнення її як у самій ретикулярній стромі, так і в синусоїдах (рис. 4). Стають помітними селезінкові тяжі Білрота у межах червоної пульпи. Рідко виявляються поодинокі та згруповані мегакаріоцити, які свідчать про ненапружений екстрamedулярний гемопоез. Спостерігається відомий вже ефект розширення маргінальних зон в утвореннях білої пульпи (рис. 4).

У таких широких маргінальних смугах виявлялося повнокрів'я капілярної сітки, яка насичена густою присутністю клітин лімфоїдного ряду: малими темними лімфоцитами, макрофагами, вели-

кими бластними формами, плазмоцитами, зернистими лейкоцитами, моноцитами, а також клітинами, що називаються бар'єрними (barrier cells), схожими на фібробласти, ретикулярні клітини, міоепітеліальні, які значною мірою забезпечують фільтраційні властивості селезінки. У реактивному центрі вузликів та у мантийній зоні активації макрофагів або зростання їх присутності не спостерігається.

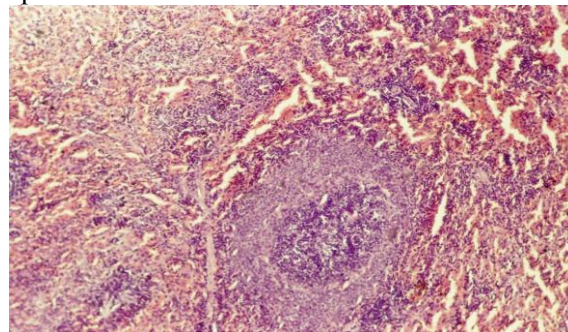


Рис. 4. Повнокрів'я селезінкових синусів; розширення маргінальної зони. Дослідження впливу НАЕС, 30 доба. Забарвлення – гематоксилін-еозин, Зб.: $\times 100$

У найближчі терміни після введення препарату (1-7 діб) курсова інфузія щурам розчину НАЕС-LX-5% у дозі 10 мл на кг не призводила до значних змін ультраструктури селезінки [6].

Висновок. Реакція пульпи селезінки інтактних щурів на введення в організм кровозамінника НАЕС на 30-ту добу характеризується ознаками повнокрів'я червоної пульпи, активацією В-залежних ділянок у лімфатичних утвореннях білої пульпи та її периаартеріальних зон, збудженням фагоцитарної активності макрофагів та значним розширенням маргінальних зон лімфатичних утворень, значною мірою за рахунок зростання елементів, що забезпечують фільтраційні властивості селезінки. Окрім цього, компенсаторно поживляється мієлопоез.

Перспективи подальших досліджень. У подальших дослідженнях доцільно вивчити компенсаторно-приспосувальні зміни селезінки після опіку шкіри II-III ступеня при використанні комплексних інфузійних колоїдно-гіперосмолярних розчинів лактопротеїну з сорбітолом і НАЕС-LX-5%.

Список використаної літератури

1. Пат. 93776 Україна МПК А 61 К 9/08, А 61 К 47/36. Комплексний колоїдно-гіперосмолярний інфузійний препарат. – Кондрацький Б.О., Новак В.Л., Кондрацький Я.Б. // Заявка № а 200908880; заявл. 25.08.2009; опубл. 10.03.2011, Бюл. № 5. 2. Пенкальський О.О. Сучасні підходи до проведення інфузійно-трансфузійної терапії на догоспітальному етапі / О.О. Пенкальський, Г.Г. Роцін, А.В. Вершигора [та ін.] // IV Міжнародний медичний конгрес «Впровадження сучасних досягнень медичної науки у практику охорони здоров'я України»: тези доповідей (Київ, 15-17 квітня 2015). – 2015. – С. 106. 3. Кондрацький Я.Б. Токсикологічна характеристика нового колоїдно-гіперосмолярного інфузійного розчину / Я.Б. Кондрацький // Гематологія і переливання крові: міжвідомчий збірник. – К., 2014. – Випуск 37. – С. 284-293. 4. Вплив нового інфузійного препарату НАЕС-LX-5% на перебіг експериментального токсичного гепатиту / Б.О. Кондрацький, В.Л. Новак, Я.Б. Кондрацький [та ін.] // Експериментальна

та клінічна фізіологія і біохімія. – 2015. – № 2. – С. 19-27. 5. Вершигора А.Ю. Імунологія / А.Ю. Вершигора, Є.У. Пастер, Д.В. Колибо [та ін.]: за заг. ред. Є. У. Пастер. – К.: Вища школа, 2005. – 599 с. 6. Гумінський Ю.Й. Ультраструктура селезінки щурів при інфузії колоїдно-гіперосмолярними розчинами / Ю.Й. Гумінський, Н.П. Бебешко // *Biomedical and Biosocial Anthropology*. – 2012. – № 19. – С. 114-118.

СТРУКТУРНЫЕ РЕАКЦИИ ПУЛЬПЫ СЕЛЕЗЕНКИ НА ДЕЙСТВИЕ НОВОГО КРОВЕЗАМЕНИТЕЛЕЙ HAES-LX-5%

Резюме. В эксперименте на крысах изучены структурные изменения селезенки при действии нового коллоидно-гиперосмолярного инфузионного раствора HAES-LX-5% в течение 30 суток. Установлены морфологические изменения структурных компонентов селезенки интактных крыс в отдаленный период при введении в организм кровезаменителя HAES-LX-5%. Реакция пульпы селезенки на 30-е сутки характеризуется признаками полнокровия красной пульпы, активацией В-зависимых участков в лимфатических образованиях белой пульпы и ее периартериальных зон, возбуждением фагоцитарной активности макрофагов и незначительным расширением маргинальных зон лимфатических образований, в значительной степени за счет роста элементов, обеспечивающих фильтрационные свойства селезенки. Установлено, что компенсаторно активируется миелопоэз.

Ключевые слова: селезенка, морфологические изменения, HAES-LX-5%.

STRUCTURAL REACTIONS OF THE SPLEEN PULP TO THE EFFECT OF THE NEW BLOOD SUBSTITUTE HAES-LX-5%

Abstract. In the experiment on rats structural changes of the spleen under the action of the new colloid-hyperosmolar infusion of HAES-LX-5% solution within 30 days have been studied. Morphological changes of the spleen structural components of intact rats in a remote period after the injection of substitute NAES-LX-5% have been detected. The reaction of the spleen pulp on the 30th day is characterized by the signs of plethora of the red pulp, activation B-dependent areas in the lymph formations of the white pulp and its periarterial zones, stimulation of phagocytic activity of macrophages and inconsiderable expansion of lymph formations marginal zones, mostly due to the growth of elements that provide filtration properties of the spleen. Myelopoiesis has been found to be activated compensatory.

Key words: spleen, morphological changes, HAES-LX-5%.

Vinnitsa National Medical University M.I. Pyrogov (Vinnitsa)

Надійшла 12.01.2016 р.
Рецензент – проф. Макар Б.Г. (Чернівці)