

УДК 616-001.4-085.33+615.246.2

В.П. Польовий, Р.І. Сидорчук, Г.С. Кучурян, А.С. Паляниця

Кафедра загальної хірургії (зав. – проф. В.П. Польовий)

ВДНЗ України “Буковинський державний медичний університет”, м. Чернівці

ХАРАКТЕРИСТИКА МОРФОЛОГІЧНИХ ЗМІН У ХВОРИХ НА ХРОНІЧНУ ВЕНОЗНУ НЕДОСТАТНІСТЬ, УСКЛАДНЕНУ ГНІЙНО-НЕКРОТИЧНИМИ ПРОЦЕСАМИ М'ЯКИХ ТКАНИН

Резюме. Місцеве лікування гнійно-некротичних процесів м'яких тканин залишається вкрай складним завданням, особливо у випадку обтяження загального стану хворих дисметаболічними порушеннями, у тому числі на тлі цукрового діабету, порушення гемоциркуляції, дії інших факторів, що пригнічують регенеративні та репаративні процеси, сприяють розвитку інфекції. Метою роботи є дослідити морфологічні зміни гнійно-некротичних процесів м'яких тканин при використанні місцевого сорбенту “Гентаксан”. Під час проведення досліджень виявлено, що в дослідній і контрольній групах гістологічно визначається зменшення набряку, клітинної інфільтрації, мікроциркуляторних розладів у крайовій ділянці рани в динаміці лікування. При використанні місцевого сорбенту “Гентаксан” і препарату “Актовегін”, на відміну від контрольної групи, зменшується тривалість фази ексудації, активніше відбувається зменшення ранової поверхні й утворення нової грануляційної тканини ($p < 0,05$), відсутні вогнища деструкції і лізису новоутвореного епітелію.

Ключові слова: гнійно-некротичний процес, хронічна венозна недостатність, морфологічні зміни, місцевий сорбент.

Лікування та профілактика гнійно-запальних захворювань м'яких тканин та післяопераційних гнійно-запальних захворювань залишається однією з найбільш актуальних проблем хірургії [1-4]. Місцеве лікування гнійно-некротичних процесів м'яких тканин залишається вкрай тяжким завданням, особливо у випадку обтяження загального стану хворих дисметаболічними порушеннями, у тому числі на тлі цукрового діабету, порушення гемоциркуляції, дії інших факторів, що пригнічують регенеративні та репаративні процеси, сприяють розвитку інфекції [5]. Відомо, що найбільш потужне місцеве лікування хворих із гнійно-некротичними процесами м'яких тканин (ГНПМТ) втрачає свою ефективність, якщо воно не поєднується з технологіями, що сприяють очищенню гнійної рани та створюють сприятливі для регенераторних процесів умови [6-8]. У зв'язку з цим актуальною є розробка засобів для місцевого лікування, які мали б некролітичні, сорбційні та антибактеріальні властивості.

Мета роботи: дослідити морфологічні зміни гнійно-некротичних процесів м'яких тканин при використанні місцевого сорбенту “Гентаксан”.

Матеріал і методи. Об'єктом дослідження є біоптати крайової ділянки ран шкіри при гнійно-некротичних процесах м'яких тканин у хворих на хронічну венозну недостатність. Проведено комплексне патоморфологічне дослідження біопсійного матеріалу в 215 випадках хірургічного лікування ГНПМТ. Основну групу становили 120 (55,8%) хворих, яким одночасно із загальноприйнятим лікуванням місцево застосовували у фазу ексудації препарати “Гентаксан”, а також препарат “Актовегін” у фазу грануляції. Контрольну групу становили 95 (44,2%) пацієнтів, яким поряд з загальноприйнятим лікуванням місцево застосовувалися розчин “Декасан” та мазь “Левомеколь”. Обидві групи не вирізнялися суттєво за віковим і статевим складом. Загальне лікування в обох групах було однаковим. Дотримано вимог біоетики, всі хворі підписували формуляри інформованої згоди на участь у дослідженні.

Для оцінки еволюції ранового процесу в усіх хворих вивчали динаміку зменшення ранової поверхні і утворення нової грануляційної тканини, проводився патоморфологічний моніторинг перебігу ранового процесу. Для вивчення динаміки зме-

нення площі рани і динаміки утворення грануляційної тканини користувалися методикою М.І. Кузіна [9].

Гістологічні зрізи вивчали, аналізували і фотографували за допомогою системи аналізу зображень на базі комп'ютера, що складається зі світлового мікроскопа *Olympus CX-21* і цифрової фотокамери *Olympus C 450*. Застосовано комплекс гістометричних досліджень. Обчислювали показники об'ємної щільності незворотно ушкоджених тканин, набрякової рідини, судинно-капілярного русла, лейкоцитарної інфільтрації волокнистої, епітеліальної, м'язової і жирової тканин.

Виміри проводили за допомогою комп'ютерної системи аналізу зображень *Image Tools 2.1.2*. Статистичну обробку результатів здійснювали методами варіаційної статистики за допомогою програмного пакету *Statistica 7.0* в операційному середовищі *Windows 7*.

Результати дослідження та їх обговорення.

Біоптати країв рани досліджували на момент поступлення хворого в стаціонар та первинного оперативного втручання, а також на 3, 6, 9 та 15 добу після початку лікування. На тлі некротичних змін виявлялися елементи грануляційної тканини у вигляді коротких тонких тяжів проліферуючих фібробластів веретеноподібної форми, що супроводжувалися капілярами; в цей же час у 61 (28,4%) хворого такі явища були відсутні. На відстані 0,1-0,3 мм від країв рани спостерігали явища регенерації епідермісу у вигляді невеликих тонких пластів новоутворених кератиноцитів.

В обох досліджених групах гістологічно визначається зменшення набряку, клітинної інфільтрації, мікроциркуляторних розладів у крайовій ділянці рани в динаміці лікування.

На 6 добу від початку лікування в біоптатах хворих основної групи була виявлена молода грануляційна тканина. Вона складалася з великої кількості судинних петель, орієнтованих перпендикулярно до ранової поверхні, і численних тяжів фібробластів (рис. 1). Тонкостінні судини розташовані рівномірно по усій грануляційній тканині, практично однакового діаметра. Судинна мережа займала $16,6 \pm 1,5\%$ регенерату. Серед фібробластів виявлялися клітини з мітозами. Набряк значно зменшився, рясної лейкоцитарної інфільтрації регенерату не спостерігали в жодному випадку. Характерною особливістю було виявлення в грануляційній тканині та в дермі прилеглої інтактної шкіри великої кількості опасистих клітин на відміну від контрольної групи, де їх було значно менше.

У цей же час у контрольній групі на 6-9 добу в ділянці ураження зберігалися набряк і нейтрофі-

льна інфільтрація тканин з поширенням некротичних змін в деяких випадках на гіподерму і прилеглі скелетні м'язи, що можна трактувати як ознаку тривалої ексудативної фази запалення (рис. 2). Мікроциркуляторні розлади виражені у формі веноулярного повнокрів'я, явищ стазу в капілярах, гемолізу еритроцитів і крайового стояння формених елементів у венах і капілярах. Судинна мережа займала $11,7 \pm 1,0\%$, проте судинні петлі нерівномірно розташовувалися і помітно відрізнялися за розмірами.

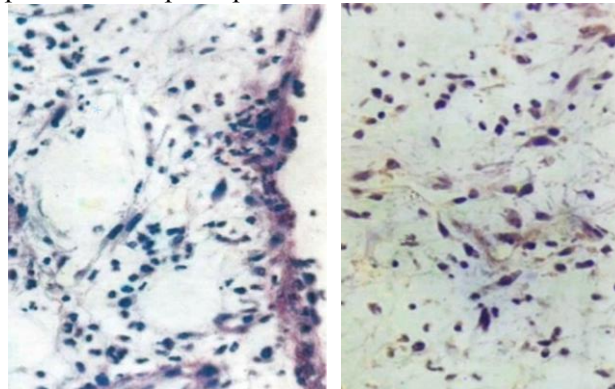


Рис. 1. Шкіра гомілки. Крайова ділянка рани. 6 доба лікування. Неоангіогенез. Формування нижньої волокнистої стромы. Забарвлення: гематоксилином та еозином, $\times 400$

Рис. 2. Шкіра гомілки. Крайова зона рани. 6 доба лікування. Неоангіогенез. Формування нижньої волокнистої стромы. Забарвлення: гематоксилином та еозином, $\times 400$

На 15 добу спостерігалася активна епітелізація ранового дефекту, причому, якщо біля краю пласта в контрольній групі було не більше 2 шарів клітин, то в основній групі – до 4 шарів. З боку збереженої шкіри наповзав новоутворений пласт, що закривав ранову поверхню. Епітелій формував характерні пласти світлих клітин з широкою цитоплазмою. У дермі можна було бачити фібробласти з мітозами (рис. 3). Слід зазначити появу в

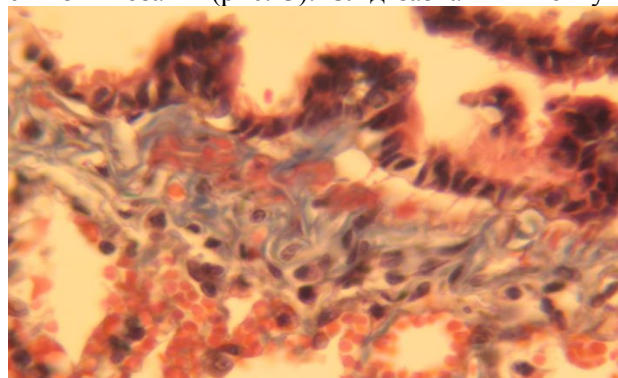


Рис. 3. Шкіра гомілки. Крайова ділянка рани. 15 доба лікування. Початкова (крайова) епітелізація. Старі грануляції з наявністю колагенових волокон. Забарвлення: трихром за Гоморі, $\times 400$

групі порівняння вогнищ деструкції і лізису новоутвореного епітелію, чого не спостерігали в основній групі. Утворення грануляційної тканини в контрольній групі порівняння йде повільно, переважно у вигляді формування неоформленої сполучної тканини, тоді як в основній групі цей процес відбувається рівномірно по всьому осередку ураження з формуванням класичних грануляцій.

Висновки. 1. При місцевому лікуванні гнійно-некротичних процесів м'яких тканин у хворих із порушенням гемоциркуляції в обох групах гістологічно визначається зменшення набряку, клітин-

ної інфільтрації, мікроциркуляторних розладів у крайовій ділянці рани в динаміці лікування.

2. При використанні місцевого сорбенту "Гентаксан" і препарату "Актовегін" зменшується тривалість фази ексудації, активніше проходить зменшення ранової поверхні і утворення нової грануляційної тканини ($p < 0,05$), відсутні вогнища деструкції і лізису новоутвореного епітелію.

Перспектива подальших досліджень. Полягає у можливості вивчення локальних змін гемостазу ранових вразень при застосуванні сорбентів.

Список використаної літератури

1. Кондратенко П.Г. Хирургическая инфекция: практическое руководство / П.Г. Кондратенко, В.В. Соболев. – Донецк: Новий світ, 2007. – 512 с.
2. Фомін П.Д. Профілактика та лікування гнійно-запальних ускладнень післяопераційних лапаротомних ран в ургентній хірургії: монографія / П.Д. Фомін, О.П. Жученко, М.Д. Желіба. – Житомир: ЖДУ ім. І. Франка, 2009. – 196 с.
3. Puri V. Trophic ulcers – Practical management guidelines / Vinita Puri, N. Venkateshwaran, Nishant Khare // *British Journal of Dermatology*. – 2012. – Vol. 45. – P. 340-351.
4. The local treatment and available dressings designed for chronic wounds / K. Skorkowska-Telichowska, M. Czemplik, A. Kulma, J. Szopa // *J. Am. Acad. Dermatol.* – 2011. – Vol. 6. – P. e1-e10.
5. Fonder M.A. Treating the chronic wound: A practical approach to the care of nonhealing wounds and wound care dressings / M.A. Fonder, G.S. Lazarus, A.J. Mamelak [et al.] // *J. Am. Acad. Dermatol.* – 2008. – Vol. 58, № 2. – P. 185-206.
6. Mekkes J.R. Causes, investigation and treatment of leg ulceration / J.R. Mekkes, M.A.M. Loots, A.C. van der Wal, J.D. Bos // *British Journal of Dermatology*. – 2003. – Vol. 148. – P. 388-401.
7. Morino R.J. Interactive Dressings and Topical Agents / R.J. Morino, N.L. Tomaselli // *Clinics in Plastic Surgery*. – 2007. – Vol. 34. – P. 643-658.
8. Біляєва О.О. Вплив апікаційних сорбентів нового покоління на результати комплексного лікування хворих з синдромом діабетичної стопи / О.О. Біляєва, В.В. Нешта, В.П. Курилович // *Клін. хірург.* – 2009. – №5. – С. 35-37.
9. Кузін М.И. Раны и раневая инфекция: Руководство для врачей, 2 изд. / М.И. Кузін, Б.М. Костюченко. – М.: Медицина. – 1991. – 592 с.

ХАРАКТЕРИСТИКА МОРФОЛОГИЧЕСКИХ ИЗМЕНЕНИЙ У БОЛЬНЫХ С ХРОНИЧЕСКОЙ ВЕНОЗНОЙ НЕДОСТАТОЧНОСТЬЮ, ОСЛОЖНЕННОЙ ГНОЙНО-НЕКРОТИЧЕСКИМИ ПРОЦЕССАМИ МЯГКИХ ТКАНЕЙ

Резюме. Местное лечение гнойно-некротических процессов мягких тканей остается крайне тяжелой задачей, особенно в случае обременения общего состояния больных дисметаболическими нарушениями, в том числе на фоне сахарного диабета, нарушения гемоциркуляции, действия других факторов, подавляющих регенеративные и репаративные процессы, которые способствуют развитию инфекции. Целью работы является исследовать морфологические изменения гнойно-некротических процессов мягких тканей при использовании местного сорбента "Гентаксан". Во время исследования обнаружено, что в опытной и контрольной группах гистологически определяется уменьшение отека, клеточной инфильтрации, микроциркуляторных расстройств в краевой

зоне раны в динамике лечения. При использовании местного сорбента «Гентаксан» и препарата «Актовегін», в отличие от контрольной группы, уменьшается продолжительность фазы эксудации, активнее происходит уменьшения раневой поверхности и образование новой грануляционной ткани ($p < 0,05$), отсутствуют очаги деструкции и лизиса вновь созданного эпителия.

Ключевые слова: гнойно-некротический процесс, хроническая венозная недостаточность, морфологические изменения, местный сорбент.

CHARACTERISTICS OF MORPHOLOGICAL CHANGES IN PATIENTS WITH CHRONIC VENOUS INSUFFICIENCY COMPLICATED BY PURULENT-NECROTIC PROCESSES OF THE SOFT TISSUES

Abstract. Local treatment of purulent necrotic processes of the soft tissues remains an extremely difficult task, especially in cases general condition of patients is complicated by various dysmetabolic disorders including against the ground of diabetes, disorders of blood circulation, the actions of other factors that inhibit regenerative and reparative processes contributing to the development of infection. The aim of the study is to investigate morphological changes of purulent necrotic processes of the soft tissues in patients using the local sorbent "Hentaksan". The study

has found in the experimental and control groups histologically determined reduction of edema, cellular infiltration, microcirculatory disorders in the marginal zone in the dynamics of wound treatment. Using local sorbent "Hentaksan" and drug "Actovegin" in contrast to the control group, the duration of exudation phase is reduced, a wound surface and formation of new granulation tissue activates ($p < 0.05$), no foci of destruction and lysis of newly formed epithelium are found.

Key words: purulent necrotic process, chronic venous insufficiency, morphological changes, local sorbent.

Bukovinian State Medical University (Chernivtsi)

Надійшла 08.09.2015 р.

Рецензент – проф. Шкварковський І.В. (Чернівці)