

УДК 611.16+611.835]:612.06-053.15

А.В. Васильчишина

*Кафедра анатомії людини імені М.Г. Туркевича (зав. – проф. Б.Г. Макар)
Буковинського державного медичного університету, м. Чернівці*

ПРОЕКЦІЙНО-СИНТОПІЧНІ ВЗАЄМОВІДНОШЕННЯ СУДИН І НЕРВІВ СІДНИЧНОЇ ДІЛЯНКИ У ПЛОДІВ ЛЮДИНИ

Резюме. В результаті проведеного дослідження у плодів людини 6-8 місяців визначені місця виходу із таза в сідничну ділянку верхнього і нижнього сідничних судинно-нервових пучків і сідничного нерва, а також встановлена їх проекція на остьово-горбову, остьово-вертлюгову і горбово-вертлюгову лінії.

Ключові слова: сіднична ділянка, проекційні лінії, анатомія, плід, людина.

У теперішній час відомо безліч варіантів компресійних невропатій. При цьому, в ділянці компресії відповідного нерва крижового сплетення, нерідко знаходять больові ущільнення чи потовщення тканин, що призводять до суттєвого звуження кістково-зв'язково-м'язових піхв, через які проходять нервово-судинні стовбури. Синдром грушоподібного м'яза виявляється не менш, ніж у 50% хворих на дискогенний попереково-крижовий радикуліт. При цьому синдромі можливо стиснення сідничного нерва між змінним грушоподібним м'язом і крижово-остьовою зв'язкою, або компресія сідничного нерва грушоподібним м'язом при проходженні нерва через м'яз – варіант розвитку сідничного нерва [1]. У науковій літературі трапляються повідомлення, присвячені компресії нервів крижового сплетення ділянки таза або вище сідничної складки в різні вікові періоди життя людини [2-4]. Проте, недостатньо уваги приділяється морфологами варіантам виходу соромітного, верхнього і нижнього сідничних судинно-нервових пучків та сідничного нерва з порожнини таза в перинатальному періоді онтогенезу людини. Для виконання лікувально-діагностичних маніпуляцій, а також оперативних втручань у сідничній ділянці необхідні точні відомості щодо проекційно-синтопічних взаємовідношень соромітного, верхнього і нижнього сідничних судинно-нервових пучків, і сідничного нерва у плодів людини різних вікових груп.

Мета дослідження: з'ясувати взаємовідношення верхнього та нижнього сідничних судинно-нервових пучків і сідничного нерва до проекційних ліній у плодів людини 6-8 місяців.

Матеріали і методи. Дослідження проведено на 34 препаратах плодів людини 186,0-310,0 мм тім'яно-куприкової довжини (ТКД). Матеріал фік-

сували в 7% розчині формаліну впродовж двох тижнів, після чого методом тонкого препарування під контролем бінокулярної лупи вивчали топографоанатомічні особливості м'язів, судин і нервів сідничної ділянки в плодів 6-8 місяців. Препарати плодів людини отримували після операцій штучного переривання вагітності, які проводилися за соціальними і медичними показаннями на базі районних та міських пологових будинків Чернівецької області. Вивчали тільки ті випадки, коли причина смерті не була пов'язана з патологією органів порожнини таза, м'язів поясу нижньої кінцівки і судинно-нервових структур сідничної ділянки. Окрім цього, для дослідження типової і варіантної анатомії верхнього і нижнього сідничних судинно-нервових пучків і сідничного нерва використані препарати плодів людини з колекції музею кафедри анатомії людини імені М.Г. Туркевича Буковинського державного медичного університету. Використані методи препарування, макромікроскопії, морфометрії, графічної зарисовки топографії судин і нервів, які виходять з таза через над- і підгрушоподібний отвори та їх відношення до проекційних ліній сідничної ділянки. Послідовність препарування м'язів, фасціально-клітковинних просторів і судинно-нервових утворень сідничної ділянки в плодів людини здійснювали за методикою, яка запропонована нами [5].

Результати досліджень та їх обговорення. При визначенні топографії судин і нервів сідничної ділянки використовують проекційні лінії, вказівки на які в доступній нам літературі недостатньо точні. У постнатальному періоді онтогенезу людини при вивченні місць виходу з таза в сідничну ділянку судин і нервів, як правило, використовують три проекційні лінії: остьово-горбову, остьово-вертлюгову та горбово-вертлюгову (рис. 1).

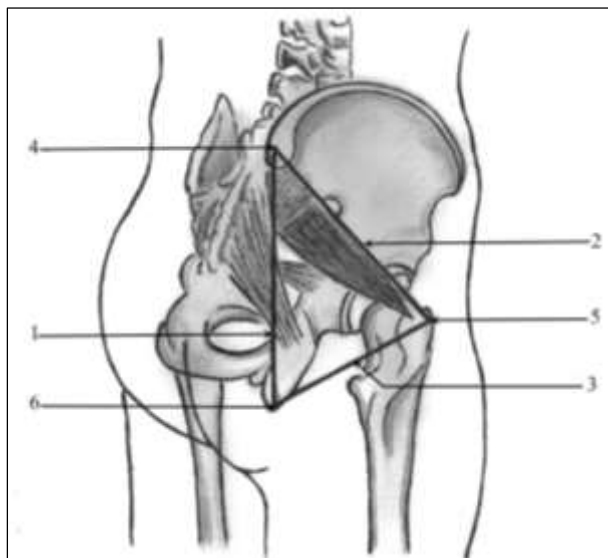


Рис. 1. Схема проєкційних ліній правої сідничної ділянки (задньобічний вигляд): 1 – остьово-горбова лінія; 2 – остьово-вертлюгова лінія; 3 – горбово-вертлюгова лінія; 4 – верхня задня клубова ость; 5 – великий вертлюг; 6 – сідничний горб.

Кістковими орієнтирами для проведення цих проєкційних ліній є: верхня задня клубова ость, сідничний горб і великий вертлюг. Слід підкреслити, що сідничний горб кульшової кістки і великий вертлюг стегнової кістки знаходяться не на одному горизонтальному рівні – великий вертлюг розміщений дещо вище. Також необхідно відзначити те, що відношення сідничних судинно-нервових пучків і сідничного нерва до різних ліній таза залежить від того, які точки сідничного горба і великого вертлюга з'єднуються між собою і з верхньою задньою клубовою остю. При цьому в літературі немає загальної думки щодо визначальних точок вищевказаних кісткових структур.

Остьово-горбову лінію (*linea spinotuberalis*) проводять від верхньої задньої клубової ості до бічного краю основи сідничного горба. Довжина цієї лінії у плодів 6 місяців становить 40,0-44,0 мм, у 7-місячних плодів – 44,5-50,0 мм, у плодів 8 місяців – 47,0-51,5 мм.

Остьово-вертлюгова лінія (*linea spino-trochanterica*) прямує від верхньої задньої клубової ості до верхівки, або бічного краю основи великого вертлюга. Висота великого вертлюга у досліджених плодів коливається від 9,0 мм до 14,8 мм. Слід зауважити, що мова йде про верхівку великого вертлюга в тому випадку, якщо він має трикутну або конусоподібну форму. У більшості (23) плодів верхівка великого вертлюга як правої, так і лівої стегнової кістки не загострена, а сплюснена або заокруглена, і тоді великому вертлюгу притаманна інша форма – овальна, прямокутна, усіченого конуса чи піраміди. Необхідно відмітити, що у плодів людини у великому вертлюзі, слід виділяти таку частину як ос-

нову. Довжина остьово-вертлюгової лінії у плодів 6 місяців дорівнює 32,0-37,0 мм, у плодів 7 місяців – 37,5-45,0 мм і у 8-місячних плодів – 39,5-47,0 мм. Горбово-вертлюгова лінія (*linea tuber-trochanterica*) з'єднує нижньоприсередній край сідничного горба з бічним краєм основи великого вертлюга. Довжина цієї лінії у плодів 6 місяців становить 20,0-23,0 мм, у 7-місячних плодів – 23,5-26,0 мм, у плодів 8 місяців – 25,0-27,5 мм.

Місце виходу верхнього сідничного судинно-нервового пучка з надгрушоподібного отвору в деяких (9) випадках прикрито верхнім краєм грушоподібного м'яза, а в окремих (5) спостереженнях – нижнім краєм середнього сідничного м'яза або відповідає проміжку між ними. Верхня сіднична артерія, як правило, виходить із надгрушоподібного отвору в точці, що знаходиться на межі між верхньою і середньою третинами остьово-вертлюгової лінії. У 8 досліджених плодів місце виходу правої верхньої сідничної артерії визначалось донизу (на 1,5-3,5 мм) і медіальніше (на 2,0-4,0 мм) від вказаної точки, і лише в двох випадках (плоди 195,0 і 305,0 мм ТКД) права верхня сіднична артерія виходить із таза на 5,0-5,5 мм латеральніше цієї точки. У 15 плодів 6-8 місяців проєкція лівої верхньої сідничної артерії визначалася донизу (на 2,5-4,3 мм) і медіальніше (на 3,0-4,5 мм) від точки, що знаходиться на межі між верхньою і середньою третинами остьово-вертлюгової лінії. Латеральніше (на 1,0-3,8 мм) від верхньої сідничної артерії знаходиться верхній сідничний нерв, гілки якого розгалужуються в проміжку між середнім і малим сідничними м'язами.

Верхні сідничні вени при проходженні через щілину над грушоподібним м'язом (надгрушоподібний отвір) утворюють навколо м'яза венозне сплетення. Нижня сіднична артерія виходить із таза через підгрушоподібний отвір у супроводі одноіменних нерва і вени, розташовується медіальніше сідничного нерва на задній поверхні внутрішнього затульного, близнюкових м'язів, квадратного м'яза стегна, і прикрита великим сідничним м'язом (рис. 2). Гілки нижнього сідничного нерва, зазвичай, розташовуються на поверхні сідничного нерва. Слід відмітити, що тільки у 5 плодів проєкція правої нижньої сідничної артерії і у 7 плодів проєкція лівої нижньої сідничної артерії відповідали середині остьово-горбової лінії. У переважної більшості плодів як права, так і ліва нижня сіднична артерія виходила з таза дещо медіально (на 2,0-4,7 мм) і донизу (на 1,5-4,2 мм) від цієї точки. У трьох спостереженнях (плоди 205,0, 260,0 і 290,0 мм ТКД) права нижня сіднична артерія та у двох плодів 190,0 і 230,0 мм ТКД ліва нижня сіднична артерія розташовувались назовні (на 2,5-3,4 мм) від точки, яка знаходиться посередині остьово-горбової лінії. Від нижньої сідничної артерії відходить супутня артерія сідничного нерва, яка супроводжує цей нерв у його

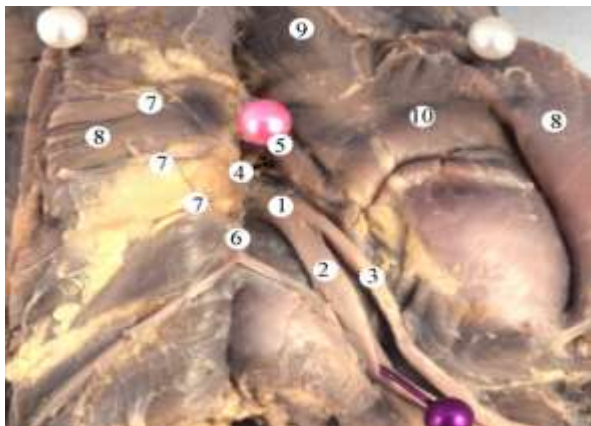

Рис. 2. Права сіднична ділянка плода 290,0 мм ТКД. Макропрепарат. Зб. 2,2х: 1 – сідничний нерв; 2 – великогомілковий нерв; 3 – загальний малоогомілковий нерв; 4 – підгрушоподібний отвір; 5 – грушоподібний м'яз; 6 – нижній сідничний нерв; 7 – нижні сідничні судини; 8 – великий сідничний м'яз; 9 – середній сідничний м'яз; 10 – малий сідничний м'яз.

верхній третини та розташовується в товщі або на поверхні нерва.

Місце виходу сідничного нерва із таза, переважно знаходиться медіальніше (на 2,0-5,4 мм) від середини горбово-вертлюгової лінії, а в 9 випадках проекція правого і у 8 спостереженнях лівого сідничних нервів відповідала середині цієї лінії. У досліджених плодів 6-8 місяців сідничний нерв на протязі від грушоподіб-

ного м'яза до сідничної складки проходить паралельно до остьово-горбової лінії, дещо назовні (на 2,5-6,3 мм) від неї.

Висновки. 1. У 63,24% досліджених плодів 6-8 місяців проекція верхніх сідничних судин відповідає точці, що знаходиться на межі між верхньою і середньою третинами остьово-вертлюгової лінії, рідше (33,82% спостережень) – донизу (на 1,5-4,3 мм) і медіально (на 2,0-4,5 мм) від вказаної точки, і як виняток (лише 3%) – на 5,0-5,5 мм латерально від цієї точки. Верхній сідничний нерв знаходиться на 1,0-3,8 мм латеральніше від однойменних судин. 2. У 75,01% випадків нижні сідничні судини виходять із таза медіально (на 2,0-4,7 мм) і донизу (на 1,5-4,2 мм) від середини остьово-горбової лінії. У 17,64% спостережень проекція нижніх сідничних судин відповідає середині остьово-горбової лінії та у 7,35% плодів проекція цих судин визначається на 2,5-3,4 мм назовні від точки, яка знаходиться посередині остьово-горбової лінії. 3. Сідничний нерв виходить із таза переважно (75% спостережень) медіально (на 2,0-5,4 мм) від середини горбово-вертлюгової лінії, а в 25% випадках проекція сідничного нерва відповідає середині цієї лінії.

Перспективи подальших досліджень. З'ясування проекційно-синтопічних взаємовідношень верхнього і нижнього сідничних та соромітного судинно-нервових пучків наприкінці плодового періоду онтогенезу людини.

Список використаної літератури

1. Путилина М.В. Невропатія седалищного нерва. Синдром грушевидної м'язи / М.В. Путилина // *Лечащий врач.* – 2006. – № 2. – С. 54-58.
2. Удаление опухоли седалищного нерва с интра-экстратазовым расположением / В.А. Бабоша, Г.В. Лобанов, В.А. Шимченко [и др.] // *Ортопед., травматолог. и протезирование.* – 2009. – № 2. – С. 104-105.
3. Орлов А.Ю. Оптимальные доступы при удалении опухолей пояснично-крестцового сплетения и его ветвей на разных уровнях / А.Ю. Орлов, Г.С. Кокин, М.М. Короткевич // *Нейрохирургия и неврология детского возраста.* – 2012. – № 1 (31). – С. 49-52.
4. Anatomical basis of chronic pelvic pain syndrome: the ischial spine and pudendal nerve entrapment / S.J.J. Antolak, D.M. Hough, W. Pawlina [et al.] // *Med. Hypotheses.* – 2002. – Vol. 59. – P. 349-353.
5. Особливості анатомічного препарування м'язів, фасціально-клітковинних просторів і судинно-нервових утворень сідничної ділянки у плодів людини / Т.В. Хмара, А.В. Васильчишина, А.О. Лойтра [та ін.] // *Укр. мед. альманах.* – 2013. – Т. 16, № 1. – С. 105-108.

ПРОЕКЦИОННО-СИНТОПИЧЕСКИЕ ВЗАИМОТНОШЕНИЯ СОСУДОВ И НЕРВОВ ЯГОДИЧНОЙ ОБЛАСТИ ПЛОДОВ ЧЕЛОВЕКА

Резюме. В результате проведенного исследования у плодов человека 6-8 месяцев определены места выхода из таза в ягодичную область верхнего и нижнего ягодичных сосудисто-нервных пучков и седалищного нерва, а также установлена их проекция на остисто-бугорную, остисто-вертельную и бугорно-вертельную линии.

Ключевые слова: ягодичная область, проекционные линии, анатомия, плод, человек.

PROJECTION-SYNTOPIC INTERRELATIONS OF THE VESSELS AND NERVES IN THE GLUTEAL AREA OF HUMAN FETUSES

Abstract. Having studied the human fetuses aged 6-8 months, we detected the places where the upper and lower gluteal neurovascular bundles and the sciatic nerve leave the pelvis and enter the gluteal area. Their projection on the tuberospinal, trochanteric spinal and tubero-trochanteric lines have been found.

Key words: gluteal area, projectors, anatomy, fetus, human..

Bukovinian State Medical University (Chernivtsi)

Надійшла 19.05.2014 р.

Рецензент – проф. Слободян О.М. (Чернівці)