

УДК 616.36-001-089.07

А.Г.Іфтодій, В.К.Гродецький, І.В.Шкварковський, С.О.Якобчук

Кафедра хірургії та урології (зав. – проф. А.Г.Іфтодій) Буковинського державного медичного університету, м. Чернівці

ПРОФІЛАКТИКА РАННІХ ПІСЛЯОПЕРАЦІЙНИХ УСКЛАДНЕНЬ ТРАВМАТИЧНИХ УШКОДЖЕНЬ ПЕЧІНКИ

Резюме. Метою дослідження було поліпшення результатів хірургічного лікування хворих із травматичними ушкодженнями печінки шляхом запобігання ранніх післяопераційних гнійно-запальних ускладнень за допомогою розсмоктувальних полімерних шовних матеріалів та включення в комплекс лікувальних заходів внутрішньотканинного електрофорезу антисептиків. Робота виконана в експерименті на 40 дорослих собаках. Установлено, що застосування вікрилу для зашивання травматичних дефектів печінки є обґрунтованим і доцільним, сприяє попередженню розвитку гнійних ускладнень, забезпечує адекватні умови для загоєння рани печінки.

Ключові слова: травма печінки, шовний матеріал, електричне поле постійного струму.

Травматичні ураження печінки у загальній структурі гострих пошкоджень органів черевної порожнини досягають 8,2-21,8% і супроводжуються летальністю до 80% [1]. Гнійно-септичні ускладнення після зашивання травм печінки є основною причиною летальності без сталої тенденції до зниження [2]. У структурі післяопераційних ускладнень близько 30% становлять ускладнення гнійно-запального характеру, пов'язані із застосуванням неадекватно підбраного шовного матеріалу [3]. Мікробна контамінація в зоні накладання швів печінки збільшує ступінь запальної реакції, що призводить до погіршення репаративних процесів та незадовільних результатів [1, 4]. У зв'язку з вищезазначеним при травмах печінки важливим є питання вибору шовного матеріалу та його впливу на регенерацію лінії травматичного пошкодження [5]. Тому вважаємо за доцільне дослідити гістопатологічні, біохімічні та мікробіологічні зміни печінки при її зашиванні розсмоктувальним шовним матеріалом.

Мета дослідження: визначити особливості репаративних властивостей печінки при зашиванні її травматичної рани розсмоктувальним шовним матеріалом (вікрил, дексон, капромед, кетгут) у поєднанні з використанням електричного поля постійного струму (ЕППС).

Матеріал і методи. Враховуючи науково-методичні особливості та певні деонтологічні обмеження, роботу виконували в експерименті на 40 дорослих собаках масою 10-18 кг. Деонто-

логічно експеримент відповідав Наказу МОЗ України № 281 від 01.11.00, GLP (1981), Конвенції Ради Європи про охорону хребетних тварин, що використовуються в експериментах та інших наукових цілях (від 18.03.86), та іншим нормативним актам, що діють на території України. Під тіопеталовим наркозом після проведення верхньої середньої лапаротомії на праву частку печінки наносили гострим шляхом рану довжиною до 10 см і глибиною 1,5-2 см з подальшим накладанням вузлових кетгутових швів – перша серія дослідів, дексонових та капромедових – друга і третя, вікрилових – четверта серія дослідів, які були забрані на 2-й, 4-й, 6-й, 8-й та 10-й дні експерименту разом із шматочками печінки. З метою вивчення репаративних властивостей печінки при травматичному її ушкодженні залежно від виду шовного матеріалу та методик тампонування глибоких, особливо глибоко-вузьких ран печінки, проводили тампонування сальником з використанням 0,5 мл 1% розчину діоксидину та ЕППС. Нами досліджені біохімічні, мікробіологічні та патогістологічні показники.

Результати дослідження та їх аналіз. За результатами біохімічних досліджень установлено, що найбільші зміни показників плазми крові при використанні різних видів шовного матеріалу мали місце на 4-ту добу після нанесення травми печінки. Активність амінотрансфераз (АлАТ, АсАТ) була підвищеною в межах 63-77%, а вміст сечовини та середніх молекул – у

межах 40-90% порівняно з контролем. Надалі нормалізація активності амінотрансфераз мала місце на 8-му добу експерименту при використанні вікрилових швів і на 10 добу – дексонових та капромедових. Залишалася підвищеною активність АлАТ у всі терміни дослідження при використанні кетгуту. Що стосується сечовини, то її вміст у плазмі крові нормалізувався на 6-ту добу експерименту при використанні вікрилу, дексону, капромеду і на 8-му добу – при застосуванні кетгуту.

Високий вміст середніх молекул у ранні терміни експерименту (2-4 доби) досягає норми на 8-му добу при застосуванні вікрилових швів, на 10-ту – при дексонових і залишається вірогідно підвищеним при використанні капромеду та кетгуту. Виходячи з цього, у подальших експериментах ми вивчали поєднану дію цього шовного матеріалу з використанням сальника (5-та група тварин), сальника та діоксидину (6-та група тварин), сальника, діоксидину і ЕППС (7-ма група тварин). У тварин 5-ї групи активність у плазмі крові АлАТ і вміст сечовини не відрізнялися від контролю вже на 6-ту добу, а рівень середніх молекул – на 8-му добу експерименту. Не виявлено змін активності АсАТ при всіх термінах дослідження.

Поєднана дія сальника, діоксидину, гальванізації (ЕППС) на фоні вікрилового шва (7-ма група тварин) нормалізувала в плазмі крові активність АлАТ на 4-ту добу, а показників сечовини та середніх молекул – на 6-ту добу експерименту. Відсутні вірогідні зміни активності АсАТ.

Із застосованих шовних матеріалів оптимальним виявився вікриловий шов. Застосування на фоні вікрилових швів сальника, діоксидину та гальванізації призвело до відновлення функціонального стану печінки.

Нами зіставлено використані шовні матеріали на основі вивчення показників про- та антиоксидантного стану крові і печінки експериментальних тварин. Результати дослідження показали, що тампонада сальником на фоні вікрилового шва (5-та група тварин) викликала нормалізацію вмісту церулоплазміну плазми крові, окисно-модифікованих білків та відновленого глутатіону еритроцитів на 8-му добу експерименту. Разом з тим залишався підвищеним ступінь окиснювальної модифікації білків печінки і на 10-ту добу експерименту порівняно з контролем.

Поєднана дія сальника та діоксидину на фоні вікрилового шва (6-та група тварин) викликала вирівнювання вивчених показників про- та антиоксидантного стану крові і печінки до рівня кон-

тролю на 8-му добу експерименту, окрім рівня окисно-модифікованих білків (він залишався вірогідно підвищеним) на 10-ту добу експерименту.

Комбінована дія сальника, діоксидину, та ЕППС на фоні вікрилового шва (7-ма група тварин) викликала аналогічний характер змін вивчених показників, як і самого шовного (вікрилового) матеріалу на ранніх стадіях експерименту (2-6 доба) і призводила їх до рівня контролю на 8-му добу експерименту.

Згідно з мікробіологічними дослідженнями елімінація аеробних та анаеробних бактерій з рани настає у більшості (у 3 із 4 випадків) експериментальних тварин. Більш інформативне значення при вивченні персистенції, деконтамінації та елімінації мікроорганізмів з рани печінки має визначення популяційного рівня кожного виду мікроорганізму, що персистує в рані. Використання як шовного матеріалу кетгуту, дексону, капромеду та тампонади рани печінки пасмом сальника призводить не тільки до елімінації окремих видів (*P.niger*) анаеробних (*B.fragilis*) бактерій, а й до зниження популяційного рівня аеробних (*E.coli*) та анаеробних бактерій у травматичній рані печінки (табл. 1).

Разом з тим, мікроекологічні показники (коефіцієнт значущості та коефіцієнт кількісного домінування) залишаються високими. Використання вікрилу, тампонади рани печінки пасмом сальника із введенням через мікроіригатор 0,5 мл 1% розчину діоксидину в поєднанні з ЕППС призводить до значного зниження популяційного рівня мікрофлори, що персистує в рані. При цьому в рані виявляють мікроорганізми в мінімальних кількостях популяційного рівня кожного виду.

Проведені численні та різнопланові дослідження з вивчення впливу шовного матеріалу на видовий склад та популяційний рівень мікрофлори рани печінки при травматичному ушкодженні дали можливість встановити, що комплексні заходи, які передбачають закриття рани печінки пасмом сальника із введенням через мікроіригатор 0,5 мл 1% розчину діоксидину в поєднанні з ЕППС густиною струму 0,025 мА/см² призводить до елімінації у більшості випадків аеробних (ешерихій, клебсієл, ентерококів тощо) та анаеробних (бактероїдів, пептокока, пептострептококів тощо) бактерій, а також значного зниження їх популяційного рівня (табл. 2).

За даними патогістологічного дослідження – оцінки стану ділянки регенерації, темпів інволюції запального процесу, стану гепатоцитів навколо ділянки регенерації – можна дійти висновку про те, що вплив різних методів лікування ушко-

Видовий склад мікрофлори рани печінки через 10 діб залежно від шовного матеріалу

Шовний матеріал + методика	Стат. показник	Мікроорганізми								
		E. coli			B. fragilis			P. niger		
		n	C%	Pi	n	C%	Pi	n	C%	Pi
кетгут	P	4	100,0	0,50	4	100,0	0,50	*	*	*
вікрил	P	2	50,0 < 0,05	0,50	2	50,0 < 0,05	0,50	*	*	*
капромед	P P ₁	4	100,0 > 0,05 > 0,05	0,50	4	100,0 > 0,05 < 0,05	0,50	*	*	*
дексон	P P ₁ P ₂	4	100,0 > 0,05 < 0,05 > 0,05	0,44	4	100,0 > 0,05 < 0,05 > 0,05	0,44	1	25,0	0,11
тампонада сальником	P P ₁ P ₂ P ₃	4	100,0 > 0,05 < 0,05 > 0,05 > 0,05	0,50	4	100,0 > 0,05 < 0,05 > 0,05 > 0,05	0,50	*	*	*
тампонада сальником + діоксидин	P P ₁ P ₂ P ₃ P ₄	2	50,0 < 0,05 > 0,05 < 0,05 < 0,05 < 0,05	0,67	1	25,0 < 0,05 < 0,05 < 0,05 < 0,05 < 0,05	0,33	*	*	*
тампонада сальником + діоксидин + ЕППС	P P ₁ P ₂ P ₃ P ₄ P ₅	1	25,0 < 0,05 < 0,05 < 0,05 < 0,05 < 0,05	*	*	*	*	*	*	*

Примітка: n – кількість виділених штамів; * – показник відсутній; C% – коефіцієнт постійності; Pi – частота виявлення.

джерної тканини печінки різний. Найменш вдалим був метод лікування із застосуванням кетгуту – грануляційна тканина як така не розвивалася навіть на 10-ту добу, ділянка, де мала би бути регенерація з розвитком грануляційної тканини (субституція), була охоплена гнійним запаленням, причому настільки вираженим, що це супроводжувалося утворенням мікроабсцесів і передчасним розчиненням ниток кетгуту протеолітичними ферментами поліморфноядерних лейкоцитів. Відповідно і гепатоцити навколо ділянки регенерації були з вираженими ознаками альтерації (рис. 1).

Метод лікування з використанням капромеду показав кращу картину порівняно з кетгutowoю методикою, що проявило себе насамперед утворенням явної безперервної ділянки регенерації з утворенням молоді грануляційної ткани-

ни, темпи дозрівання якої були пригальмованими, що можна побачити по недостатньому утворенню волокнистого компонента та кровоносних судин на 10-ту добу експерименту. У печінці тварин на цей момент мали би бути сформовані молоді колагенові волокна та більша кількість кровоносних судин. Причиною гальмування процесів організації ділянки регенерації можливо була присутність підвищеної кількості поліморфноядерних лейкоцитів. Гепатоцити навколо ділянки регенерації були в стані некробіозу, про що свідчить підвищення рівня розвитку дистрофічних та некротичних ознак.

Подібним до попереднього методу лікування за станом грануляційної тканини був метод з використанням дексону. Зокрема, грануляційна тканина в ділянці регенерації на 10-ту добу ек-

Таблиця 2

Популяційний рівень мікрофлори рани печінки через 10 діб залежно від шовного матеріалу

Шовний матеріал + методика	Стат. показник	Мікроорганізми								
		E. coli			B. fragilis			P. niger		
		M±m	C	ККД	M±m	C	ККД	M±m	C	ККД
кетгут	P	3,24± 0,34	0,62	124,6	1,97±0,10	0,38	75,8	*	*	*
вікрил	P	1,83± 0,12 < 0,05	0,51	50,8	1,78±0,01 > 0,05	0,44	49,4	*	*	*
капромед	P P ₁	2,28± 0,21 > 0,05 > 0,05	0,54	108,6	1,91± 0,17 > 0,05 > 0,05	0,45	90,0	*	*	*
дексон	P P ₁ P ₂	2,23± 0,15 > 0,05 < 0,05 > 0,05	0,49	112,1	1,97± 0,15 > 0,05 > 0,05 > 0,05	0,44	99,0	1,78	0,10	22,4
тампонада сальником	P P ₁ P ₂ P ₃	2,25± 0,15 > 0,05 < 0,05 > 0,05 > 0,05	0,51	102,7	2,13± 0,06 > 0,05 > 0,05 > 0,05 > 0,05	0,49	97,3	*	*	*
тампонада сальником + діоксидин	P P ₁ P ₂ P ₃ P ₄	2,18± 0,02 < 0,05 < 0,05 > 0,05 > 0,05 > 0,05	0,72	53,4	1,90 > 0,05 > 0,05 > 0,05 > 0,05	0,31	23,3	*	*	*
тампонада сальником + діоксидин + ЕППС	P P ₁ P ₂ P ₃ P ₄ P ₅	1,60 < 0,05 > 0,05 < 0,05 < 0,05 < 0,05	*	*	*	*	*	*	*	*

Примітка: M±m – популяційний рівень; C – коефіцієнт виявлення; * – показник відсутній; ККД – коефіцієнт кількісного домінування.

перименту мала вигляд такої ж недорозвиненої, хоча присутність поліморфноядерних лейкоцитів була меншою. У той же час, значно кращим був стан гепатоцитів навколо ділянки регенерації. Використання ниток вікрилу дало кращий результат порівняно з методиками, де були використані інші типи ниток. Це було видно по ступеню розвитку грануляційної тканини навколо ниток – на 10-ту добу експерименту поряд з фібробластами добре візуалізувалися колагенові волокна та велика кількість кровоносних судин. Найвність поліморфноядерних лейкоцитів була рідкістю. Гепатоцити навколо ділянки регенерації були або без альтеративних змін, або з ознаками альтерації, причому вона була у вигляді зерни-

тої дистрофії, яка розцінюється як зворотний патологічний процес. Додаткове ж використання електрофорезу до комплексної методики із зашиванням вікрилом і використанням тампонування рани сальником та діоксидину дозволило поліпшити стан грануляційної тканини та стан гепатоцитів навколо ділянки регенерації. Зокрема, на 10-ту добу експерименту грануляційна тканина в ділянці колишньої рани мала вигляд найбільш зрілої, не містила поліморфноядерних лейкоцитів, а гепатоцити навколо рани характеризувалися переважно нормальною будовою (рис. 2).

Висновки. 1. Застосування вікрилу з метою зашивання травматичних дефектів печінки, тампонада сальником з використанням 0,5 мл 1%

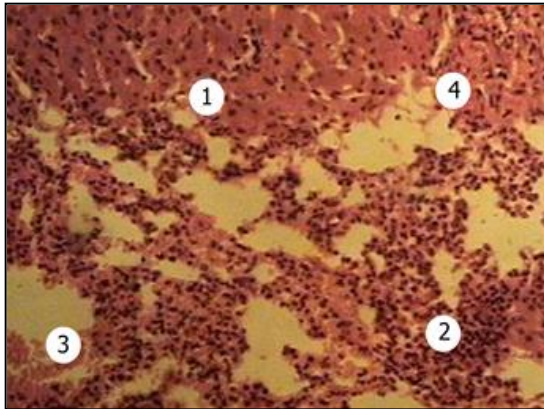


Рис. 1. Травмована печінка зашита кетгутом. Мікропрепарат. Забарвлення гематоксиліном і еозином. Зб. 120х: 1 – гепатоцити навколо бувшого пошкодження; 2 – фрагмент абсцесу; 3 – крововилив; 4 – фрагмент острівця грануляційної тканини.

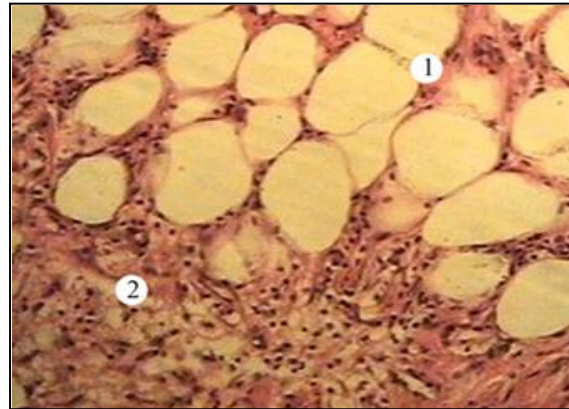


Рис. 2. Травмована печінка зашита вікрилом із застосуванням методики тампонування рани сальником та включенням діоксидину. Мікропрепарат. Забарвлення гематоксиліном і еозином. Зб. 120х: 1 – сальник; 2 – грануляційна тканина.

розчину діоксидину та застосуванням ЕППС є обґрунтованим та виправданим, оскільки попереджує розвиток гнійних ускладнень і забезпечує сприятливі умови для загоєння рани. 2. Перспек-

тива подальших досліджень полягає у вивченні особливостей загоєння посттравматичних ран печінки при застосуванні інших видів шовного матеріалу.

Список використаної літератури

1. Альперович Б.И. Хирургия печени / Альперович Б.И. – СПб.: ГЭОТАР-Медиа, 2010. – 352 с.
2. Абдоминальная травма / под ред. А.С.Ермолова, М.Ш.Хубутия, М.М.Абакумова. – СПб.: Видар-М, 2010. – 504 с.
3. Современные аспекты диагностики и хирургического лечения поврежденной печени / В.В. Бойко, И.А.Тарабан, П.Н.Замятин, Н.С.Черняев // Харків. хірург. школа. – 2010. – № 6. – С. 94-101.
4. Неотложная абдоминальная хирургия / под ред. А.А.Гринберга. – М.: Триада-Х, 2010. – 496 с.
5. Standard examination system for laparoscopy in penetrating abdominal trauma / N.T.Kawahara, C.Alster, I.Fujimura [et al.] // J. Trauma. – 2009. – Vol. 7. – P. 589-592.

ПРОФИЛАКТИКА РАННИХ ПОСЛЕОПЕРАЦИОННЫХ ОСЛОЖНЕНИЙ ТРАВМАТИЧЕСКИХ ПОВРЕЖДЕНИЙ ПЕЧЕНИ

Резюме. Целью исследования было улучшение результатов хирургического лечения больных с травматическими повреждениями печени путем предупреждения ранних послеоперационных гнойно-воспалительных осложнений с помощью рассасывающихся полимерных шовных материалов и включения в комплекс лечебных мероприятий внутритканевого электрофореза антисептиков. Работа выполнена в эксперименте на 40 взрослых собаках. Установлено, что использование викрила для ушивания травматических дефектов печени является обоснованным и целесообразным, способствует предупреждению развития гнойных осложнений, обеспечивает адекватные условия для заживления раны печени.

Ключевые слова: травма печени, шовный материал, электрическое поле постоянного тока.

PREVENTION OF EARLY POSTOPERATIVE COMPLICATIONS OF TRAUMATIC INJURIES OF THE LIVER

Abstract. The object of the research was improving the results of the surgical treatment of patients with traumatic injuries of the liver through preventing early postoperative pyoinflammatory complications by means of absorbable polymer suture materials and the inclusion into a complex of remedial measures of intratissue electrophoresis of antiseptics. The research was carried out on 40 adult dogs. It has been established that the use of vicryl for suturing traumatic defects of the liver is substantiated and expedient, contributing to averting the development of suppurative complications, providing adequate conditions for hepatic wound healing.

Key words: hepatic trauma, suture material, electric field of constant current.

Bukovinian State Medical University (Chernivtsi)

Надійшла 20.03.2013 р.
Рецензент – проф. В.В.Білокий (Чернівці)