

## МОРФОЛОГІЧНІ ОСОБЛИВОСТІ НИРОК ПРИ ВОДНОМУ НАВАНТАЖЕННІ ТА СУЛЕМОВІЙ НЕФРОПАТІЇ В ЕКСПЕРИМЕНТІ

*В.П.Пішак, А.Я.Велика, І.В.Мацьопа*

*Кафедра медичної біології, генетики та фармацевтичної ботаніки (зав. – чл.-кор. АПН України, проф. В.П.Пішак) Буковинського державного медичного університету, м. Чернівці*

**Резюме.** На білих нелінійних щурах-самцях за умов 5% водного навантаження на тлі експериментальної сулемової нефропатії вивчено морфологічні особливості нирок.

**Ключові слова:** водне навантаження, сулемова нефропатія, дистрофія, нирки.

У живих організмах існує динамічна рівновага між вмістом про- та антиоксидантів у тканинах і органах. При окиснювальному стресі відбувається зрушення рівноваги в бік посиленого утворення вільних радикалів, які стимулюють процес окиснення макромолекул, що супроводжується порушенням структури та функцій клітинних мембран [1]. Відомо [2], що така токсична речовина, як тетрахлоретан, призводить до патоморфологічних змін системи канальців нирок (Нр), зокрема, до зменшення просвіту звивистих канальців та помутніння цитоплазми клітин, що є проявом зернистої дистрофії та збільшення кровонаповнення інтерстиційних судин у кірковій речовині. Тому актуальним є дослідження впливу водного навантаження на фоні експериментальної сулемової нефропатії на структуру ниркової тканини.

**Мета дослідження:** установити морфологічні особливості тканин Нр щурів за умов водного навантаження за сулемової нефропатії.

**Матеріал і методи.** Об'єктом дослідження були нелінійні білі щури-самці масою 180-200 г, яких тримали в умовах віварію зі сталим температурним режимом (+20°C) і поділили на 4 групи: 1-ша група (n=6) – контрольна (інтактні тварини); 2-га (n=6) – тварини, які отримували 5% водне навантаження (з розрахунку 5 мл води на 100 г маси тіла); 3-тя (n=6) – тварини, яким підшкірно вводили 0,1% розчин сулеми в дозі 5 мг/кг; 4-та (n=6) – тварини, яким підшкірно вводили 0,1% розчин сулеми і через 72 год виконували 5% водне навантаження. Останнє проводили внутрішньошлунково через металевий зонд. Через 2 год після навантаження проводили ев-

таназію щурів шляхом декапітації під ефірним наркозом. Для мікроскопічних досліджень матеріал фіксували протягом 48 год у 10% розчині нейтрального забуференого формаліну, після чого зневоднювали у висхідній батареї етанолу та заливали в парафін при температурі 58°C. На парафінових зрізах виконували методику фарбування гематоксиліном і еозином [3], для встановлення якісних та кількісних морфологічних змін на основі гістометрії проводили підрахунок відсотка уражених структурних елементів тканини серед всього масиву елементів певного типу та гістостереометрію шляхом обрахунку питомого об'єму ураженої структури тканини. Документування патологічних процесів здійснювали шляхом цифрового копіювання оптичного зображення ділянок мікроскопічних препаратів за допомогою цифрового фотоапарата Olympus C740UZ при використанні різних об'єктивів мікроскопа ЛЮМАМ-Р8. Всі досліді на тваринах проводили з дотриманням вимог Європейської конвенції із захисту хребетних тварин, яких використовують з експериментальною та науковою метою (Страсбург, 1986). Одержані цифрові дані опрацьовували статистично [4].

**Результати дослідження.** Показано, що при мікроскопічному дослідженні Нр у контрольному зразку суттєвих морфологічних змін не виявлено. Однак, в окремих випадках відмічалися клітини зі зміненою цитоплазмою, що відповідає морфологічній картині паренхіматозної дистрофії і властиво параметрам норми. В інтактних щурів у кірковій речовині зафіксовано  $2,4 \pm 0,08\%$  епітеліоцитів у проксимальних канальцях зі змінами цитоплазми, які розцінені як зерниста дис-

трофія. Іноді траплялися окремі клітини з явищами клазматозу – сепарацією і виходом у просвіт каналців фрагментів апікальної частини цитоплазми. Такі фрагменти при достатньо великій кількості згодом дистальніше можуть утворювати зернисті або гіалінові циліндри, які виявляються у сечі. Питомий об'єм інтерстицію кіркової речовини становив  $3,7 \pm 0,12\%$ . У мозковій речовині не відмічено епітеліальних клітин з явищами дистрофії чи клазматозу. Питомий об'єм інтерстицію мозкової речовини становив  $3,9 \pm 0,15\%$ . Сосочок Нр також, як і в мозковій речовині, характеризувався відсутністю дистрофічних змін в епітеліоцитах. У той же час відмічено більший просвіт збірних трубочок ( $11,2 \pm 0,22\%$ ). При цьому питомий об'єм інтерстицію не відрізнявся і становив  $6,8 \pm 0,18\%$ .

При 5% водному навантаженні отримано такі результати: у порівнянні з інтактними тваринами у кірковій речовині зріс середній відсоток клітин з ознаками зернистої дистрофії –  $3,6 \pm 0,09\%$ . Вказане зростання відсотка клітин з проявами зернистої дистрофії слід розцінити, скоріш за все, не як посилення пошкодження епітеліоцитів, а їх істотніше функціональне навантаження й відповідну інтенсифікацію енергетичних процесів, у зв'язку з чим «найслабші» клітини зазнають вказаних зворотних змін. У венулах інтерстицію кіркової речовини у порівнянні з інтактними тваринами відмічено деяке зростання числа еритроцитів (повнокров'я). Однак статистично значимого зростання питомого об'єму інтерстицію кіркової речовини не встановлено. Питомий об'єм інтерстицію кіркової речовини становив  $3,8 \pm 0,14\%$ . У мозковій речовині Нр щурів при водному навантаженні змін в епітеліальних клітинах не відмічено, питомий об'єм інтерстицію становив  $4,4 \pm 0,16\%$ . Сосочок Нр при водному навантаженні також зазнав змін (рис. 1) і вони стосувалися питомого об'єму інтерстицію, який становив  $24,5 \pm 0,46\%$ .

Після введення сулеми виникали глибокі морфологічні зміни в першу чергу в епітелії проксимальних каналців кіркової речовини Нр. Зокрема, відмічено коагуляційний некроз у  $39,4 \pm 3,64\%$  проксимальних каналців Нр (рис. 2, А). Варто зазначити, що кількість уражених некрозом епітеліоцитів підрахувати неможливо через повне зруйнування ядер – так зване явище каріолізу. Більший відсоток некротизованих епітеліоцитів кіркової речовини відмічався при наближенні до мозкової речовини. Інші епітеліоцити проксимальних каналців зазнавали явищ зернистої або гідропічної дистрофії. Отже, мож-

на констатувати майже повне ураження епітеліоцитів проксимальних каналців Нр альтеративним процесом. Просвіт більшості звивистих каналців заповнений повністю або частково фрагментами некротизованих і десквамованих клітин.

У мозковій речовині Нр після введення сулеми виникали множинні гіалінові та зернисті циліндри у просвітах збірних трубочок. Ці циліндри, очевидно, є фрагментами некротизованих епітеліоцитів кіркової речовини, які потрапили з сечею у дистальні ділянки. Такі циліндри виявлені у  $18 \pm 0,72\%$  ( $p < 0,05$ ) просвітів збірних трубочок мозкової речовини. Пропорційно до відсотка заповнених циліндрами збірних трубочок відмічали розширення просвітів інших збірних трубочок (рис. 2, Б).

У сосочку Нр після введення сулеми частина просвітів збірних трубочок була заповнена зернистими або гіаліновими циліндрами (рис. 2, В), що було очікуваним, але кількість цих циліндрів була меншою, ніж при сольовому навантаженні, що свідчить, мабуть, про те, що не всі циліндри

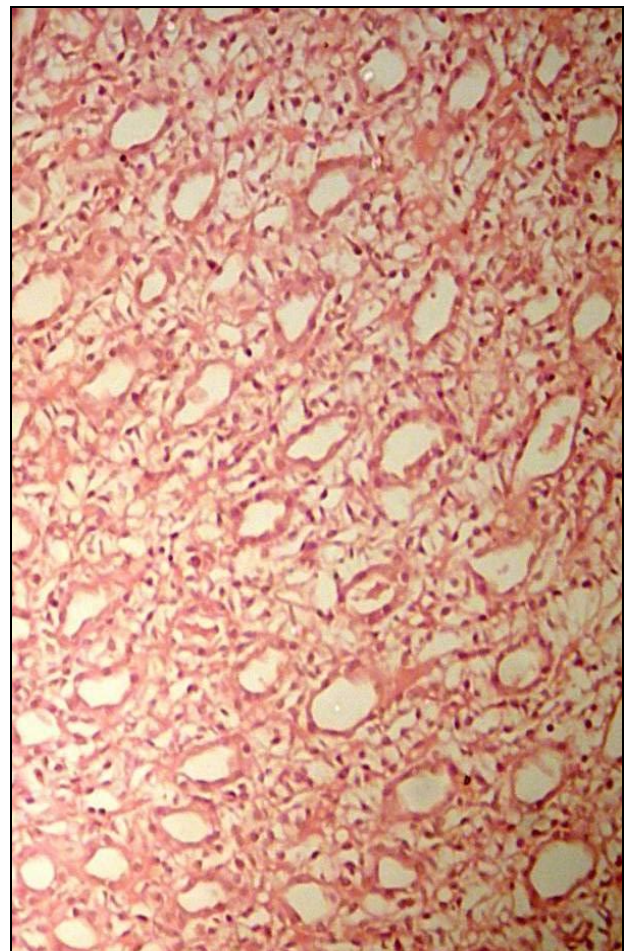


Рис. 1. Сосочок нирки щура після 5% водного навантаження. Мікропрепарат. Забарвлення гематоксилином і еозином. Об.  $10^x$ , ок.  $10^x$ .

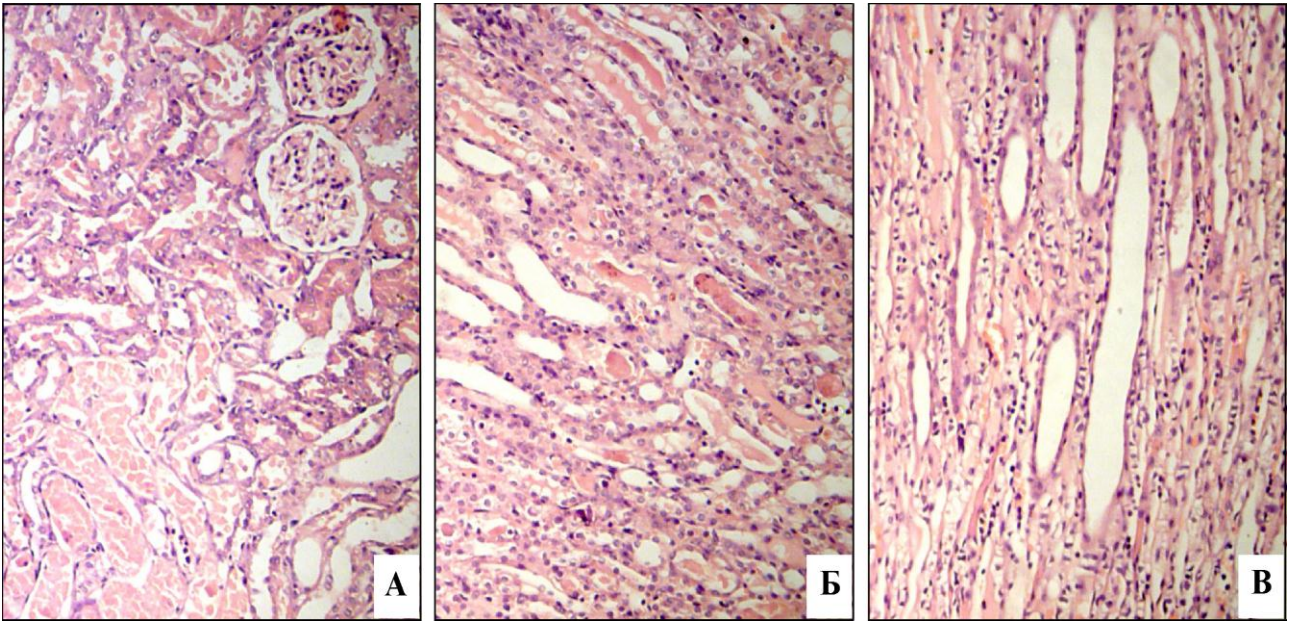


Рис. 2. Кіркова (А) і мозкова речовина (Б) та сосочок (В) нирки щура після введення сулеми. Мікропрепарати. Забарвлення гематоксилином і еозином. Об.  $10^x$ , ок.  $10^x$ .

із збірних трубочок мозкової речовини спроможні були дістатися трубочок сосочка і це слід розцінити, як негативний фактор, бо порушення виведення циліндрів, а, отже, і сечі зі збірних трубочок потенційно має погіршувати стан як мозкової, так і кіркової речовини Нр. Відсоток збірних трубочок сосочка з циліндрами становив  $7,2 \pm 0,94\%$ . Після водного навантаження у щурів, що отримували сулему, стан кіркової речовини покращився. Хоча альтеративним процесом надалі охоплено всі епітеліоцити, тим не менше, альтерація проявила себе переважно зернистою та гідропічною дистрофією, а некроз охопив лише  $9,2 \pm 0,23\%$  епітеліоцитів. Набряку інтерстицію кіркової речовини при цьому не спостерігали.

Зміни у мозковій речовині Нр при введенні сулеми з додаванням 5% водного навантаження приблизно такі ж, як і без водного навантаження. Так, відсоток збірних трубочок сосочка із зернистими та гіаліновими циліндрами становив  $6,1 \pm 0,92\%$ . Варто зазначити, що інтерстицій також морфологічно виглядав як при експерименті із введенням сулеми без водного навантаження.

Стан кровеносних судин та епітеліоцитів також був аналогічний. Отже, водне навантаження суттєво не впливає на стан мозкової речовини Нр.

Сосочок Нр після введення сулеми та водного навантаження також не демонстрував суттєвої відмінності. Такого висновку можна дійти при аналізі середніх цифр щодо відсотка збиральних трубочок сосочка з циліндрами, який становив  $6,5 \pm 0,83\%$ , а також на підставі стану інтерстицію, який не виглядав набряклим і не мав ознак порушеного кровообігу. Виходячи з одержаних результатів, зазначено суттєві зміни морфологічної структури Нр при дії сулеми у порівнянні з контролем.

**Висновки та перспективи подальших розробок.** 1. За умов 5% водного навантаження розвиваються помірні, але зворотні морфологічні зміни у Нр. 2. Введення сулеми призводить до класичного некротичного нефрозу і порушення цілісності морфологічної структури всіх ділянок Нр. 3. Для продовження проведених досліджень доцільно провести вимірювання окиснювальної модифікації білків у гістологічних препаратах Нр.

### Література

1. Бачурин Г.В. Характер морфологических изменений в почках на различных стадиях воспалительного процесса / Г.В.Бачурин // Укр. мед. альм. – 2004. – Т. 7, № 6. – С. 31-33.
2. Мацьона І.В. Морфологічні особливості нирок щурів на фоні експериментального токсичного гепатиту при поєднаній дії настоянки ехінацеї пурпурової та мелатоніну за умов штучного рівнодення / І.В.Мацьона, І.Ф.Мецишен, І.С.Давиденко // Світ мед. та біол. – 2008. – № 4. – С. 50-54.
3. Venerucci F. Histopathology kits: methods and applications / Venerucci F. – Bologna, Milan: Bio-Optica, 2001. – 95 p.
4. Ойвин И.А. Статистическая обработка результатов экспериментальных исследований / И.А.Ойвин // Пат. физиол. – 1960. – Т. 4, № 4. – С. 76-84.

**МОРФОЛОГИЧЕСКИЕ ОСОБЕННОСТИ ПОЧЕК ПРИ ВОДНОЙ НАГРУЗКЕ И СУЛЕМОВОЙ НЕФРОПАТИИ В ЭКСПЕРИМЕНТЕ**

**Резюме.** На белых нелинейных крысах-самцах в условиях 5% водной нагрузки на фоне экспериментальной сулемовой нефропатии изучены морфологические особенности почек.

**Ключевые слова:** водная нагрузка, сулемовая нефропатия, дистрофия, почки.

**MORPHOLOGICAL PECULIARITIES KIDNEYS WITH WATER LOADING AND SUBLIMATE NEPHROPATHY IN AN EXPERIMENT**

**Abstract.** The morphological peculiarities of the kidneys have been studied on albino nonlinear male rats under the conditions of a 5% water load against a background of experimental sublimate nephropathy.

**Key words:** water loading, sublemate nephropathy, dystrophy, kidneys.

Bukovinian State Medical University (Chernivtsi)

Надійшла 28.04.2012 р.

Рецензент – проф. Я.Я.Боднар (Тернопіль)