

© Власов В.В., Калиновський С.В., 2012

УДК 616.34-007.43:611.955-616-073.48

УЛЬТРАЗВУКОВЕ ДОСЛІДЖЕННЯ ПЕРЕДНЬОБІЧНОЇ СТІНКИ ЖИВОТА У ЗДОРОВИХ ТА ХВОРИХ НА ПУПКОВУ ГРИЖУ

В.В.Власов, С.В.Калиновський

Кафедра хірургії ФПО Вінницького національного медичного університету ім. М.І.Пирогова, Хмельницька обласна клінічна лікарня

Резюме. Наведено аналіз ширини білої лінії і м'язів живота, ділянки грижового випину за допомогою ультразвукового дослідження у здорових людей (64) та хворих на пупкову грижу або грижу білої лінії живота (69). Визначені анатомічні особливості передньобічної стінки живота у хворих на грижу. Доведена цінність УЗД в доопераційному обстеженні хворих на пупкову грижу та грижу білої лінії живота.

Ключові слова: пупкова грижа, грижа білої лінії живота, грижовий дефект, ультразвукове дослідження.

Ультразвукове дослідження (УЗД) – інформативний метод у діагностиці пупкових гриж (ПГ) і гриж білої лінії живота (ГБЛЖ) малих та середніх розмірів, що дозволяє вивчити їх параметри та оцінити зміни передньобічної стінки живота (ПБСЖ) [1, 2]. В іноземній літературі трапляються повідомлення про використання УЗД для дослідження білої лінії живота (БЛЖ) [3-5]. Чимало вітчизняних авторів висловлюються за використання УЗД в програмі комплексного обстеження пацієнтів з грижами ПБСЖ, але більшість з них використовували цей метод у хворих з післяопераційною вентральною грижою [1, 2, 6, 7]. Деякі автори пропонують застосування УЗД ПБСЖ в тому разі, якщо візуально чи пальпаторно складно встановити розміри ГБЛЖ (велика товщина підшкірної клітковини) [1, 8]. Повідомляється [9], що в 5% випадків до операції неможливо пальпаторно визначити розмір грижового дефекту (ГД).

Мета дослідження: вивчити анатомічні особливості структур ПБСЖ за допомогою УЗД у здорових людей та осіб, хворих на ПГ і ГБЛЖ.

Матеріал і методи. За допомогою УЗД вивчено анатомію ПБСЖ у 133 пацієнтів. Усі обстежені поділені на 2 групи: група порівняння (ГП) – 64 пацієнти без гриж, основна група (ОГ) – 69 хворих на ПГ і ГБЛЖ. Пацієнти поділені за статтю і віком (до 30 років, 31-40 років, 41-50, 51-60, 61-70, старше 71 року). УЗД ПБСЖ здійснювали апаратом TOSHIBA NEMIO

XG з лінійним датчиком 7,5 Мгц в В-режимі. Дослідження проводили з мінімальним натискуванням датчика на ПБСЖ, в положенні лежачи на спині. Ультразвуковий датчик орієнтували перпендикулярно до ПБСЖ. Дослідження тривало 5-7 хв. Вивчали будову ПБСЖ на 5 рівнях (рис. 1): на 1 см нижче мечоподібного

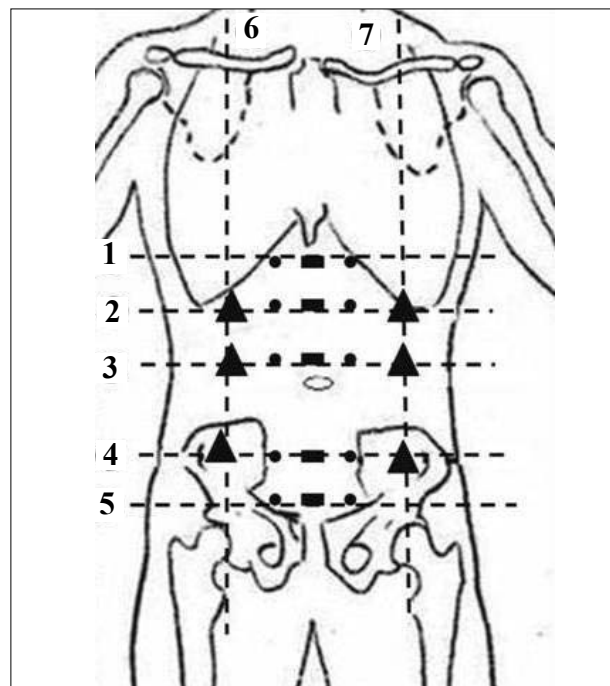


Рис. 1. Схема розташування датчика для проведення ультразвукового дослідження білої лінії живота (—), прямих (●) та широких (▲) м'язів живота (пояснення в тексті).

відростка (МВ) (1), на рівні l. bicostalis (lbc) (2), пупка (3), l. bispinalis (lbs) (4), на 1 см вище лобкової кістки (ЛК) (5). При розташуванні датчика на серединній лінії візуалізували підшкірно-жирову клітковину (ПЖК), БЛЖ, медіальні краї прямих м'язів живота (ПМЖ) та очеревину (рис. 2). Вимірювали такі параметри: товщину ПЖК, товщину БЛЖ, відстань від нижнього краю апоневроза БЛЖ до очеревини, ширину БЛЖ. Останню простежували на всій її довжині, визначаючи відношення діаметра ГД до ширини БЛЖ, розміри ГД (поперечний та поздовжній), що дозволяло до хірургічного втручання чітко класифікувати ГД. Вивчали характер грижового вмісту. Для кращої ультразвукової діагностики грижового випину хворих просили покашляти або напружити м'язи ПБСЖ. При виявленні ГД БЛЖ вище пупка позначали на шкірі його локалізацію для планування виду операційного доступу. Переміщуючи датчик вбік на 3-4 см від БЛЖ на зазначених рівнях, вимірювали товщину ПМЖ. При встановленні датчика на рівнях lbc, пупка та lbs по правій (6) і лівій (7) середніх ключичних лініях визначали широкі м'язи живота, вимірювали їх товщину.

Результати дослідження та їх аналіз. Се-

редній вік пацієнтів ГП і ОГ становив відповідно 53,8±11,87 і 56,6±14,01 років. У ГП жінок було менше (42,2%). Серед пацієнтів ОГ переважали жінки (57,9%). У ГП найбільше пацієнтів було у вікових групах 51-60 (35,9%) і 61-70 (26,6%) років. Більшість хворих цих вікових категорій були чоловічої статі (23,4 і 14,1%). В ОГ переважали пацієнти у вікових групах 51-60 (36,2%) і 61-70 (23,2%) років. Більшість їх становили жінки (28,9 і 13,1%). Чоловіки переважали лише у віковій групі 41-50 років (11,6%). Майже 1/6 обстежених була віком старше 71 (14,5%) року.

Товщина ПБСЖ (табл. 1) по серединній лінії на всіх рівнях дослідження, крім ділянки під МВ, в ОГ була більшою, ніж у ГП. У пацієнтів без ГБЛЖ вірогідної відмінності у товщині ПБСЖ по серединній лінії живота на досліджуваних рівнях не виявлено. Найбільша товщина ПБСЖ була на рівні lbs. У пацієнтів ОГ виявлена різниця між показником товщини ПБСЖ на рівні lbs (2,97±1,32 см) та на рівні 1 см нижче МВ (2,47±1,01 см). Це підтверджує те, що більшість пацієнтів цієї групи має грушоподібну форму живота. Найбільший показник (6,49 см) спостерігався на рівні lbs.

При порівнянні товщини ПЖК між обома

Таблиця 1

Товщина структур передньої черевної стінки у пацієнтів основної групи та групи порівняння

Рівень дослідження	Основна група (n=69)		Група порівняння (n=64)		p
	Min-Max, см	M±m, см	Min-Max, см	M±m, см	
Товщина передньої черевної стінки					
під МВ	0,67-5,24	2,47±1,01	0,42-9	2,23±1,21	>0,05
l. bicostalis	0,65-6,0	2,63±1,19	0,48-3,9	2,18±0,79	<0,05
пупок	0,6-5,55	2,57±1,18	0,68-3,64	2,11±0,77	<0,05
l. bispinalis	0,85-6,49	2,97±1,32	0,53-5,56	2,28±0,97	<0,05
над лобком	1,02-5,42	2,73±1,22	0,56-4,16	2,14±0,88	<0,05
Відстань від шкіри до апоневроза					
під МВ	0,23-3,35	1,44±0,72	0,2-2,62	1,19±0,6	<0,05
l. bicostalis	0,46-3,94	1,83±0,9	0,26-3,01	1,44±0,68	<0,05
пупок	0,4-3,66	1,78±0,93	0,26-2,52	1,27±0,59	<0,05
l. bispinalis	0,37-5,03	2,11±1,15	0,2-3,67	1,44±0,8	<0,05
над лобком	0,17-4,43	1,64±0,98	0,16-3,3	1,36±0,72	>0,05
Відстань від апоневроза до очеревини					
під МВ	0,1-4,9	0,99±0,78	0,12-2,19	0,8±0,51	> 0,05
l. bicostalis	0,12-2,34	0,7±0,47	0,08-2,29	0,58±0,43	> 0,05
пупок	0,12-1,99	0,75±0,42	0,11-2,7	0,71±0,51	> 0,05
l. bispinalis	0,09-1,79	0,74±0,38	0,17-2,66	0,7±0,55	> 0,05
над лобком	0,2-2,61	0,93±0,57	0,06-6,9	0,76±0,91	> 0,05

групами спостереження виявлено, що у хворих ОГ вона вірогідно більша, ніж у пацієнтів ГП. У ГП товщина ПЖК більша на рівнях lbs (1,44±0,68 см) та lbs (1,44±0,8 см), ніж під МВ (1,19±0,6 см). У ділянці пупка (1,27±0,59 см) вона менша, ніж на рівнях lbs та lbs. У пацієнтів ОГ товщина ПЖК під МВ та над ЛК не відрізняється. Не виявлено статистичної різниці цього показника на рівнях lbs (2,08±0,91 см), пупка

(1,82±0,93 см) та lbs (2,14±1,16 см). Але можна стверджувати, що на цих трьох рівнях товщина ПЖК більша, ніж над ЛК та під МВ.

Відмінностей у товщині передочеревинного простору між обома групами на всіх рівнях дослідження не встановлено. У ГП вірогідну різницю цього показника виявлено тільки між рівнями під МВ (0,8±0,51 см) та lbs (0,58±0,43 см). У пацієнтів ОГ товщина передочеревинного

Таблиця 2

Параметри білої лінії живота у пацієнтів основної групи та групи порівняння

Рівень дослідження	Основна група (n=69)		Група порівняння (n=64)		p
	Min-Max, см	M±m, см	Min-Max, см	M±m, см	
Ширина білої лінії живота					
1 см під МВ	0,39-4,91	1,65±0,93	0,22-5,2	1,43±0,8	>0,05
l. vicostalis	0,42-6,15	2,26±0,99	0,59-4,99	1,86±0,83	<0,05
пупок	0,91-6,02	2,59±0,99	0,34-6,17	2,09±0,96	<0,05
l. vispinalis	0,48-3,32	1,53±0,67	0,23-3,11	1,09±0,68	<0,05
1 см над лоб.	0,12-2,82	1,13±0,65	0,16-2,81	0,78±0,52	<0,05
Товщина білої лінії живота					
1 см під МВ	0,1-0,41	0,18±0,06	0,06-0,31	0,15±0,05	<0,05
l. vicostalis	0,1-0,33	0,18±0,05	0,09-0,29	0,16±0,04	<0,05
пупок	0,08-0,46	0,19±0,07	0,1-0,29	0,17±0,05	>0,05
l. vispinalis	0,1-0,4	0,19±0,06	0,08-0,41	0,19±0,08	>0,05
1 см над лоб.	0,08-0,37	0,2±0,07	0,05-0,41	0,17±0,07	<0,05

Таблиця 3

Товщина м'язів передньої черевної стінки у пацієнтів основної групи та групи порівняння

Рівень дослідження		Основна група (n=69)		Група порівняння (n=64)		p
		Min-Max, см	M±m, см	Min-Max, см	M±m, см	
Товщина прямих м'язів живота						
На 1 см нижче МВ	справа	0,32-2,2	0,79±0,29	0,33-1,7	0,69±0,28	<0,05
	зліва	0,3-2,24	0,79±0,27	0,36-1,9	0,71±0,29	>0,05
l. vicostalis	справа	0,4-2,47	0,82±0,31	0,36-1,9	0,77±0,33	>0,05
	зліва	0,42-2,25	0,82±0,34	0,35-1,8	0,81±0,32	>0,05
пупок	справа	0,56-2,1	0,98±0,32	0,42-2,2	1,02±0,49	>0,05
	зліва	0,46-2,62	1,01±0,36	0,31-2,3	1,03±0,49	>0,05
l. vispinalis	справа	0,41-2,79	1,19±0,4	0,42-2,1	1,27±0,48	>0,05
	зліва	0,45-2,57	1,18±0,42	0,46-2,1	1,27±0,43	>0,05
На 1 см вище ЛК	справа	0,6-2,13	1,16±0,37	0,46-1,95	1,19±0,48	>0,05
	зліва	0,43-2,27	1,18±0,4	0,48-1,95	0,19±0,46	>0,05
Товщина широких м'язів живота						
l. vicostalis	справа	0,56-2,47	1,11±0,37	0,49-2,07	1,03±0,37	>0,05
	зліва	0,51-2,25	1,11±0,39	0,46-1,95	1,04±0,34	>0,05
пупок	справа	0,61-2,8	1,28±0,48	0,52-2,4	1,31±0,49	>0,05
	зліва	0,515-3,5	1,28±0,52	0,54-2,5	1,29±0,5	>0,05
l. vispinalis	справа	0,41-2,3	1,13±0,34	0,62-2,35	1,16±0,38	>0,05
	зліва	0,45-2,2	1,13±0,34	0,56-1,9	1,13±0,33	>0,05

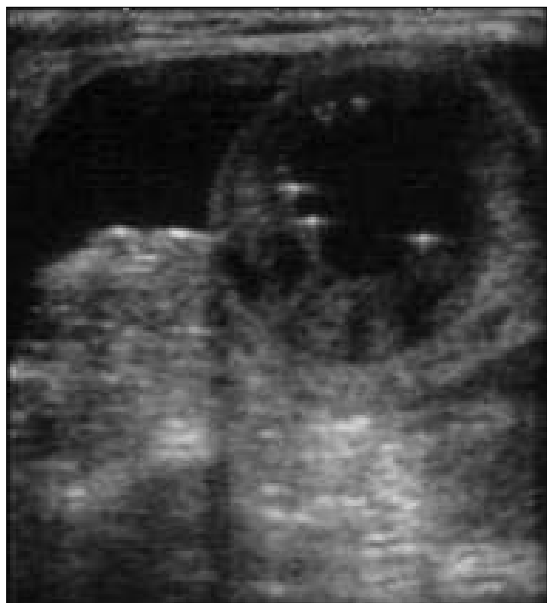

Рис. 2. Ультразвукове дослідження: грижа білої лінії живота; вміст грижового мішка – кишковою петля.

простору не відрізняється на рівнях під МВ ($0,99 \pm 0,78$ см) і надлобкової ділянки ($0,93 \pm 0,57$ см). Майже однакова вона і на рівнях Іbc, пупка та Іbs. У лобковій ділянці передочеревинний простір ($0,93 \pm 0,38$ см) товстіший, ніж на рівнях Іbc ($0,7 \pm 0,47$ см) та Іbs ($0,74 \pm 0,57$ см).

У ГП (табл. 2) на рівнях пупка ($2,09 \pm 0,96$ см) та Іbc ($1,86 \pm 0,83$ см) БЛЖ найширша, звукується на рівнях Іbs ($1,09 \pm 0,68$ см) та в лобковій ділянці ($0,78 \pm 0,52$ см). У хворих ОГ найменша ширина БЛЖ спостерігалася на Іbs ($0,42$ см), під МВ ($0,39$ см) та над ЛК ($0,12$ см). Найширша БЛЖ на рівнях пупка ($6,02$ см) та Іbc ($6,15$ см). Ширина БЛЖ не відрізняється на рівнях пупка ($2,59 \pm 0,99$ см) та Іbc ($2,26 \pm 0,99$ см), але вона вірогідно ширша, ніж на інших трьох рівнях. Спостерігається вірогідне звуження ширини БЛЖ в напрямку гіпогастрії, з найменшим її значенням на відстані 1 см від ЛК ($1,13 \pm 0,65$ см). Лише під МВ та над ЛК товщина апоневроза БЛЖ була більшою у пацієнтів ОГ. Значення цього параметра не відрізнялися в обох групах на рівнях Іbc, пупка та Іbs. В обох групах дослідження в гіпогастрії апоневроз БЛЖ товстіший, ніж в епігастрії.

При проведенні УЗД м'язова тканина гіпоехогенна, з вираженими гіперехогенними паралельно розташованими структурами при поздовжньому скануванні або з дрібними вкрапленнями на зразок "зірчастого неба" (прошарки

перимізія) – при поперечному. В обох групах показники товщини ПМЖ і бічних м'язів живота не відрізняються (табл. 3). На рівні пупка та Іbs товщина прямих та бічних м'язів живота у пацієнтів ГП були більшими, ніж в ОГ. У обстежених ГП спостерігалася збільшення товщини ПМЖ в гіпогастрії, з найбільшим показником на рівні Іbs ($1,27 \pm 0,43$ см). Серед пацієнтів ОГ найменші показники товщини ПМЖ виявлені на рівнях Іbc ($0,3$ см), Іbs ($0,41$ см) та пупка ($0,46$ см). Найтовстіші ПМЖ на рівні Іbs ($2,79$ см). Товщина ПМЖ на рівні Іbs та в лобковій ділянці більша, ніж на рівнях Іbc та під МВ. Товщина бічних м'язів живота у хворих обох груп більша на рівні пупка. УЗД ПБСЖ поєднували з обстеженням органів черевної порожнини для виключення поєднаної патології. У 8 пацієнтів виявлено жовчно-кам'яну хворобу, що вплинуло на подальшу тактику їх хірургічного лікування.

Частіше (51) візуалізували ПГ. У 18 хворих ГД БЛЖ розташовувався вище пупка: у пупковій (6) та епігастральній (12) ділянках. У 7 пацієнтів ПГ поєднувалася з грижою БЛЖ. У більшості обстежених (78,27%) поперечний розмір ГД був ширший за поздовжній. У 6 (8,69%) хворих на ПГ ці розміри були приблизно однакові. Лише у 9 (13,04%) пацієнтів відмічалася переважання поздовжнього розміру ГД над поперечним. Найменші поперечний та поздовжній розміри ГД становили 0,6 см, найбільший поперечний розмір – 6,25 см, а поздовжній – 3,2 см. Огляд ПБСЖ та ділянки ГД був утруднений у пацієнтів з вираженою товщиною ПЖК. У пацієнтів з великими ПГ (особливо, якщо діаметр його перевищував 5-6 см) визначення його ширини було технічно важчим, через менші розміри датчика і неможливість відтворити на моніторі апарата повну УЗ-картину ГД.

Згідно з класифікацією EHS [10], ГД малих розмірів було 44,9%, середніх – 49,3%, великих – 5,8%. Частіше (82,6%) ГД не перевищував розміри БЛЖ, в 11 (15,9%) пацієнтів він збігався з її шириною, у 12 (17,4%) випадках був ширшим. У 5 пацієнтів у грижовому мішку виявляли великий сальник, у 3 – петлі тонкої кишки (рис. 2).

Висновки. 1. УЗД – ефективний метод діагностики пупкових гриж і гриж білої лінії живота малих та середніх розмірів. 2. У хворих з грижовими дефектами білої лінії живота остання ширша, ніж в осіб без грижі. 3. Прямі м'язи жи-

вота у здорових людей і хворих на пупкову грижу на широких м'язів живота найбільша на рівні в каудальному напрямку товстішають. 4. Товщи- пупка в обох групах дослідження.

Література

1. Козак И.А. Грыжа белой линии и живота у больных с осложненной постбульбарной дуоденальной язвой / И.А.Козак, В.В.Власов, А.И.Суходоля, М.С.Гойда / *Герниол.* – 2006 – № 3. – С. 24-25.
2. Шуляренко В.А. Використання ультразвукового дослідження і комп'ютерної томографії в діагностиці та виборі методу лікування складних післяопераційних гриж черевної стінки / В.А.Шуляренко, Т.Ю.Пилипенко, В.В.Преподобний / *Клін. хірургія.* – 2009. – № 3 – С. 34-38.
3. Beer G.M. The normal width of the linea alba in nulliparous women / G.M.Beer, A.Schuster, B.Seifer / *Clin. Anat.* – 2009. – № 6. – P. 706-711.
4. Corsale I. Diagnosis and treatment of epigastric hernia. Analysis of our experience / I.Corsale, E.Palladino / *Minerva Chir.* – 2000. – № 9. – P. 607-610.
5. Jensen J.J. Ultrasound doppler diagnosis of herniation through the linea alba / J.J.Jensen, J.B.Holme, S.M.Sorensen / *Ugeskr. Laeger.* – 2004. – № 166 (39). – P. 3412-3413.
6. Мелентьева О.Н. Оценка состояния брюшной стенки при выборе способа пластики у больных с ПОВГ / О.Н.Мелентьева / *Герниол.* – 2005. – № 3. – С. 35-36.
7. Хитарьян А.Г. Протезирование передней брюшной стенки в хирургии вентральных гриж / А.Г.Хитарьян, Х.И.Эль-Сахли, М.Р.Мишоян / *Эндоскоп. хирургия.* – 2003 – № 6. – С. 20-25.
8. Власов В.В. Особливості анатомії передньобічної стінки живота і профілактика післяопераційної грижі / В.В.Власов, Ю.Т.Ахтемійчук / *Клін. хірургія.* – 2003. – № 11. – С. 10.
9. Никитаев Н.С. Спиральная компьютерная томографическая диагностика грыж и послеоперационная оценка состояния передней брюшной стенки / Н.С.Никитаев, Г.Г.Кармазановский, И.П.Колганова / *Герниол.* – 2006. – № 1. – С. 28-30.
10. Classification of primary and incisional abdominal wall hernias / F.E.Muysoms, M.Miserez, F.Berrevoet [et al.] / *Hernia.* – 2009. – № 13 (4). – P. 407-414.

УЛЬТРАЗВУКОВОЕ ИССЛЕДОВАНИЕ ПЕРЕДНЕБОКОВОЙ СТЕНКИ ЖИВОТА У ЗДОРОВЫХ И БОЛЬНЫХ ПУПОЧНОЙ ГРЫЖЕЙ

Резюме. Проведен анализ ширины белой линии и мышц живота, области грыжевого выпячивания с помощью ультразвукового исследования у здоровых людей (64) и больных пупочной грыжей или грыжей белой линии живота (69). Определены анатомические особенности переднебоковой стенки живота у больных грыжей. Доказана ценность УЗИ в дооперационном обследовании больных пупочной грыжей и грыжей белой линии живота.

Ключевые слова: пупочная грыжа, грыжа белой линии живота, грыжевой дефект, ультразвуковое исследование.

ULTRASOUND EXAMINATION OF THE ANTEROLATERAL WALL OF THE ABDOMEN IN HEALTHY PEOPLE AND PATIENTS WITH UMBILICAL HERNIA

Abstract. The authors present an analysis of the width of the linea alba and the abdominal muscles, a region of a hernia outpouching by means of an ultrasound examination (USE) in healthy persons (64) and patients with umbilical hernia or hernia of the linea alba (69). The anatomical features of the anterolateral abdominal wall in patients with hernia have been determined. The value of USE in a preoperative examination of patients with umbilical hernia and hernia of the linea alba has been corroborated.

Key words: umbilical hernia, linea alba hernia, hernial defect, ultrasound examination.

M.I.Pyrohov National Medical University (Vinnytsia),
Regional Clinical Hospital (Khmel'nytskyi)

Надійшла 02.03.2012 р.
Рецензент – проф. В.І.Півторак (Вінниця)