

© Доцюк Л.Г., Кушнір І.Г., Давиденко І.С., Кокощук Г.І., 2011

УДК 616.61-002-019

МОРФОЛОГІЧНІ ОСОБЛИВОСТІ ГОСТРОГО СУЛЕМОВОГО НЕФРИТУ

Л.Г.Доцюк, І.Г.Кушнір, І.С.Давиденко, Г.І.Кокощук

Чернівецький національний університет ім. Ю.Федьковича, Буковинський державний медичний університет

Резюме. В експериментах на щурах використана модель гострої сулемової нефропатії. Морфологічні зміни як клубочків, так і канальців нефрону адекватно віддзеркалюють характерні для нефриту особливості.

Ключові слова: гострий сулемовий нефрит.

Участь нирки в підтриманні циркадіанного ритму низки параметрів внутрішнього середовища загальноно відома [1]. Проте мало досліджені ниркові циркадіанні дисфункції при експериментальному нефриті, а окремі роботи містять суперечливі висновки. Це пов'язано, як правило, з відсутністю комплексної оцінки морфологічних та функціональних параметрів при патології нирок, а також відсутністю адекватної моделі ниркового ураження. Серед експериментальних моделей нефриту найбільш вживаними є пуроміцинова, адриаміцинова та сулемова нефропатії [2, 3]. Зважаючи на те, що регуляція циркадіанного ритму функції нирок значною мірою залежить від мелатоніну, дофаміну, серотоніну [4-7], беручи до уваги той факт, що амітриптилін, інгібітор зворотного захоплення серотоніну [8], та мелатонін [9] виявляють протекторний ефект у процесі розвитку експериментальної патології нирок, науково-прак-

тичну цікавість викликає характер циркадіанних порушень функції нирок у зіставленні з морфологічними змінами.

Мета дослідження: дослідити циркадіанні порушення функції нирок у зіставленні з морфологічними ушкодженнями як клубочкового, так і різних відділів канальцевого апарату нефрону.

Матеріал і методи. Досліди проведено на 20 щурах-самцях лінії Вістар масою 140-180 г. Тварин утримували у стандартних умовах лабораторії на постійному раціоні (зерно) з вільним доступом до 1% розчину натрію хлориду на водопровідній воді. Експериментальний нефрит викликали підшкірним введенням розчину сулеми в дозі 1 мг/кг через день упродовж 10 днів. Через 24 год після останнього введення сулеми під нембуталовим наркозом проводили евтаназію тварин шляхом декапітації. Шматочки нирок фіксували в 10% розчині нейтрального формаліну.

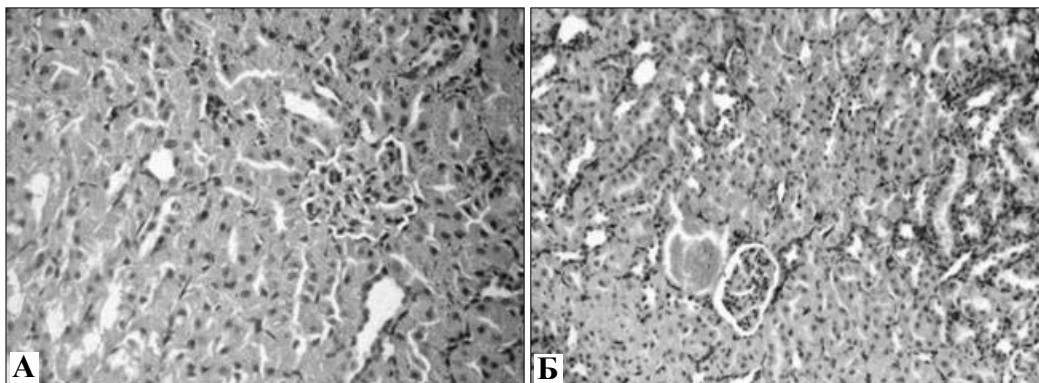


Рис. 1. Кіркова речовина нирки щура при експериментальному сулемовому нефриті: повнокров'я венозних судин (А), клубочок з колапсом простору Боумена (Б). Мікропрепарати. Забарвлення гематоксиліном та еозином. Об. 20^х, ок. 10^х.

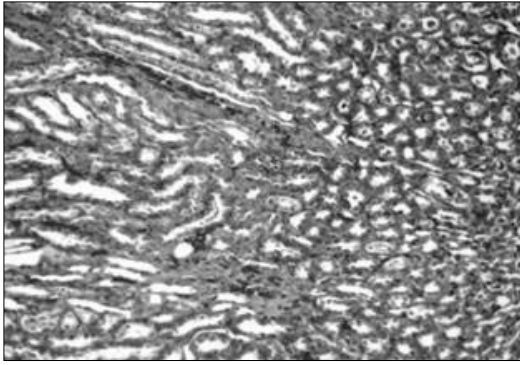


Рис. 2. Мозкова речовина нирки щура при експериментальному сулемовому нефриті: повнокров'я мозкових променів, гіалінові та фібринові циліндри у просвітах трубочок. Мікропрепарат. Забарвлення за методом Слінченка. Об. 9[×], ок. 10[×].

Після зневоднення та заливання в парафін готували зрізи завтовшки 5-6 мкм. Після депарафінування зрізи фарбували гематоксином і еозином та за методикою Н.З.Слінченка (1964) з використанням хромотропа-водного блакитного.

Результати дослідження. При гістологічному дослідженні нирок у щурів, яким впродовж 10 днів вводили розчин сулеми, констатовано, що в кірковій частині нирки мають місце чіткі морфологічні ознаки ураження паренхіми: більшість епітеліальних

клітин у стані зернистої дистрофії, у 4 % епітелію проксимальних каналців виявлені некротичні зміни, в ядрах епітеліоцитів візуалізується каріопікноз, каріорексис, каріолізис. Субепітеліальні базальні мембрани звичайної будови, проте апікальні відділи мембрани епітеліоцитів переважно проксимальних каналців у стані деструкції. Має місце повнокров'я венозних судин. Морфологічні ознаки ураження нефронів чітко виявляються і в структурі клубочків: у частині гломерул констатована гіперцелюлярність як за рахунок ендотеліоцитів, так і в результаті проліферації мезангіальних клітин, що в морфологічній класифікації патології нирок діагностується як мезангіопрولیферативний гломерулонефрит. У 8% клубочків виявлено колапс просторів Боумена (рис. 1). При дослідженні мозкової речовини нирок як при фарбуванні гематоксином і еозином, так і (особливо) при використанні методики Н.З.Слінченка (рис. 2) виявлено в просвітах збірних трубочок гіалінові циліндри, повнокров'я мозкових променів, стаз крові. Строма містить прояви нерівномірного набряку, у просвітах трубочок гіалінові та фібринові циліндри.

Висновок. 1. Використана модель сулемової нефропатії адекватно віддзеркалює морфологічні зміни в клубочковому та каналцевому апараті нефрону, які характерні для гострого нефриту, і може бути використана для дослідження функціональних особливостей циркадіанного ритму при нефриті.

Література

1. Рябов С.И. Функциональная нефрология / С.И.Рябов, Ю.В.Наточин. – СПб.: Лань, 1997. – 300 с.
2. Blunted renal dopaminergic system activity in HgCl₂ induced membranous nephropathy / B.Sampaia-Maia, M.Moreira-Rodrigues, P.Serrao, M.Pestana // *Life sciences*. – 2006. – Vol. 78, № 11. – P. 1246-1255.
3. Deschenes G. Collecting duct Na⁺/K⁺-ATP-ase activity is correlated with urinary sodium excretion in rat nephritic syndromes / G.Deschenes, A.Doucet // *J. Am. Soc. Nephrol.* – 2000. – № 11. – P. 604-615.
4. Кушнір І.Г. Вплив мелатоніну на циркадіанний ритм екскреторної функції нирок білих щурів / І.Г.Кушнір // *Арх. клін. та експерим. мед.* – 2009. – Т. 18, № 1. – С. 11-13.
5. Кушнір І.Г. Вплив підвищеного рівня дофаміну на циркадіанний ритм екскреторної функції нирок у щурів / І.Г.Кушнір, Г.І.Кокощук // *Ж. АМН України*. – 2009. – Т. 15, № 3. – С. 597-603.
6. Кушнір І.Г. Вплив ципралексу та мелатоніну на циркадіанний ритм екскреторної функції нирок за умов тривалого постійного освітлення / І.Г.Кушнір, Г.І.Кокощук // *Експерим. і клін. мед.* – 2009. – № 2. – С. 35-38.
7. Кушнір І.Г. Вплив циталопраму – селективного інгібітора зворотного захоплення серотоніну на циркадіанний ритм екскреторної функції нирок / І.Г.Кушнір, Г.І.Кокощук // *Фізіол. ж. НАН України*. – 2009 – Т. 55, № 3 – С. 125-127.
8. Amitriptyline attenuates interstitial inflammation and ameliorates the progression of renal fibrosis / E.Achar, T.T.Maciell, C.F.Collares [et al.] // *Kidney international*. – 2009. – Vol. 75. – P. 596-604.
9. Melatonin attenuated acute renal failure and oxidative stress induced by mercuric chloride in rats / M.Nava, F.Romeo, Y.Quiroz [et al.] // *Am. J. Physiol.* – 2000. – Vol. 279, № 1. – P. 910-918.

МОРФОЛОГИЧЕСКИЕ ОСОБЕННОСТИ ОСТРОГО СУЛЕМОВОГО НЕФРИТА

Резюме. В експериментах на крысах использована модель острой сулемовой нефропатии. Морфологические изменения как в клубочках, так и каналцах нефрона адекватно отражают характерные для нефрита особенности.

Ключевые слова: острый сулемовый нефрит.

MORPHOLOGICAL CHARACTERISTICS OF ACUTE SUBLIMATE NEPHRITIS

Abstract. A model of acute sublimite nephropathy was used in experiments on rats. Morphological changes in the glomeruli and the tubules adequately reflect the peculiarities characteristic of nephritis.

Key words: acute sublimite nephritis.

Yu. Fed'kovych National University (Chernivtsi), Bukovinian State Medical University (Chernivtsi)

Надійшла 12.09.2011 р.

Рецензент – проф. Ю.Є.Роговий (Чернівці)