

© Сенютович Р.В., 2011

УДК 616.342:616.36-006-089

## КОМБІНОВАНА ОПЕРАЦІЯ З ПРИВОДУ ПРОРОСТАННЯ ПУХЛИНИ ПРАВОГО ВИГИНУ ОБОВОДОЇ КИШКИ У ДВНАДЦЯТИПАЛУ КИШКУ ТА ШЛУНОК

**Р.В.Сенютович**

*Кафедра онкології та радіології (зав. – проф. Р.В.Сенютович) Буковинського державного медичного університету, м. Чернівці*

**Резюме.** Описаний оригінальний спосіб операції з приводу проростання пухлини товстої кишки у шлунок і дванадцятипалу кишку. Резекція уражених органів виконана методом "кускування". Накладено гастродуоденоанастомоз кінець у бік та ілеотрансверзоанастомоз бік у кінець.

**Ключові слова:** рак, ободова кишка, комбінована резекція.

Проростання пухлини правого вигину ободової кишки у дванадцятипалу кишку (ДПК) зазвичай свідчить про її неоперабельність. Операція закінчується обхідним ілеотрансверзоанастомозом. Нами в подібній клінічній ситуації, наведеній нижче, виконане комбіноване втручання з резекцією пухлини та суміжних органів. У літературі описані випадки комбінованих операцій при раку товстої кишки з панкреатодуоденальною резекцією (ПДР) [1].

*Хвора О., історія хвороби № 251, 1961 року народження, госпіталізована в Чернівецький онкодиспансер 18.01.10 р. зі скаргами на біль у правому підребер'ї, слабкість та схуднення. Після харчування у хворої відразу виникає потреба в дефекації, у випорожненнях міститься неперетравлена їжа. Хворіє 6 місяців. У військовому госпіталі діагностовано пухлину правого вигину ободової кишки з проростанням у підшлункову залозу та ДПК. Стан хворої середньої тяжкості. Втрата маси тіла становить понад 10 кг. Шкіра, слизові оболонки – бліді. У легенях везикулярне дихання. Тони серця ритмічні, пульс – 92 уд./хв, АТ – 110/70 мм рт. ст. Живіт помірно роздутий, болючий у правому підребер'ї, де пальпується інфільтративне утворення без чітких контурів. Висновок КТ (12.01.10): картина ліпоматозних змін печінки, хронічний холецистопанкреатит, гіперпластичний гастрит, об'ємне утворення правого вигину ободової кишки з проростанням у ДПК та препілоричний відділ шлунка. Аналіз крові*

*(23.01.10): Л. – 5,9, Нв – 91 г/л. Інші показники в межах норми. До операції хворій перелили 500 мл еритроцитарної маси.*

*Операція (24.01.10): Паліативне комбіноване видалення пухлини товстої кишки (проф. Р.В.Сенютович). Верхня серединна лапаротомія. Виявлена пухлина правого вигину ободової кишки, яка проростає у шлунок, низхідну частину ДПК, підшлункову залозу, паранефральну клітковину та (пристінково) у нижню порожнисту вену. Проведена мобілізація пухлини з метою виявлення можливості її видалення. Під час роз'єднання пухлини та шлунка провіт товстої кишки розкрився, подальше видалення пухлини проводилося методом "кускування". Виконано резекцію правого вигину ободової кишки, антрального відділу шлунка, передньобічної стінки низхідної частини ДПК, гачкоподібного відростка підшлункової залози, паранефральної клітковини, а також пристінкову резекцію нижньої порожнистої вени (рисунк). Куксу ДПК ідентифікувати не вдалося через її звуження та дистальне зміщення пухлиною. Накладено гастродуоденоанастомоз (ГДА) з отвором, що утворився в ДПК внаслідок попереднього висічення пухлини, кінець у бік дворядними швами. Пересічена висхідна ободова кишка, кукса якої зашита наглухо. Проведена резекція поперечної ободової кишки. Накладено анастомоз між поперечною ободовою кишкою та порожньою кишкою кінець у бік трирядними швами. ГДА прикритий сальником. Дренування*

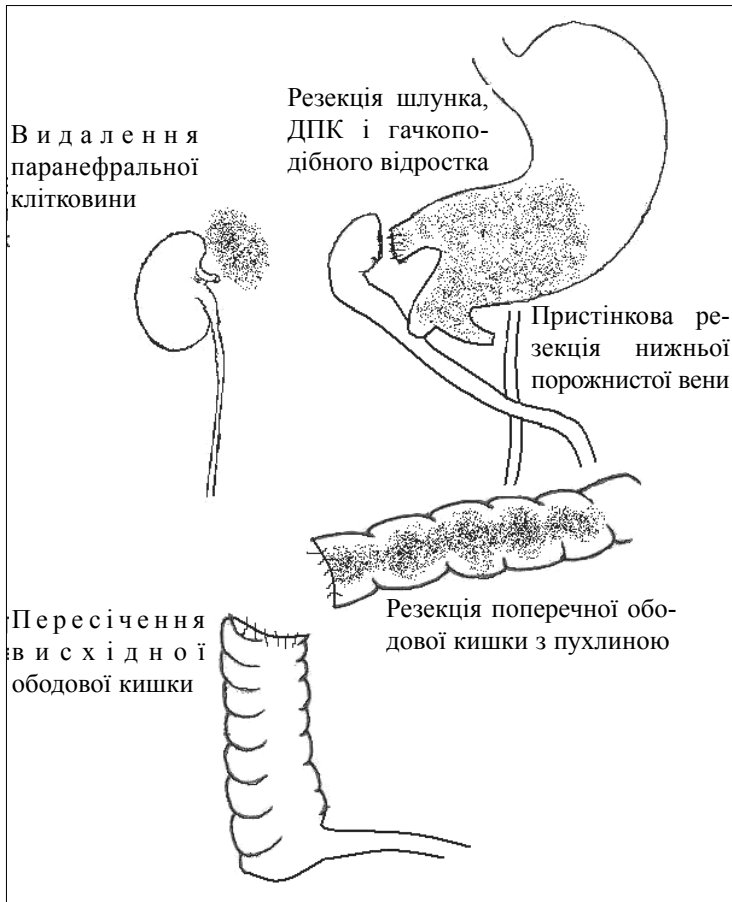


Рис. Обсяг операції з приводу проростання пухлини правого вигину ободової кишки в суміжні органи у хворій О.

черевної порожнини. Післяопераційний період ускладнився гострим некротичним панкреатитом, а згодом жовчаними норицями. Хворій призначено октреотид 2 рази в день. Нориці закрилися після стаціонарного лікування.

Варто зазначити, що саме резекція гачкуватого відростка була найскладнішим елементом оперативного втручання [2]. Цікаве й те, що в процесі операції не була ідентифікована і не закривалася кукса ДПК. В отвір ДПК (після висічення пухлини) був введений палець у напрямку цибулини ДПК, але виходу його у вільну черевну порожнину не спостерігали. Вважаємо, що в результаті зміщення шлунка вниз пухлиною настало перекриття, а згодом і стеноз виходу зі шлунка, а після відсічення шлунка від пухлини ця ділянка занурилася в тканини і не була доступна для огляду.

Отже, даний випадок свідчить про можливість виконання комбінованого видалення пухлини товстої кишки зі стінкою ДПК та резекцією підшлункової залози (гачкоподібного відростка) без ПДР.

### Література

1. Miki Y. Neoadjuvant chemotherapy and pancreatoduodenectomy for locally advanced color cancer / Y.Miki, M.Ikenaga, A.Miyamoto [et al.] / Gan To Kagaku Rooho. – 2009. – Vol. 36, № 12. – P. 220-222.
2. O'Sullivan A.W. Cancer of the uncinat process of the pancreas: surgical anatomy and clinicopathological features / A.W.O'Sullivan, N.Heaton, M.Rela / Hepatobiliary Pancreat Dis Int. – 2009. – Vol. 8, № 6. – P. 569-574.

### КОМБІНІРОВАНА ОПЕРАЦІЯ ПРИ ПРОРОСТАННІ ОПУХОЛИ ПРАВОГО ИЗГИБА ОБОДОЧНОЇ КИШКИ В ДВЕНАДЦАТИПЕРСТНУЮ КИШКУ І ЖЕЛУДОК

### COMBINED OPERATION IN CASE OF INVASION OF THE TUMOR OF THE RIGHT FLEXURE OF THE COLON TO THE DUODENUM AND STOMACH

**Резюме.** Описан оригинальный способ операции при проростании опухоли толстой кишки в желудок и двенадцатиперстную кишку. Резекция пораженных органов проведена методом "кускования". Наложены гастродуоденоанастомоз конец в бок и илеотрансверзоанастомоз бок в конец. **Ключевые слова:** рак, ободочная кишка, комбинированная резекция.

**Abstract.** An original surgical technique for invasion of a large intestinal tumor into the stomach and duodenum has been described. Resection of affected organs has been performed by employing the method of removal by pieces. gastroanastomosis and side-to-end ileotransversostomy were applied. **Key words:** cancer, colon, combined resection.

Bukovinian State Medical University (Chernivtsi)

Надійшла 17.12.2010 р.