

© Слободян О.М., Ахтемійчук Ю.Т., Роговий Ю.Є.

УДК 611.37-053.1-07

КОРЕЛЯЦІЙНИЙ АНАЛІЗ МОРФОМЕТРИЧНИХ ПАРАМЕТРІВ ПІДШЛУНКОВОЇ ЗАЛОЗИ У 5-7-МІСЯЧНИХ ПЛОДІВ

О.М.Слободян, Ю.Т.Ахтемійчук, Ю.Є.Роговий

Кафедра анатомії, топографічної анатомії та оперативної хірургії (зав. – проф. Ю.Т.Ахтемійчук) Буковинського державного медичного університету, м. Чернівці

Резюме. Проведено морфометричне дослідження анатомічних частин підшлункової залози на 35 трупах 5-7-місячних плодів *in situ*. Встановлено, що сповільнений період (6-7 місяці) розвитку підшлункової залози характерний для ширини її голівки, довжини тіла та хвоста. Довжина і ширина голівки підшлункової залози в 7-місячних плодів зв'язана вірогідною багатофакторною регресійною залежністю з її довжиною.

Ключові слова: підшлункова залоза, морфометрія, плід, багатофакторний регресійний аналіз.

Перинатальна допомога – це комплексний підхід до народження здорової дитини. Одним із завдань сучасної перинатології є впровадження сучасних ефективних перинатальних технологій із раціоналізацією медичної допомоги [1]. Серед різноманітних методів діагностики та лікування вад розвитку травної системи перспективним є перинатальне ультразвукове дослідження [2, 3]. Але поняття норми для порівняння з нею фактичних даних дослідження на даний час є досить складним і маловивченим питанням [4, 5].

Відомості про синтопічні кореляції всіх анатомічних частин підшлункової залози (ПЗ) в перинатальному періоді онтогенезу сприятимуть розумінню механізмів їх нормального формоутворення і становлення топографії [6]. Для визначення закономірностей процесів органогенезу ПЗ слід звернути увагу на особливості морфометричних змін у періоди її прискореного (5-й та 8-10 місяці) і сповільненого (6-7 місяці) розвитку [7], серед яких потребує особливої уваги вивчення періоду сповільненого розвитку залози.

Мета дослідження. Провести аналіз ко-

реляційних взаємозв'язків морфометричних параметрів анатомічних частин підшлункової залози у 5-7-місячних плодів.

Матеріал і методи. Дослідження проведено *in situ* на 35 препаратах трупів плодів (5-7 місяців) без зовнішніх ознак анатомічних відхилень чи аномалій. Матеріал одержано з Чернівецьких міських гінекологічних клінік упродовж 1999-2003 років.

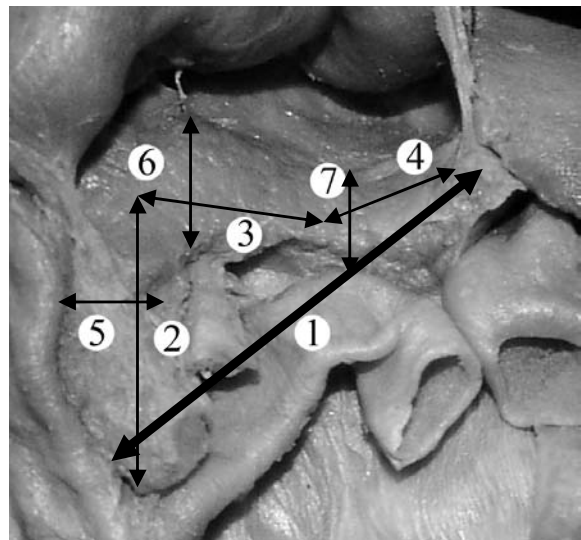


Рис. 1. Досліджувані параметри підшлункової залози: довжина підшлункової залози (1), голівки (2), тіла (3), хвоста (4), ширина голівки (5), тіла (6), хвоста (7).

Дослідження проведені згідно з методичними рекомендаціями "Дотримання етичних та законодавчих норм і вимог при виконанні наукових морфологічних досліджень" [8] методами макромікропрепарування, виготовлення топографо-анатомічних зрізів у трьох взаємноперпендикулярних площинах, морфометрії. За допомогою штанген-циркуля вимірювали 7 можливих параметрів ПЗ: довжину ПЗ (від голівки до хвоста), довжину і ширину її голівки, тіла та хвоста (рис. 1). Статистичну обробку даних, включаючи кореляційний та багатofакторний регресійний аналізи, проводили за допомогою комп'ютерних програм "Statgrafics", "Excel 7.0" та "Statistica". Дослідження проведене у рамках науково-дослідної роботи Буковинського державного медичного університету "Статеві-вікові закономірності будови і топографо-анатомічних взаємовідношень органів і структур в онтогенезі людини.

Особливості вікової та статевої ембріопографії" (№ держреєстр. 0105U002927).

Результати дослідження та їх обговорення. Результати наших досліджень показали, що не всі параметри ПЗ характеризуються сповільненим розвитком на 6-у і 7-у місяцях порівняно з 5-м місяцем (табл. 1). Довжина ПЗ, довжина її голівки, ширина тіла і хвоста не прискорено, але вірогідно зростає як на 6-му, так і на 7-му місяцях. Сповільненого розвитку зазнають ширина голівки, довжина тіла і хвоста.

У період сповільненого розвитку (6-й місяць) встановлена пряма кореляційна залежність між довжиною ПЗ і довжиною її хвоста (табл. 2). Довжина голівки позитивно корелює з її шириною, яка в свою чергу пов'язана прямими кореляційними залежностями з довжиною і шириною хвоста. Ширина тіла ПЗ позитивно корелює з шириною її хвоста.

Таблиця 1

Динаміка змін морфометричних параметрів підшлункової залози та тім'яно-п'яткової довжини у 5-7-місячних плодів ($\bar{x} \pm S\bar{x}$)

| Показники | 5-й місяць (n=15) | 6-й місяць (n=9) | 7-й місяць (n=11) |
|---|-------------------|---------------------|---------------------|
| Тім'яно-п'яткова довжина, мм | 221,3±4,15 | 263,8±3,20 p< 0,001 | 317,7±4,59 p< 0,001 |
| Довжина підшлункової залози, мм | 15,57±0,323 | 18,10±0,833 p< 0,05 | 19,00±1,075 p< 0,02 |
| Довжина голівки підшлункової залози, мм | 6,94±0,101 | 8,36±0,393 p< 0,01 | 7,71±0,305 p< 0,05 |
| Ширина голівки підшлункової залози, мм | 4,72±0,178 | 4,41±0,187 | 4,91±0,381 |
| Довжина тіла підшлункової залози, мм | 7,06±0,263 | 7,92±0,392 | 8,60±0,541 |
| Ширина тіла підшлункової залози, мм | 4,44±0,111 | 4,97±0,225 p< 0,01 | 5,88±0,599 p< 0,02 |
| Довжина хвоста підшлункової залози, мм | 5,92±0,148 | 6,16±0,457 | 6,29±0,425 |
| Ширина хвоста підшлункової залози, мм | 3,74±0,098 | 4,03±0,229 p< 0,05 | 4,21±0,195 p< 0,02 |

Примітка: p – вірогідність відмінностей порівняно з 5-м місяцем; n – кількість спостережень.

Таблиця 2

Пари кореляційних зв'язків між параметрами підшлункової залози у 6-місячних плодів

| Пари кореляційних зв'язків | | Коефіцієнт кореляції, r | Вірогідність кореляційного зв'язку, p |
|-----------------------------|------------------------------------|-------------------------|---------------------------------------|
| Довжина підшлункової залози | Довжина хвоста підшлункової залози | 0,818 | < 0,01 |
| Довжина голівки | Ширина голівки | 0,779 | < 0,02 |
| Ширина голівки | Довжина хвоста | 0,691 | < 0,05 |
| Ширина голівки | Ширина хвоста | 0,762 | < 0,02 |
| Ширина тіла | Ширина хвоста | 0,698 | < 0,05 |

Таблиця 3

Пари кореляційних зв'язків між параметрами підшлункової залози та тім'яно-п'яtkовою довжиною у 7-місячних плодів

| Пари кореляційних зв'язків | | Коефіцієнт кореляції, r | Вірогідність кореляційного зв'язку, p |
|-----------------------------|-----------------------------|-------------------------|---------------------------------------|
| Тім'яно-п'яtkова довжина | Довжина підшлункової залози | 0,748 | < 0,01 |
| Тім'яно-п'яtkова довжина | Ширина голівки | 0,710 | < 0,02 |
| Тім'яно-п'яtkова довжина | Ширина тіла | 0,629 | < 0,05 |
| Довжина підшлункової залози | Ширина голівки | 0,724 | < 0,02 |
| Довжина підшлункової залози | Довжина тіла | 0,603 | < 0,05 |
| Довжина голівки | Довжина тіла | 0,820 | < 0,01 |
| Ширина голівки | Ширина тіла | 0,715 | < 0,02 |
| Ширина тіла | Ширина хвоста | 0,798 | < 0,01 |

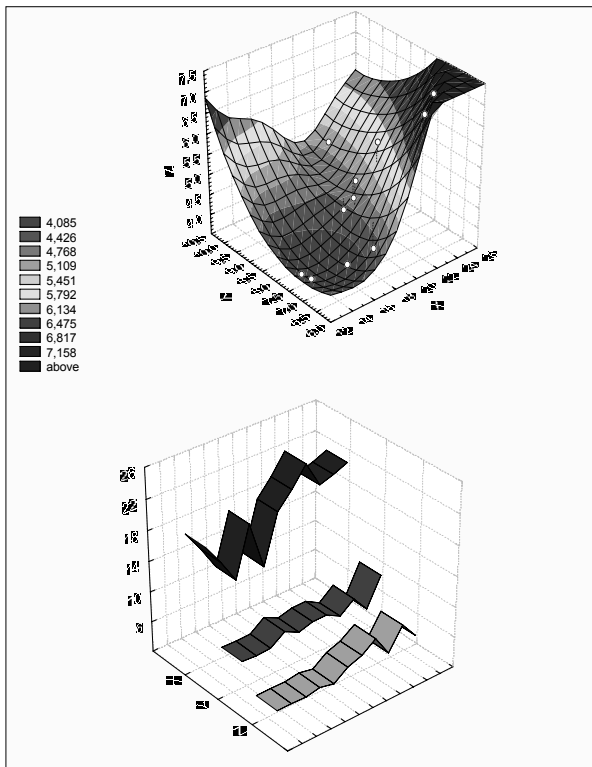


Рис. 2. Виразеність корелятивних зв'язків у 7-місячних плодів між довжиною підшлункової залози (X), довжиною (Y), шириною (Z) її голівки. Інтенсивність забарвлення відповідає ступеню вірогідних кореляцій ($p < 0,05$) для різних значень коефіцієнта (F), наведених на лівому полі рисунка.

На 7-му місяці встановлені прямі кореляційні залежності між тім'яно-п'яtkовою довжиною (ТПД) плода та довжиною ПЗ, шириною її голівки і тіла (табл. 3). Довжина ПЗ позитивно корелює з шириною її голівки та довжиною тіла. Довжина голівки ПЗ

позитивно корелює з довжиною її тіла. Ширина голівки ПЗ позитивно корелює з шириною її тіла, яка в свою чергу пов'язана прямою кореляційною залежністю з шириною хвоста залози.

Проведення багатофакторного кореляційного аналізу дає можливість виявити корелятивні взаємозв'язки в 7-місячних плодів між довжиною ПЗ, довжиною і шириною її голівки. Інтенсивність забарвлення графіка на рисунку 2 відповідає ступеню вірогідних кореляцій ($p < 0,05$) для різних значень коефіцієнта F.

Отже, сповільнений період розвитку (6-7 місяці) анатомічних частини ПЗ має відносний характер і властивий не для всіх, а тільки для 50 % досліджуваних показників.

Виявлені у 7-місячних плодів прямі кореляційні залежності між ТПД та довжиною ПЗ, шириною її голівки і тіла зумовлені однаковою швидкістю біосинтетичних процесів морфометричних параметрів і плоду в цілому. Виявлені прямі кореляційні залежності між морфометричними параметрами анатомічних частин у 6- і 7-місячних плодів зумовлені інтеграцією сповільненого розвитку даних структур.

Встановлені за допомогою багатофакторного регресійного аналізу корелятивні взаємозв'язки в 7-місячних плодів між довжиною ПЗ, довжиною і шириною її голівки вказує на гармонічність розвитку даних структур.

Висновки. 1. Проведення морфометричного дослідження анатомічних частин підшлункової залози в період сповільненого розвитку (6-й і 7-й місяці) дає можливість показати відносний характер цього періоду. 2. Встановлені за допомогою багатфакторного регресійного аналізу корелятивні взаємозв'язки в 7-місячних плодів між

довжиною підшлункової залози, довжиною і шириною її голівки вказує на гармонічність розвитку досліджуваних структур.

Перспектива подальших досліджень. З'ясування кореляційних залежностей між морфометричними параметрами анатомічних частин підшлункової залози в 4-місячних плодів.

Література

1. Жилка Н.Я. Стратегія організації перинатальної допомоги в Україні / Н.Я.Жилка // Мед. техніка. – 2008. – № 1. – С. 26-28.
2. Пренатальная диагностика и лечение врожденных пороков развития на современном этапе / В.И.Кулаков, Ю.Ф.Исаков, Ю.И.Кучеров [и др.] // Рос. вестн. перинатол. и педиатрии. – 2006. – Т. 51, № 6. – С. 63-65.
3. Давиденко В.Б. Эффективность та діагностичне значення пренатального дослідження плода у покращенні наслідків лікування вродженої патології травного тракту у періоді новонародженості / В.Б.Давиденко, В.В.В'юн, Н.Р.В'юн // Ультразвук. перинатал. діагностика. – 2005. – № 20. – С. 127.
4. Бурих М.П. Сучасні підходи щодо вивчення будови людини та клінічна анатомія / М.П.Бурих, Ю.Т.Ахтемійчук // Клін. анат. та оператив. хірургія. – 2002. – Т. 1, № 1. – С. 7-12.
5. Lincharadze N. Ultrasound monitoring of abdominal cavity organs in case of sepsis with ulceronecrotic enterocolitis complications in newborns (a case from experience) / N.Lincharadze, G.Davitaya, G.Tukhashvili // Diagnostic Ultra-Sound. – 2000. – № 1. – P. 83-85.
6. Cuschieri A. Descriptive epidemiology of isolated anal anomalies: a survey of 4.6 million births in Europe; EUROCAT Working Group / A.Cuschieri // Am. J. Med. Genet. – 2001. – V. 103, № 3. – P. 207-215.
7. Ахтемійчук Ю.Т. Макробудова підшлункової залози на ранніх етапах онтогенезу людини / Ю.Т.Ахтемійчук, О.М.Слободян // Бук. мед. вісник. – 2006. – Т. 10, № 3. – С. 133-136.
8. Мішалов В.Д. Про правові, законодавчі та етичні норми і вимоги при виконанні наукових морфологічних досліджень / В.Д.Мішалов, Ю.Б.Чайковський, І.В.Твердохліб // Морфологія. – 2007. – Т. 1, № 2. – С. 108-113.

КОРРЕЛЯЦИОННИЙ АНАЛІЗ МОРФОМЕТРИЧЕСКИХ ПАРАМЕТРОВ ПОДЖЕЛУДОЧНОЙ ЖЕЛЕЗЫ В 5-7-МЕСЯЧНЫХ ПЛОДАХ

Резюме. Проведено морфометрическое исследование анатомических частей поджелудочной железы на 35 трупах 5-7-месячных плодов in situ. Установлено, что замедленный период (6-7 месяцы) развития поджелудочной железы характерный для ширины ее головки, длины тела и хвоста. Длина и ширина головки поджелудочной железы в 7-месячных плодов связаны достоверной множественной регрессионной зависимостью с ее длиной.

Ключевые слова: поджелудочная железа, морфометрия, плод, множественный регрессионный анализ.

CORRELATION ANALYSIS OF THE MORPHOMETRIC PARAMETERS OF THE PANCREAS IN 5-7-MONTH OLD FETUSES

Abstract. A morphometric study of the anatomical parts of the pancreas has been carried out on 35 corpses of 5-7 month old fetuses in situ. It has been found out that a slowed down period of development (6-7 months) of the pancreas is characteristic for the width of its head, the length of the body and tail. The length and width of the pancreatic head in 7 month old fetuses is associated by means of a reliable multifactor regression dependence with its length.

Key words: pancreas, morphometry, fetus, multifactor regression analysis.

Bukovinian State Medical University (Chernivtsi)

Надійшла 06.05.2008 р.
Рецензент – проф. В.О.Ольховський (Харків)