

УДК 611.132.2

**О.А. Горустович, Е.С. Околокулак***Кафедра нормальной анатомии (науч. руководитель – проф. Е.С. Околокулак) Гродненского государственного медицинского университета, Беларусь*

## ВАРИАНТНАЯ АНАТОМИЯ АРХИТЕКТониКИ МАГИСТРАЛЬНЫХ АРТЕРИЙ СЕРДЦА ЧЕЛОВЕКА

### ВАРИАНТНА АНАТОМІЯ АРХІТЕКТОНІКИ МАГІСТРАЛЬНИХ АРТЕРІЙ СЕРЦЯ ЛЮДИНИ

**Резюме.** Дослідження присвячене вивченню загальних закономірностей та індивідуальних особливостей архітектури магістральних артерій серця людини. За допомогою анатомічного і статистичного методів на 115 препаратах серця людини були визначені вірогідні кореляційні взаємовідношення морфометричних параметрів вінцевих артерій та їх основних гілок з формою серця і типом його кровопостачання. Отримані дані істотно поглиблюють наявну інформацію про анатомію серця людини і доповнюють питання діагностики, лікування та профілактики серцевої патології. Відомості про наявність “несприятливих” типів кровопостачання серця можуть враховуватися лікарями діагностичних кабінетів для оцінки стану здоров’я пацієнтів і при хірургічній корекції. Крім того, результати досліджень можуть бути впроваджені у навчальний процес на кафедрах анатомії людини, оперативної хірургії та топографічної анатомії.

**Ключові слова:** серце, вінцева артерія, розгалуження, тип кровопостачання, анастомоз.

Болезни системы кровообращения (БСК) на протяжении долгого времени остаются одной из самых актуальных проблем современной медицины. Достаточно констатировать тот факт, что лидирующей причиной смертности населения в развитых странах мира является ишемическая болезнь сердца и ее осложнения, опережая даже нарушение мозгового кровообращения, онкологические заболевания и травматизм (В.Н. Ардашев, 2009; С.К. Терновой и др., 2009; V. Fuster, 2001; С. Blomstrom-Lundqvist, 2009) [1]. Очень часто ишемическая болезнь сердца протекает бессимптомно и является причиной внезапной коронарной смерти у молодых людей (В.Н. Ардашев, 2005) [2]. Одним из наиболее частых предрасполагающих факторов коронарной болезни является атеросклеротический кардиосклероз. По данным М. Ehara (2006) атеросклеротические бляшки приводят к стенозу коронарных артерий и играют ведущую роль в возникновении инфаркта миокарда [3]. Учитывая особую актуальность коронарной недостаточности для клинической медицины, в последние годы очень широко внедряются современные методы диагностики состояния коронарного кровообращения и способы их лечения [4].

В клинической практике повседневными стали такие неинвазивные методы исследования,

как электро- и эхокардиография и др. Однако, эти методы отражают лишь функциональные характеристики самого сердца [5]. В последние 5 лет в числе рейтинговых неинвазивных методов лучевой диагностики находится мультиспиральная компьютерная томография коронарных артерий (J.L. Sablayrolles, 2006). Она позволяет оценивать состояние коронарных артерий, выявлять локализацию атеросклеротических бляшек, определять степень стеноза сосуда. Для оценки состояния коронарных сосудов применяется также такой инвазивный метод, как коронароангиография, который относится к высокотехнологичным хирургическим вмешательствам (М. Dewey, 2006).

В кардиохирургии венечных артерий современными технологиями являются аорто- и маммарно-коронарное шунтирование, чрескожная транслюминальная баллонная ангиопластика коронарных артерий с имплантацией стентов (Л.А. Бокерия и др., 1999; S. Corcoran et al., 1999) [6].

Следует отметить, что серьезные успехи клинической медицины в диагностике и лечении коронарной недостаточности стали возможными благодаря многоплановым исследованиям фундаментальных наук, в том числе и морфологии [7]. Изучению анатомии венечных артерий в норме и при различных патологических состояниях посвящено огромное число монографий и статей (П.А.

©. Горустович О.А, Околокулак Е.С., 2015

Соколов, 1960; С.С. Михайлов, 1987; В.В. Соколов, 1988; S. Corcoran et al., 1999; А.А. Коробкеев, 2005; R. Anderson, 2007). Однако имеющиеся сведения отражают лишь общие характеристики вариантной анатомии венечных артерий. В то же время, особенности строения и морфометрических характеристик венечных артерий при различных формах сердца и типах его кровоснабжения оказались практически не исследованными. При этом, в связи с широким внедрением операций аорто-коронарного шунтирования, информация об ангиоархитектонике магистральных артерий сердца по вышеперечисленным вопросам будет иметь несомненный практический интерес. Известно, что компенсаторно-приспособительные возможности сосудистого русла сердца при окклюзионных поражениях во многом определяются наличием и степенью выраженности артериальных анастомозов [8]. На наш взгляд, этот вопрос также требует рассмотрения, и, прежде всего, выяснения источников формирования, локализации и принадлежности анастомозов. Вариантная анатомия венечных артерий взрослого человека в зависимости от пола и возраста также требуют систематизации и уточнения.

Указанный круг невыясненных вопросов свидетельствует об актуальности темы исследования, как в теоретическом, так и клиническом отношении.

**Цель исследования:** установить общие закономерности и индивидуальные особенности архитектоники магистральных артерий сердца человека.

Задачи исследования:

1. Изучить соматометрические параметры сердца человека и морфометрические показатели венечных артерий с целью определения его формы и типа кровоснабжения.

2. Выявить корреляционные связи некоторых морфометрических параметров венечных артерий и их основных ветвей с формой сердца и типом его кровоснабжения.

3. Определить индивидуальную анатомическую изменчивость анастомозов между ветвями венечных артерий с учетом формы сердца и типа его кровоснабжения.

**Материал и методы.** 115 препаратов сердца людей обоих полов, умерших в возрасте от 18 до 45 лет от причин, не связанных с патологией сердечно-сосудистой системы. Органы были изъяты в соответствии с Законом Республики Беларусь № 55-3 от 12.11.2001 г. "О погребении и похоронном деле". Проведение исследования было одобрено комиссией по биоэтике УО "Гроднен-

ский государственный медицинский университет" и соответствует принципам Хельсинкской декларации всемирной медицинской ассоциации (в пересмотре 2013 г.).

В ходе работы применялись следующие методы:

- макро-микротрепарирование с использованием запатентованной методики криотрепарирования;

- соматометрическое исследование;
- морфометрия;
- метод коррозии;
- статистический анализ данных.

Для определения формы сердца нами был использован широтно-продольный желудочковый индекс (ШПЖИ), предложенный И.А. Горячевой (2012) [9]. Определение данного индекса (И) включало измерение по передней межжелудочковой борозде длины желудочков (Д) – от венечной борозды до верхушки сердца; ширины желудочков (Ш) – по основаниям желудочков, ориентиром которых являлась венечная борозда. Индекс высчитывался по формуле:  $И = Ш \setminus Д \times 100$ . В результате оценки параметров широтно-продольного желудочкового индекса выделяются следующие формы сердца: мезовентрикулярная форма – при данной форме сердце имеет треугольную или коническую форму, продольный и поперечный размеры сердца практически равны (ШПЖИ – 70-84,9); долиховентрикулярная форма – сердце удлинённое, продольные размеры преобладают над поперечными (ШПЖИ < 70); брахивентрикулярная форма – сердце шаровидное или имеет форму равнобедренного треугольника, верхушка сердца закруглена, поперечные размеры преобладают над продольными (ШПЖИ > 85). По данному критерию препараты сердца были распределены следующим образом (табл. 1).

Для определения типа кровоснабжения сердца (ТКС) нами был использован макроскопический метод, описанный А.В. Кузьминой-Пироговой (1949), Б.В. Огневым и др. (1954). Исходя из распределения задней межжелудочковой

Таблица 1

**Распределение препаратов сердца в зависимости от формы (n=115)**

Форма сердца	Количество препаратов	% распределения
Мезовентрикулярная	45	39
Долиховентрикулярная	35	31
Брахивентрикулярная	35	30

ветви данными авторами выделены три типа доминантности венечных артерий (табл. 2): правовенечный – вышеописанная артерия отходит от правой венечной артерии; левовенечный – из русла левой и смешанный – имеются две задние межжелудочковые ветви, отходящие, соответственно, от правой и левой венечных артерий. Выделение пяти (А.В. Смольянинов, Т.А. Надачина, 1963) или семи (М.Э. Комахидзе, 1967) типов кровоснабжения сердца, на наш взгляд, не является целесообразным, поскольку не имеет принципиального значения, а дополнительные варианты являются переходными между тремя вышеописанными.

Таблица 2

### Распределение препаратов сердца по типу кровоснабжения

Тип кровоснабжения сердца	Количество препаратов (n=115)	% распределения
Правовенечный	56	49
Левовенечный	37	32
Смешанный	22	19

Степень развития меж- и внутрисистемных анастомозов ветвей венечных артерий определялась следующим образом: под слабой степенью развития анастомозов подразумевалось наличие 1-2 визуально видимых анастомотических соединений; под средней степенью – 3-4 соединений и под сильной – 5-6 соединений.

Статистическая обработка полученных данных осуществлялась с помощью программы "Statistika 8.0". Построенные вариационные ряды статистической совокупности характеризовались нормальным распределением признаков. Поэтому для расчета необходимых показателей (среднее значение ( $M$ ), среднее квадратическое отклонение ( $\sigma$ ), ошибка репрезентативности ( $m$ ) и др.) использовались параметрические методы.

Сравнение групп по количественным признакам проводилось при помощи критериев  $t$  (Стьюдента),  $T$  (Вилкоксона),  $U$  (Манна-Уитни).

Сравнение групп по качественным признакам осуществлялось с использованием анализа частоты встречаемости признака. Также проводилась оценка различия между независимыми выборками по частоте встречаемости исследуемого признака на основе критерия Фишера, теста  $\chi^2$ . За минимальную достоверность различий сравниваемых параметров принимался коэффициент  $p < 0,05$ .

**Результаты исследования и их обсуждение.** В ходе изучения вариантной анатомии венеч-

ных артерий сердца было отмечено, что существует непосредственная взаимосвязь между формой сердца и типом его кровоснабжения ( $R=0,87$ ). Так, при долиховентрикулярной форме сердца в 76% отмечается правовенечный тип кровоснабжения сердца, в 13% – левовенечный и в 11% – смешанный. При брахивентрикулярной форме преобладал левовенечный тип кровоснабжения сердца (63%). Правовенечный ТКС составил 29%, смешанный – 8%. У людей с мезовентрикулярной формой сердца ТКС распределились следующим образом (рисунок).

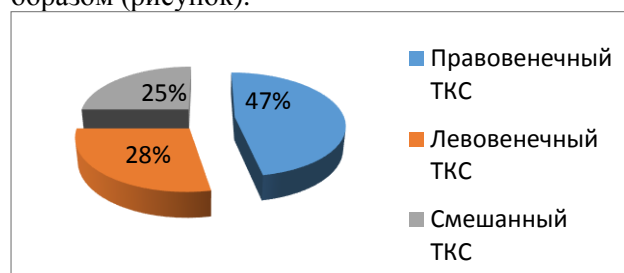


Рисунок. Распределение ТКС при мезовентрикулярной форме сердца

Форма сердца также оказывает влияние на некоторые морфометрические характеристики венечных артерий. Так, при долиховентрикулярной форме сердца большее развитие получает правая венечная артерия ( $d=5,5-10$  мм;  $l=115-168$  мм) и ее задняя межжелудочковая ветвь ( $d=4,5-5,5$  мм,  $l=95-115$  мм), которая в 89% случаев достигает верхушки сердца. Левая венечная артерия ( $d=4,5-5,5$  мм,  $l=7-9$  мм) классически делится на две ветви: огибающую ( $d=2,0-2,5$  мм) и переднюю межжелудочковую ветви ( $d=3,0-3,5$  мм), причем последняя гораздо крупнее ( $p < 0,05$ ). В ходе изучения клинических ангиограмм было обнаружено, что для долиховентрикулярной формы сердца присущи хорошо развитые субэпикардальные межсистемные анастомозы на верхушке сердца, в стенках правого и левого желудочков, в межжелудочковой перегородке, в венечной борозде и стенках предсердий. Многочисленные внутрисистемные анастомозы в основном находятся внутри миокарда и субэндокардиально.

Основные морфометрические параметры правой и левой венечных артерий при мезовентрикулярной форме сердца, как правило, равнозначны. Средний диаметр левой венечной артерии –  $5,5 \pm 0,5$  мм, правой –  $5,0 \pm 0,5$  мм. Задняя межжелудочковая ветвь была средних размеров ( $d=3,5-4,0$  мм), отходила от правой венечной артерии, ложилась в одноименную борозду и уходила вглубь миокарда на границе нижней и средней трети задней межжелудочковой борозды. Обе основные ветви левой венечной артерии (огибаю-

щая и передняя межжелудочковая) имели примерно одинаковые диаметры ( $d=3,9-4,2$  мм). В 15% случаев наблюдалась трифуркация левой венечной артерии (кроме огибающей и передней межжелудочковой отходила левая краевая ветвь). Передняя межжелудочковая ветвь достигала верхушки сердца или огибала её. Огибающая ветвь отдавала хорошо выраженную ( $d=2,2$  мм) нисходящую ветвь, идущую параллельно задней межжелудочковой ветви. При мезовентрикулярной форме сердца как межсистемные, так и внутрисистемные анастомозы были развиты лучше, чем при других. Первые из них локализуются на верхушке сердца, в межжелудочковой перегородке и на задней стенке левого желудочка. Внутрисистемные анастомозы были хорошо развиты в системах обеих венечных артерий. Эти многочисленные соустья располагались в стенках левого и правого желудочков.

При брахивентрикулярной форме сердца в 89% случаев встречалась относительно небольшая правая венечная артерия ( $d=3,5-4,5$  мм,  $l=84-100$  мм), продолжающаяся в короткую заднюю межжелудочковую ветвь, которая в 63% случаев не достигала задней межжелудочковой борозды. Левая венечная артерия крупная ( $d=6-10$  мм,  $l=10-24$  мм), с преимущественным развитием огибающей ветви ( $d=4,5-5,5$  мм), которая дает мощную нисходящую ветвь ( $d=3,4-3,8$  мм), заполняющую всю заднюю межжелудочковую борозду. Передняя межжелудочковая ветвь ( $d=3,0-3,4$  мм) была короткой и не достигала верхушки сердца. В 39% случаев при данной форме сердца наблюдалась трифуркация (огибающая ( $d=4,6-4,8$  мм), передняя межжелудочковая ( $d=3,4-3,5$  мм) и левая краевая ветви ( $d=3,2-3,8$  мм)), а в 15% – квадрифуркация ЛВА (деление ее на огибающую ( $d=4,5-4,6$  мм), переднюю межжелудочковую ( $d=3,4$  мм), левую краевую ( $d=2,5-2,6$  мм) ветви и ветвь артери-

ального конуса ( $d=1,9-2,0$  мм)). Несмотря на интенсивность сосудистого рисунка, межсистемные анастомозы при данной форме сердца развиты слабо или отсутствуют практически во всех местах.

**Выводы.** 1. В результате исследования определены достоверные корреляционные взаимоотношения морфометрических параметров венечных артерий и их основных ветвей с формой сердца и типом его кровоснабжения ( $R=0,87$ ;  $p<0,05$ ). Наибольшие различия в строении артериального русла сердца отмечаются при крайних его формах – долиховентрикулярной и брахивентрикулярной. Мезовентрикулярная форма сердца по характеру архитектоники артерий занимает промежуточное положение. 2. Практически значимым является обнаружение зависимости между формой сердца и наличием анастомозов между ветвями венечных артерий ( $R=0,76$ ;  $p<0,05$ ). Определение этих корреляций позволит прогнозировать вероятность возникновения ишемической болезни сердца и его осложнений. 3. Полученные данные существенно углубляют и дополняют имеющуюся информацию об анатомии сердца человека и вносят вклад в изучение вопросов диагностики, лечения и профилактики сердечной патологии. Сведения о наличии “неблагоприятных” типов кровоснабжения сердца могут учитываться врачами диагностических кабинетов при оценке состояния здоровья пациентов и при хирургической коррекции. Кроме того, результаты исследований могут быть внедрены в учебный процесс на кафедрах анатомии человека, оперативной хирургии и топографической анатомии.

**Перспективы дальнейших исследований.** Проведение исследований вариантной анатомии архитектоники магистральных артерий сердца на ранних этапах онтогенеза человека.

#### Список использованной литературы

1. Hare J.M. Cardiac resynchronization therapy for heart failure / J.M. Hare // *N. Engl. J. Med.* – 2002. – Vol. 346, № 24. – P. 1902-1904.
2. Бокерия О.Л. Внезапная сердечная смерть у спортсменов / О.Л. Бокерия // *Анналы аритмолог.* – 2013. – Т. 10, № 1. – С. 31-39.
3. Симоненко, В.Б. Стеноз ствола левой венечной артерии: состояние проблемы / В.Б. Симоненко, И.А. Борисов, В.В. Далинин // *Клин. мед.* – 2009. – Т. 87, № 3. – С. 4-7.
4. Лукьянова И.Ю. Возможности ЭКГ-диагностики при нижнем инфаркте миокарда / И.Ю. Лукьянова, А.Н. Шишкин, А.С. Лоос // *Профилактическая и клин. мед.* – 2014. – № 1(50). – С. 82-88.
5. Басаков М.А. Современные методы исследования венечных артерий и вен сердца / М.А. Басаков, А.А. Коробкеев, О.Ю. Лежнина // *Вестн. новых медицинских технологий.* – 2010. – Т. XVII, № 2. – С. 82-84.
6. Бокерия Л.А. Магнитно-резонансная томография в диагностике анатомии врожденных пороков сердца у детей: атлас / Л.А. Бокерия, В.Н. Макаренко, Л.А. Юрпольская. – М.: НЦССХ им. А.Н. Бакулева РАМН, 2005. – 107 с.
7. Коробкеев А.А. Структурно-функциональная организация сосудистого русла человека в постнатальном онтогенезе / А.А. Коробкеев, О.Ю. Лежнина, Н.А. Долгашова // *Морфолог.* – 2002. – Т. 121, № 2-3. – С. 77.
8. Габченко А.К. Гистотопографическое строение

венечных артерий сердца человека в пожилом и старческом возрасте / А.К. Габченко, Н.Х. Шамирзаев // *Морфолог.* – 2008. – Т. 133., № 2. – С. 29-32. 9. Горячева И.А. Особенности архитектоники магистральных ветвей левой венечной артерии / И.А. Горячева // *Фундаментальная наука и клиническая медицина – человек и его здоровье: мат. XV Юбилейной Всерос. мед.-биолог. конф. молодых исследователей (с международным участием), Санкт-Петербург, 4-7 мая 2012.* – СПб.: изд. СПбГУ; редкол.: Н.И. Пирожник [и др.]. – СПб., 2012. – С. 80.

#### ВАРИАНТНАЯ АНАТОМИЯ АРХИТЕКТОНИКИ МАГИСТРАЛЬНЫХ АРТЕРИЙ СЕРДЦА ЧЕЛОВЕКА

**Резюме.** Исследование посвящено изучению общих закономерностей и индивидуальных особенностей архитектоники магистральных артерий сердца человека. С помощью анатомического и статистического методов на 115 препаратах сердца человека были определены достоверные корреляционные взаимоотношения морфометрических параметров венечных артерий и их основных ветвей с формой сердца и типом его кровоснабжения. Полученные данные существенно углубят и дополнят имеющуюся информацию об анатомии сердца человека и внесут вклад в изучение вопросов диагностики, лечения и профилактики сердечной патологии. Сведения о наличии “неблагоприятных” типов кровоснабжения сердца могут учитываться врачами диагностических кабинетов при оценке состояния здоровья пациентов и при хирургической коррекции. Кроме того, результаты исследований могут быть внедрены в учебный процесс на кафедрах анатомии человека, оперативной хирургии и топографической анатомии.

**Ключевые слова:** сердце, венечная артерия, ветвление, тип кровоснабжения, анастомоз.

#### VARIANT ANATOMY OF ARCHITECTONICS OF THE HUMAN HEART MAJOR ARTERIES

**Abstract.** The research deals with the study of general regularities and individual peculiarities of the architectonics of the major arteries of the heart. By means of anatomical and statistical methods the reliable correlation relationships of morphometric parameters of the coronary arteries and their main branches with the shape of the heart and the type of its blood supply were determined on 115 specimens of the human heart. The findings obtained will considerably deepen and complement the information about the anatomy of the human heart, and help in the diagnosis, treatment and prevention of heart disease. The evidence concerning “unfavourable” types of blood supply can be considered by doctors of diagnostic centers while estimating the condition of patients’ health and in case of surgical correction. Moreover, the results of the research can be introduced into the educational process at the departments of human anatomy, operative surgery and topographic anatomy.

**Key words:** heart, coronary artery, branch, type of blood supply, anastomosis.

Grodno State Medical University (Grodno)

Надійшла 08.06.2015 р.  
Рецензент – проф. Макар Б.Г. (Чернівці)